Woźniewski Aleksy

ANATOMJA CZŁOWIEKA

A. BOCHENEK, S. CIECHANOWSKI, J. LOTH,
F. KRZYSZTAŁOWICZ, K. W. MAJEWSKI, J. MARKOWSKI

ANATOMJA CZŁOWIEKA

PODRĘCZNIK DLA SŁUCHACZÓW
SZKÓŁ WYŻSZYCH I LEKARZY

TOMÓW CZTERY

WYDANIE ZUPEŁNE I

POD REDAKCJĄ

S. CIECHANOWSKIEGO

KRAKÓW
NAKŁADEM POLSKIEJ AKADEMJI UMIEJĘTNOŚCI
SKŁAD GŁÓWNY W KSIĘGARNIACH GEBETHNERA I WOLFFA
WARSZAWA — KRAKÓW — LUBLIN — ŁÓDŹ — POZNAN — WILNO — ZAKOPANE
1925

DR. EDWARD LOTH, DR. FR. KRZYSZTAŁOWICZ
PROFESOROWIE UNIWERSYTETU WARSZAWSKIEGO
DR. K. W. MAJEWSKI
PROFESOR UNIWERSYTETU JAGIELLOŃSKIEGO

ANATOMJA CZŁOWIEKA

PODRĘCZNIK DLA SŁUCHACZÓW
SZKÓŁ WYŻSZYCH I LEKARZY

TOM IV
CZĘŚĆ II
Z 211 RYSUNKAMI

POD REDAKCJĄ
S. CIECHANOWSKIEGO

WYDANIE I

KRAKÓW
NAKŁADEM POLSKIEJ AKADEMJI UMIEJĘTNOSCI
SKŁAD GŁÓWNY W KSIĘGARNIACH GEBETHNERA I WOLFFA
WARSZAWA — KRAKÓW — LUBLIN — ŁÓDŹ — POZNAŃ — WILNO — ZAKOPANE
1925

OD WYDAWCY.

Już wydając II i III tom »Anatomji człowieka« według notat, pozostałych po prof. dr. A. Bochenku, zamierzyła Polska Akademja Umiejętności uzupełnić ten podręcznik niezbędnym tomem IV, obejmującym naukę o układzie nerwowym i zmysłach, a gdy żaden z zaproszonych autorów nie mógł — z powodu przeciążenia pracą dydaktyczną — podjąć się napisania całego tomu, postanowiła wydać go w opracowaniu zbiorowemi siłami. Rozmaite przeszkody, wśród nich wojna w r. 1920, opóźniły wykończenie rękopisów. Tom IV wyjdzie w dwóch zeszytach. Aby uniknąć dalszej zwłoki, wypadło wydać naprzód II zeszyt.

Autorowie IV tomu podjęli się uciążliwej swej pracy jedynie ze względu na młodzież uniwersytecką, pozbawioną dotąd podręcznika napisanego oryginalnie po polsku i podającego prawidłowe polskie słownictwo. Podjęty przez nich trud będzie młodzież polskich wszechnic z pewnością umiała ocenić.

Kraków w grudniu 1923.

Stanisław Ciechanowski.

TREŚĆ ZESZYTU II TOMU IV.

Część szczegółowa (ciąg dalszy).

IX. Nauka o nerwach obwodowych.

Napisał prof. dr. Edward Loth

(z 137 rycinami).

Str.

Przedmowa 3
Rozdział I. Część ogólna 5
§ 1. Rozwój nerwów obwodowych i ich układ zasadniczy . . . 5
§ 2. Budowa nerwów obwodowych i ich układ zasadniczy . . 8
§ 3. Budowa zwojów nerwowych 12
§ 4. Rola czynnościowa nerwów podskórnych i głębokich . . . 13
Rozdział II. Część szczegółowa. Nauka o nerwach 14
Podrozdział I. Nerwy opuszkowomózgowe czyli czaszkowe 14
§ 5. I. Nerw węchowy 15
§ 6. II. Nerw wzrokowy 16
§ 7. III. Nerw okoruchowy 18
§ 8. IV. Nerw bloczkowy 19
§ 9. V. Nerw trójdzielny 20
§ 10. VI. Nerw odwodzący 40
§ 11. VII. Nerw twarzowy 41
§ 12. VIII. Nerw słuchowy 50
§ 13. IX. Nerw językowogardłowy 53
§ 14. X. Nerw błędny 59
§ 15. XI. Nerw dodatkowy 71
§ 16. XII. Nerw podjęzykowy 72
Podrozdział II. Nerwy rdzeniowe 76
§ 17. Pojęcia ogólne 76
§ 18. I. Gałązki oponowe nerwów rdzeniowych 79
§ 19. II. Gałązki łączące nerwów rdzeniowych 79
§ 20. III. Gałęzie tylne nerwów rdzeniowych 80
A. Odcinek szyjny (karkowy) 80
B. Odcinek piersiowy (grzbietowy) 82
C. Odcinek lędźwiowy 83
D. Odcinek krzyżowoogonowy 83
§ 21. IV. Gałęzie przednie nerwów rdzeniowych 83

Str.

1. Splot szyjny 84
2. Splot ramienny 93
3. Nerwy piersiowe 128
4. Splot lędźwiowy 134
5. Splot krzyżowy 147
6. Splot sromowy 168
7. Splot ogonowy 173

Podrozdział III. Układ współczulny 174

§ 22. I. Morfologja układu współczulnego 174

A. Pień albo pasmo nerwu współczulnego 175

B. Część obwodowa układu współczulnego 177

II. Strona czynnościowa układu współczulnego 186

Rozdział III. Dział retrospekcyjny i zestawienia 195

§ 23. I. Zestawienie unerwienia skórnego 195

§ 24. II. Zestawienie unerwienia mięśni 198

§ 25. III. Zestawienie unerwienia stawów 201

§ 26. IV. Zestawienie unerwienia jam ciała 203

§ 27. V. Zestawienie unerwienia wnęk ciała 205

§ 28. VI. Zestawienie unerwienia wnętrzności 209

§ 29. VII. Zestawienie unerwienia najważniejszych gruczołów . 211

Rozdział IV. Piśmiennictwo polskie z zakresu nerwów obwodowych 212

X. Nauka o narządach zmysłowych.

Rozdział I. Oko.

Napisał prof dr. K. W. Majewski

(z 30 rycinami).

§ 30. Rozwój oka 217

§ 31. Gałka oczna 220

§ 32. Twardówka 222

§ 33. Rogówka 224

§ 34. Tęczówka 228

§ 35. Kąt twardówkowotęczówkowy 231

§ 36. Ciało rzęskowe 232

§ 37. Naczyniówka 235

§ 38. Soczewka 237

§ 39. Ciało szkliste 240

§ 40. Nabłonek barwikowy 241

§ 41. Siatkówka 243

§ 42. Nerw wzrokowy 251

§ 43. Naczynia gałki ocznej 255

Str.

§ 44. Powieki 258
§ 45. Spojówka 262
§ 46. Narząd łzowy 265
§ 47. Narząd ruchowy gałki ocznej 267
§ 48. Zawartość oczodołu 270
(Rozdział o uchu pomieszczony będzie w zeszycie I).

XI. Powłoki zewnętrzne.

Napisał prof. dr. Franciszek Krzyształowicz
(z 44 rycinami).

§ 49. Rozwój skóry 275
§ 50. Ogólne własności skóry 278
Zewnętrzna powierzchnia powłok 281
Wewnętrzna powierzchnia powłok 286
Stosunek powłok do części pod niemi leżących 287
Kaletki podskórne 287
§ 51. Budowa skóry 288
Skóra właściwa 288
Tkanka podskórna 295
Naskórek 298
§ 52. Naczynia krwionośne skóry 304
§ 53. Nerwy skóry 306
§ 54. Gruczoły powłok skórnych 307
Gruczoły potne 308
Gruczoły łojowe 311
§ 55. Sutek 314
§ 56. Paznokieć 321
Rozwój 321
Morfologja paznokcia 323
§ 57. Włos 327
Rozwój 327
Własności postaciowe włosów 329
1. Włosy głowy owłosionej 332
2. Włosy twarzy 338
3. Włosy pach 338
4 Włosy narządów płciowych 339
5. Włosy dodatkowe zmysłów 339
6. Włosy powłok skórnych w ogólności 340
Rozwój uwłosienia ciała 342
Własności włosów 347

IX. NAUKA O NERWACH OBWODOWYCH

NAPISAŁ

E. LOTH.

PRZEDMOWA.

Wezwany przez Polską Akademję Umiejętności do napisania rozdziału o nerwach obwodowych dla IV tomu »Anatomji człowieka«, nieukończonej przez Bochenka, zamierzałem stworzyć dzieło, któreby tak co do formy zewnętrznej, jak i co do treści pod każdym względem odpowiadało potrzebie. Niestety, różne powody stanęły temu na przeszkodzie i nie pozwoliły wykonać pierwotnych zamierzeń.

Więc przedewszystkiem za duże koszty nakładu nakazywały oszczędność w dziale ilustracyj, z tego też powodu dział ten pozostawia wiele do życzenia: użyto mianowicie całego szeregu klisz z innych wydawnictw polskich, a przedewszystkiem z anatomji Henlego, a i poza tem musiano się ograniczyć tylko do najniezbędniejszych rysunków, bez stosowania kolorów. Są to braki, które może będą mogły być usunięte w następnych wydaniach.

Co do treści zaś, to mając przykrótki czas do dyspozycji, musiałem materjał ująć zwięźle i prosto. Z tego powodu naprzykład nie uwzględniłem rozbieżnych zdań różnych autorów i t. d.

Związek z resztą podręcznika nakazywał dostosować formę opracowania do innych tomów dzieła. Wskutek tego do tekstu przedostało się wiele określeń i terminów, z któremi trudno się było pogodzić. Poza tem byłem zmuszony wprowadzać pewne określenia, nieużywane w innych tomach i niektóre nazwy osteologiczne potrzebne a tam nieuwzględnione, oraz prostować nazwy anatomiczne, użyte niezupełnie celowo. Również z tego względu zachowano charakter ściśle opisowy dzieła, aczkolwiek chętniebym wprowadził nieco więcej pojęć topograficznych, mając na względzie przeznaczenie dzieła dla przyszłych lekarzy.

Całkowite uzgodnienie rozdziału o nerwach obwodowych z resztą dzieła będzie możliwe dopiero w następnych wydaniach, gdy kompletna »Anatomja człowieka« stanie na półkach księgarskich.

Edward Loth.

IX. Nauka o nerwach obwodowych.

ROZDZIAŁ I.

Część ogólna.

§ 1. Rozwój nerwów obwodowych i ich układ zasadniczy.

Nerwy w rozwoju człowieka występują wcześnie. U płodu bowiem już w 5 tygodniu powstają zawiązki obwodowego układu nerwowego w postaci korzonków nerwów rdzeniowych (rys. 1), wyrastających w każdym poszczególnym odcinku ciała. Zauważamy przytem, że korzonki grzbietowe (tylne) po wyjściu z rdzenia stają w ścisłej łączności z zawiązkami zwoju międzykręgowego, gdy tymczasem korzonki brzuszne (przednie) omijają ten zwój całkowicie. Z następnego zlania się korzonków brzusznych i grzbietowych powstaje zawiązek przyszłego nerwu. Dalsze różniczkowanie odbywa się w ten sposób, że włókna nerwowe w miarę postępującego rozwoju wrastają coraz dalej w tkanki, przyczem dzielą się na kilka gałązek zasadniczych.

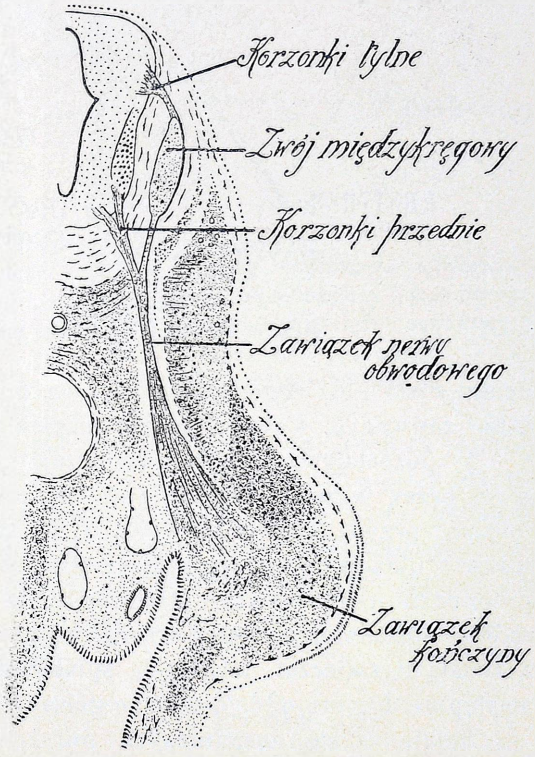

Rys. 1. Zawiązek nerwu obwodowego. Według Kollmana.

Po zakończeniu wspomnianej sprawy rozwojowej znajdujemy stosunki następujące:

Z każdego odcinka rdzenia wychodzi korzonek przedni ruchowy *(radix anterior)* i korzonek tylny czuciowy *(radix posterior)*. Korzonki przednie (ruchowe) rozpoczynają się od wielkich komórek nerwowych rogów przednich rdzenia, korzonki zaś tylne (czuciowe) łączą tylko tylne rogi ze zwojami mię-

dzy kręgowemi *(ganglia spinalia)*, stąd zaś idą nowe pęczki włókien nerwowych, które splatają się z korzonkami przedniemi. W ten sposób powstaje nerw mieszany, zawierający włókna ruchowe (zstępujące) i czuciowe (wstępujące dośrodkowo), którego pień jest bardzo krótki. W pobliżu zwoju międzykręgowego i jeszcze w obrębie otworu międzykręgowego następuje podział na trzy gałązki (rys. 2):

1. gałąź przednią *(ramus anterior)*, zaopatrującą boczną i przednią część ciała,

2. gałąź tylną *(ramus posterior)*, zdążającą do okolicy grzbietowej, oraz

3. gałąź łączącą *(ramus communicans)*, służącą do połączenia układu nerwowego z pniem współczulnym.

W ten najprostszy i najbardziej jednolity sposób zaopatrzone są te

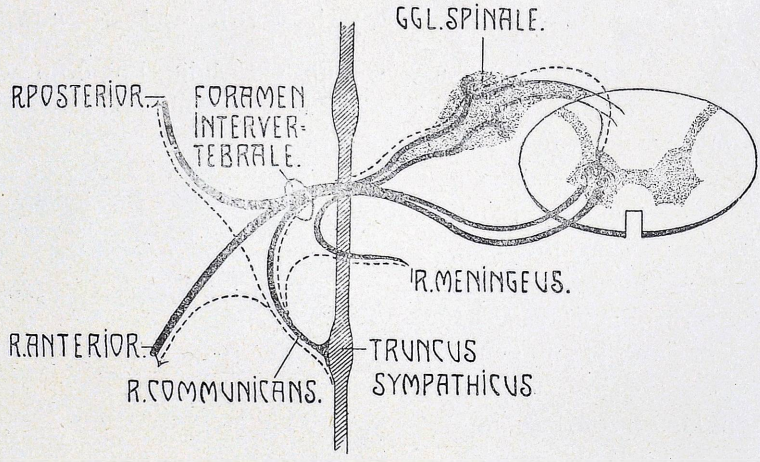

Rys. 2. Schemat podziału nerwu rdzeniowego.

odcinki ciała ludzkiego, gdzie budowa metameryczna daje się jasno i wyraźnie zauważyć, a więc przedewszystkiem w okolicy klatki piersiowej.

W pozostałych okolicach następuje zatarcie pierwotnej budowy odcinkowej przez wczesne zrastanie się myotomów lub przez formowanie się kończyn, przynależnych rozwojowo do kilku odcinków. Odbija się to na budowie układu nerwowego przez stwarzanie splotów *(plexus)*. Badania anatomiczno-porównawcze stwierdziły, że nerwy, zarysowane początkowo według opisanego powyżej wzoru, wychodząc z poszczególnych odcinków, zaczynają u zwierząt wyższych splatać się zapomocą gałązek łączących, i następnie dopiero oddają wtórne gałązki do kończyny pączkującej (rys. 3).

Splatanie się zasadniczych pni nerwowych w okolicach kończyn nietylko się utrzymuje aż do człowieka włącznie, ale przechodzi w zjawisko stałe i coraz bardziej powikłane.

Ostatecznie będziemy mieli następujące sploty nerwowe:

1. Splot szyjny *(plexus cervicalis)*, obejmujący nerwy C_1 do C_4 [1].

[1] C = cervicalis.

2. Splot ramienny *(plexus brachialis)*, przeznaczony dla zaopatrzenia kończyny górnej i obejmujący odcinek C_5 do Th_2 [1].

3. Splot lędźwiowy *(plexus lumbalis)*, złożony z nerwów L_1 do L_4 [2], oraz następne:

4. Splot krzyżowy i sromowy *(plexus sacralis et pudendus)* L_5 do S_4 [3], przeznaczone dla zaopatrzenia dolnej części brzucha, sromu i dla kończyny dolnej; wreszcie

5. Splot ogonowy *(plexus coccygeus)*, S_4 do C_1 [4], który służy dla małej miednicy i okolicy ogonowej.

Powyższe sploty mogą się łączyć w grupy, które ujmujemy jako:

A) Splot szyjnoramienny *(plexus cervicobrachialis)*,

B) Splot lędźwiowokrzyżowy *(plexus lumbosacralis)*.

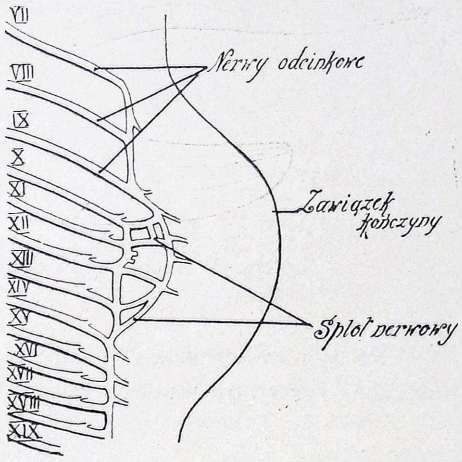

Rys. 3. Nerwy odcinkowe zawiązka ryby splatają się w okolicy pączkującej płetwy i wytwarzają splot nerwowy. Rysunek schematyczny. Według Szymkiewicza.

Pierwotny obraz odcinkowy budowy nerwów zostaje w znacznym stopniu zatarty przez uformowanie się wymienionych splotów. W stopniu jeszcze silniejszym występuje to na głowie, t. j. w okolicy, co do której nawet badania anatomiczno-porównawcze nie zdołały ostatecznie rozstrzygnąć, z jakich i wielu odcinków powstała. Przyjmujemy dzisiaj, że czaszka składa się najmniej z pięciu do ośmiu pierwszych odcinków zarodkowych; zlały się one jednak wcześnie i do tego stopnia, że pierwotną budowę trudno rozpoznać. Wskutek tego i nerwy tej okolicy zajmują odrębne stanowisko: są to bowiem nerwy, które nie wychodzą już z rdzenia, lecz z rdzenia przedłużonego i mózgu, a po przejściu przez podstawę czaszki dobiegają do różnych punktów głowy i narządów, mających swój początek z łuków skrzelowych (rys. 4). Nerwów czaszkowych jest 12 par.

Balfour doszedł do przekonania, że nerwy czaszki dadzą się w następujący sposób wyprowadzić z budowy odcinkowej:

	nerwy:		
odcinek 1	III, IV i VI para		praczłony głowy
» 2	V »		łuk żuchwowy
» 3	VI »		łuk gnykowy
» 4	IX »		pierwszy łuk skrzelowy
» 5	X »	gałązka 1	drugi » »
» 6	X »	» 2	trzeci » »

[1] Th = thoracalis. [2] L = lumbalis. [3] S = sacralis. [4] C. = coccygeus.

	nerwy:		
odcinek 7	X para	gałązka 4	czwarty łuk skrzelowy
» 8	X »	» 5	piąty » »

Powyższe gałązki można również podzielić na czuciowe i ruchowe, z których pierwsze rozpoczynają się na rdzeniu przedłużonym bardziej w kierunku grzbietowym, a drugie po stronie przedniej.

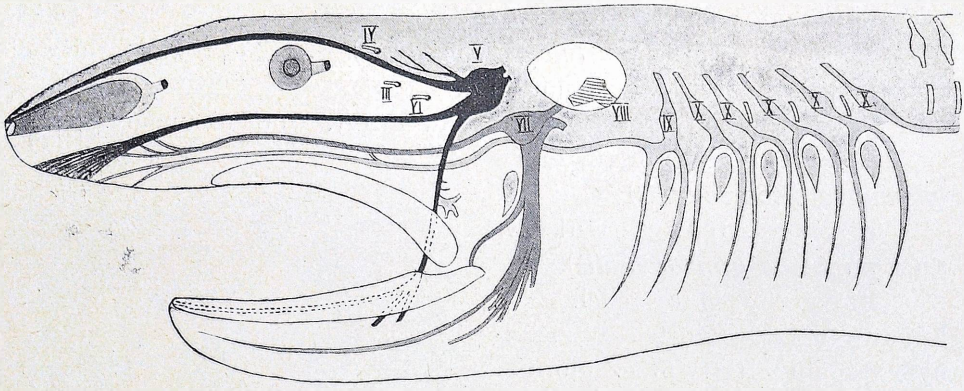

Rys. 4. Unerwienie czaszki i łuków skrzelowych ryby.
Według Wiedersheima.

Po tym wstępie, który nam objaśnia pochodzenie anatomiczno-porównawcze i rozwojowe nerwów, przyjrzyjmy się budowie gotowego nerwu.

§ 2. Budowa nerwów obwodowych i ich układ zasadniczy.

Nerwy posiadają kształt cylindryczny, często cokolwiek spłaszczony. Grubość pnia zależy w znacznym stopniu od czynności i wielkości narządu, dla którego nerw jest przeznaczony.

Nerwy są zbudowane z włókien, które w rzeczywistości nie są niczem innem, jak tylko neurytami komórek zwojowych.

Wiemy z histologji, że neuryty są izolowane przez osłonki; bądźto przez osłonkę Schwanna, bądź też przez osłonkę rdzenną, albo przez jedną i drugą razem. W ten sposób otrzymalibyśmy następujące kombinacje:

1. Włókna nerwowe, osłonięte zarówno osłonką rdzenną, jak i osłonką Schwanna — są to najpospolitsze włókna swoiste dla nerwów obwodowych.

2. Włókna, posiadające jedynie osłonkę rdzenną, występujące przeważnie jeszcze w obrębie ośrodkowego układu nerwowego.

3. Włókna bezrdzenne, pokryte jedynie osłonką Schwanna, t. zw. włókna Remaka[1], typowe dla współczulnego układu nerwowego, wystę-

[1] Porównaj: Remak. O budowie nerwów i zwojów nerwowych. Pamiętnik Towarzystwa lekarskiego warsz., rok 1839, II str. 325.

pują jednak i w innych okolicach, jak np. w obwodowej części nerwu węchowego.

Histologiczna budowa włókien osiowych zasługuje na uwzględnienie. Ponieważ jednak była o tem mowa w t. I na str. 109, więc tutaj tych szczegółów podawać nie będziemy.

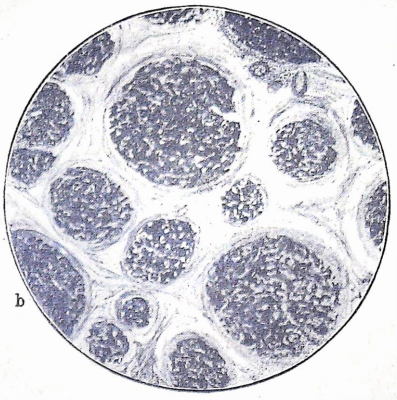

Rys. 5. Przekrój pnia nerwowego według S. Orłowskiego: a) pochewki okołopęczkowe *(perineurium)*, b) pęczki włókien nerwowych. Powiększenie 78 razy.

Natomiast należy poświęcić nieco uwagi budowie samego nerwu, jako zbiorowisku włókien nerwowych.

Badając duży pień nerwowy na przekroju, możemy zauważyć, że się rozpada przeważnie na kilka lub kilkanaście pęczków, z których każdy stanowi część autonomiczną nerwu i ma swoje specjalne znaczenie (rys. 5). Każdy pęczek biegnie do jednej grupy lub do poszczególnych mięśni; na przekroju wspólnego pnia można rozpoznawać pewne stałe ułożenie pęczków (rys. 6 i 7).

Cały nerw jest otoczony pochewką z tkanki łącznej czyli pochewką nerwu zewnętrzną *(epineurium)*, w której znajdujemy naczynia krwionośne i liczne komórki tłuszczowe. Wgłąb pomiędzy poszczególne wiązki włókien nerwowych wciska się dalszy ciąg otoczki czyli onerwie albo pochewka okołopęczkowa *(perineurium)*, która w ten sposób dzieli nerw na kilka pęków zasadniczych. Od blaszek pochewki wrastają pomiędzy poszczególne włókna osiowe włókna łącznotkankowe i tworzą dookoła nich siateczkę, zwaną śródnerwiem lub pochewką wewnątrzpęczkową *(endoneurium)*. Większe nerwy posiadają stale swoje własne naczynia krwionośne, zarówno tętnice jak i żyły, które czasami mogą przybierać dość znaczne rozmiary, jak np. tętnica towarzysząca n. pośrodkowemu *(a. comitans n. mediani)*, kulszowemu *(a. c. n. ischiadici)* lub strzałkowemu *(a. c. n. peronei)*; naczynia te rozgałęziają się w obrębie pochewki

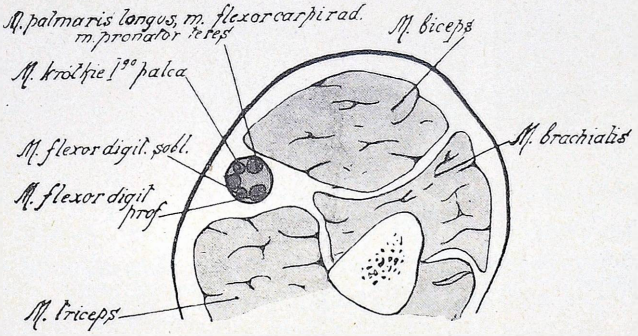

Rys. 6. Na schematycznym przekroju ramienia rysunek znacznie powiększonego nerwu pośrodkowego, na którym dla przejrzystości oznaczono pęczki włókien nerwowych, biegnących do poszczególnych mięśni. Według Stoffla.

i wnikają pomiędzy wiązki, gdzie wewnątrz śródnerwia *(endoneurium)*, pośród włókien osiowych, dzielą się na naczynia włosowate.

Nerwy naczyń *(nervi vasorum)*, będące przeważnie gałązkami naczyniowemi, są już oddawna znane



Rys. 7. Schemat przekroju przez nerw pośrodkowy na wysokości stawu łokciowego z oznaczeniem pęczków nerwowych dla poszczególnych mięśni.
Według Anderlówny.

Nerwy przebiegają częstokroć w pobliżu naczyń krwionośnych i są przeważnie otoczone jedną wspólną pochewką naczyniowonerwową, której znaczenie zostało należycie ocenione dopiero w ostatnich czasach. W okresach zarodkowych otoczka jest niejako drogowskazem, który kieruje biegiem rosnących włókien (rys. 8). Powyższy szczegół jest niezwykle ważny podczas przeszczepienia nerwów, a słuszność tego twierdzenia została potwierdzona doświadczeniem.

Braus przeszczepił żabie kończynę na głowę, a następnie wszczepił do niej nerw trójdzielny twarzy, który rosnąc dalej, podzielił się jednak jak typowe nerwy kończyny:

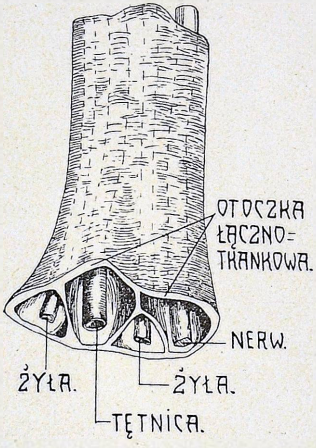

Rys. 8. Pochewki łącznotkankowe naczyniowonerwowe.
Według Souliéego.

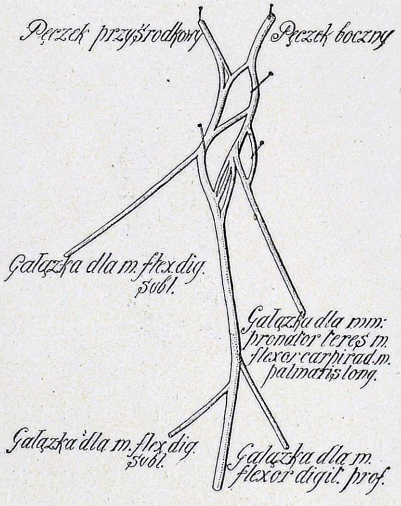

Rys. 9. Wewnętrzny splot nerwu pośrodkowego, uwidoczniony przez rozszczepienie pęczków.
Według Stoffla.

na nerw promieniowy, łokciowy i tak dalej. Świadczy to niewątpliwie, że włókna, wszczepione do właściwej pochewki, muszą iść przygotowanym torem łącznotkankowym i na pewno trafiają do miejsc przeznaczenia, jak np. do mięśni i innych narządów.

Wspomniane warunki topograficzne, tak co do podziału na pęczki, jak co do otoczki i stosunku do naczyń dadzą się najlepiej zauważyć w odcinkach dogłowowych i bliższych.

W dalszem rozkrzewianiu się zasadniczych pni nerwowych widzimy powstawanie pęczków drugiego rzędu, które się następnie rozpadają na włókna nerwowe, biegnące do oddzielnych komórek w tkankach.

Na obwodzie nerwów powtarza się zjawisko opisane powyżej: poszczególne pęczki ulegają przeplataniu i tworzą liczne zespolenia wzdłuż całego przebiegu. Nazywamy je wewnętrznym splotem nerwowym (Spitzy) (rys. 9).

Powtarza się to również w końcowych odcinkach nerwów bezpośrednio przed wejściem do mięśnia lub innych narządów (rys. 10). Po-

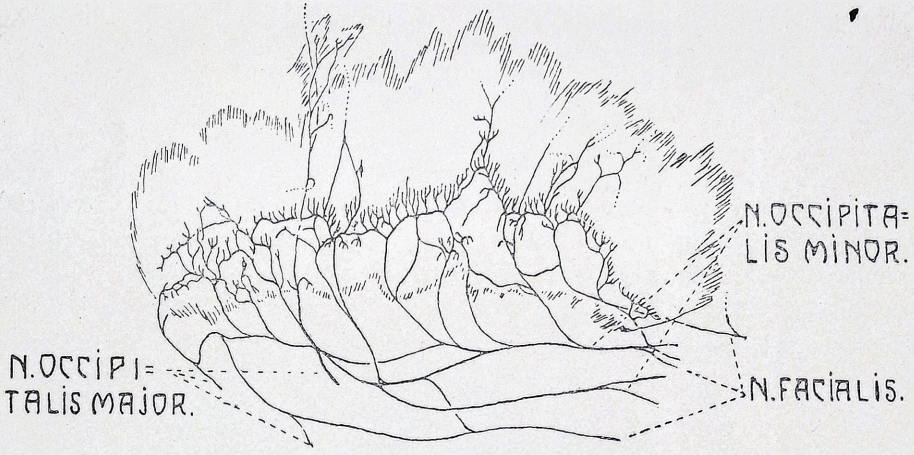

Rys. 10. Splot wewnątrzmięśniowy n. potylicznego.
Według Eislera.

wierzchowne nerwy skórne w swoich ostatecznych rozgałęzieniach wytwarzają także zespolenia, które częstokroć utrudniają nawet wyraźne rozgraniczenie terytorjów skórnych, zaopatrywanych przez nie.

Wreszcie muszę nadmienić, że dwa różnorodne nerwy, mające zupełnie odmienny przebieg, mogą się zespalać zapomocą końcowych gałązek, jak np. n. trójdzielny i twarzowy (patrz dalej).

Doświadczenie zaś uczy, że najczęściej splatają się gałązki wstępujące, t. j. czuciowe.

Rozpatrując zasadniczo możliwości połączeń pomiędzy dwoma pęczkami, możemy rozpoznawać zespolenia proste, pojedyncze *(conjugatio simplex)*, podwójne lub wielorakie, zespolenia złożone, w których biorą udział obydwa pęczki *(conjugatio mutua)*, zespolenia powrotne *(conjugationes recurrentes)*, złożone *(conjugationes plexiformes)*, skrzyżowania *(decussationes)* i t. d. (rys. 11).

Tej wewnętrznej budowie nerwów, topografji pęczków, ich zespo-

leniom i t. d. przypisuje się w ostatnich czasach coraz to wybitniejszą rolę w związku z postępami chirurgji w dziedzinie przeszczepiania i zeszywania gałązek nerwowych.

Przebieg nerwów świadczy, że obierają one zazwyczaj nietylko drogę najkrótszą, aby dojść do celu, lecz że się tak układają, by podczas różno-

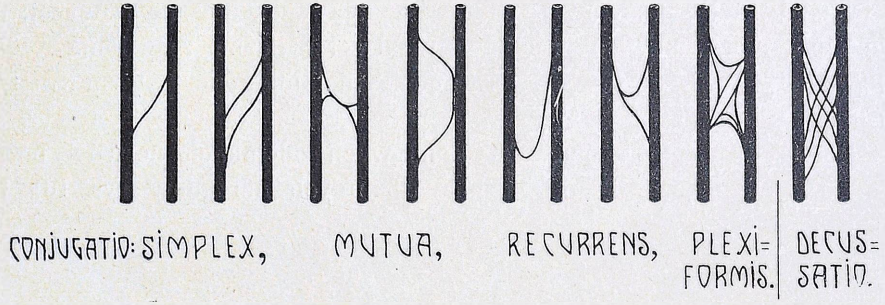

Rys. 11. Typy zespoleń nerwowych.
Według Testuta.

rodnych ruchów jak najmniej się narażać na wyciąg. Dzieje się to dzięki nieznacznej tylko prężności i elastyczności nerwów. Wskutek tego też po przecięciu pnia nerwowego kikuty nie rozchodzą się daleko, a w razie odpowiedniego zgięcia odnośnych stawów — nawet się całkowicie zejdą, co ułatwia ich zeszycie, względnie ponowne wrastanie włókien nerwowych.

§ 3. Budowa zwojów nerwowych.

Do obwodowego układu nerwowego zalicza się cały szereg zwojów, bądź międzykręgowych *(ganglia spinalia)*, bądź przynależnych do poszczególnych nerwów zwłaszcza mózgowych, jak np. zwój półksiężycowaty *(ganglion semilunare Gasseri n. trigemini)*, bądź wreszcie liczne zwoje układu współczulnego.

Ich postać bywa bardzo różnorodna, wielkość ich od kilku mikromilimetrów (mikronów) dosięga kilku centymetrów. Drobnowidowo zwoje międzykręgowe różnią się nieco od współczulnych z powodu odmiennych komórek nerwowych, które w ich skład wchodzą.

Zwoje mózgowordzeniowe zawierają niemal wyłącznie komórki nerwowe jednobiegunowe, otoczone torebkami łącznotkankowemi i komórkami płaszczowemi (amficyty). Poza tem w skład zwojów wchodzą włókna nerwowe i naczynia.

Zwoje układu współczulnego różnią się przedewszystkiem tem, że je charakteryzują komórki nerwowe wieloosiowe, a następnie tem jeszcze, że brak im komórek płaszczowych, aczkolwiek i tutaj istnieje pewien zrąb łącznotkankowy.

§ 4. Rola czynnościowa nerwów podskórnych i głębokich.

Rola, jaką mają do spełnienia nerwy powierzchowne, czyli podskórne, i nerwy głębokie, czyli mięśniowe, jest różnorodna. Nerwy podskórne stanowią przyrząd czuciowy, który jest zdolny uchwycić tylko pewne ściśle określone rodzaje bodźców, pochodzących z otaczającego nas świata zewnętrznego. Za ich pomocą odczuwamy np. ból (uszczypnięcie, nakłucie, uderzenie, zdrapanie, uszkodzenie skóry), który zostaje prawdopodobnie przekazany dalej przez gałązki współczulne i może nawet wywołać reakcję narządów wewnętrznych. Następnie odczuwamy zmiany termiczne w granicach — 26° do + 58° C, przyczem subtelniejsze odczucie ciepłoty mamy tylko między + 22° a + 40°. Możemy również uchwycić nawet lekki dotyk i zdać sobie sprawę z miejsca zadrażnienia skóry. Specjalne czucie posiadamy dla orjentowania się co do kształtu dotykanych przez nas przedmiotów (czucie stereoskopowe), oraz co do wielorakości i oddalenia punktów drażniących.

W nerwach głębokich poza gałązkami ruchowemi mamy jeszcze gałązki czuciowe dla odczuwania ciężaru, dla czucia mięśniowego i kostnego, dla odczucia ułożenia narządów, ruchów biernych i czynnych, dla odczucia stanu napięcia mięśni *(tonus muscularis)*, kojarzenia *(coordinatio)* i równowagi (ekwilibrystyki) ruchów; nie mamy natomiast w głębokich nerwach odczucia termicznego. Jak więc widzimy, fizjologiczna rola nerwów obwodowych jest niezwykle złożona i poza czynnością ruchową orjentuje nas nietylko w stanie naszego ustroju, ale i w tem, co się dzieje dookoła.

Istnieją jednak siły fizyczne, których nasz ustrój nie odczuwa nerwami obwodowemi, np. magnetyzm, światło i t. d.

W zasadzie nerwy obwodowe regulują wszelkie czynności fizyczne człowieka.

ROZDZIAŁ II.

Część szczegółowa.

Nauka o nerwach.

Podział nerwów.

Wszystkie nerwy obwodowe można zgrubsza podzielić na następujące grupy:

1. Nerwy opuszkowomózgowe czyli nerwy czaszkowe *(nervi bulbo-cerebrales).*
2. Nerwy rdzeniowe *(nn. spinales).*
3. Układ współczulny *(nn. sympathici).*

PODROZDZIAŁ I.

Nerwy opuszkowomózgowe czyli nerwy czaszkowe.

Przez tę nazwę rozumiemy nerwy, które wychodzą z mózgu lub opuszki rdzenia, przechodzą następnie przez podstawę czaszki i z małemi wyjątkami rozkrzewiają się przedewszystkiem na głowie i w jej sąsiedztwie.

Wszystkie są parzyste, a więc mamy analogiczne nerwy dla prawej i lewej strony, a nieznaczne odchylenia w symetrji obydwu stron są przeważnie wynikiem spraw rozwojowych. Rozróżniamy dwanaście par nerwów czaszkowych, a mianowicie:

I. N. węchowy *(n. olfactorius).*
II. N. wzrokowy *(n. opticus).*
III. N. okoruchowy *(n. oculomotorius).*
IV. N. bloczkowy *(n. trochlearis).*
V. N. trójdzielny *(n. trigeminus).*
VI. N. odwodzący *(n. abducens).*
VII. N. twarzowy *(n. facialis).*
VIII. N. słuchowy *(n. acusticus).*
IX. N. językowogardłowy *(n. glossopharyngeus).*
X. N. błędny *(n. vagus).*
XI. N. dodatkowy *(n. accessorius).*
XII. N. podjęzykowy *(n. hypoglossus).*

Z pośród tych nerwów n. węchowy *(n. olfactorius)*, n. wzrokowy *(n. opticus)* i n. słuchowy *(n. acusticus)* zajmują odrębne stanowisko, jako nerwy wyższych zmysłów, reszta, to nerwy ruchowe, czuciowe, lub mieszane, które mniej lub więcej mogą być porównywane do nerwów rdzeniowych.

Do ściśle ruchowych nerwów zaliczamy nerwy: okoruchowy (III), bloczkowy (IV), odwodzący (VI), twarzowy (VII), dodatkowy (XI) i podjęzykowy (XII). Grupę nerwów, przeznaczonych wyłącznie do odczuwania wrażeń, stanowią nerwy: węchowy (I), wzrokowy (II) i słuchowy (VIII).

Reszta — to nerwy mieszane, przeznaczone zarówno do przekazywania wrażeń czuciowych, jak i bodźców ruchowych. Są to nerwy: trójdzielny (V), językowogardłowy (IX) i błędny (X).

Nerwy czaszkowe z wyjątkiem pierwszych dwóch rozpoczynają się od odpowiednich ośrodków szarych w śródmózgowiu i w rdzeniu przedłużonym, przebiegają w postaci szlaków przez tkankę nerwową układu ośrodkowego, pojawiają się na podstawie mózgowia, skąd już ich część obwodowa w postaci właściwych nerwów biegnie ku obwodowi. O tem, że nerwy czaszkowe odpowiadają pierwotnie metamerycznej budowie głowy, była już mowa na str. 7. Nerwy głowy omówimy tu w wymienionej powyżej kolei.

§ 5. I. Nerw węchowy *(n. olfactorius)*.

Ściśle rzecz biorąc, nie jest to nerw, ale płat mozgu, do którego idą liczne włókienka węchowe *(fila olfactoria)*, które odchodzą od ko-

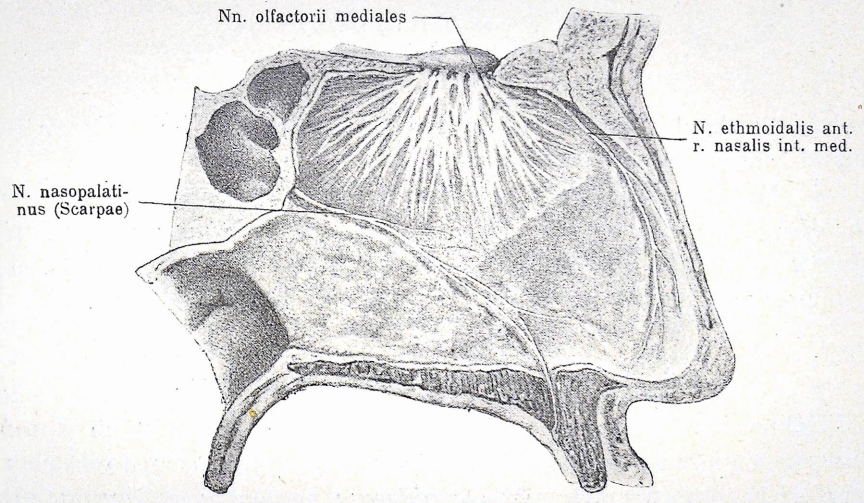

Rys. 12. Nerwy przegrody nosowej.
Według Hirszfelda.

mórek czuciowych węchowej części błony śluzowej nosa *(regio olfactoria)*. Te włókienka, rozsiane promienisto w liczbie 18—20 zbiegają

się od górnej części przegrody nosowej jako nerwy węchowe przyśrodkowe *(nn. olfactorii mediales)* (rys. 12), albo też boczne od górnej małżowiny nosowej *(nn. olfactorii laterales)* (rys. 13) w kierunku do blaszki sitowej, poczem przez liczne otwory przechodzą do wnętrza czaszki, aby się zakończyć w płacie węchowym kresomózgowia *(bulbus olfactorius)*.

Włókna węchowe zasługują na uwagę ze względu na to, że nie posiadają osłonki rdzennej (włókna Remaka) i stanowią rzadki na

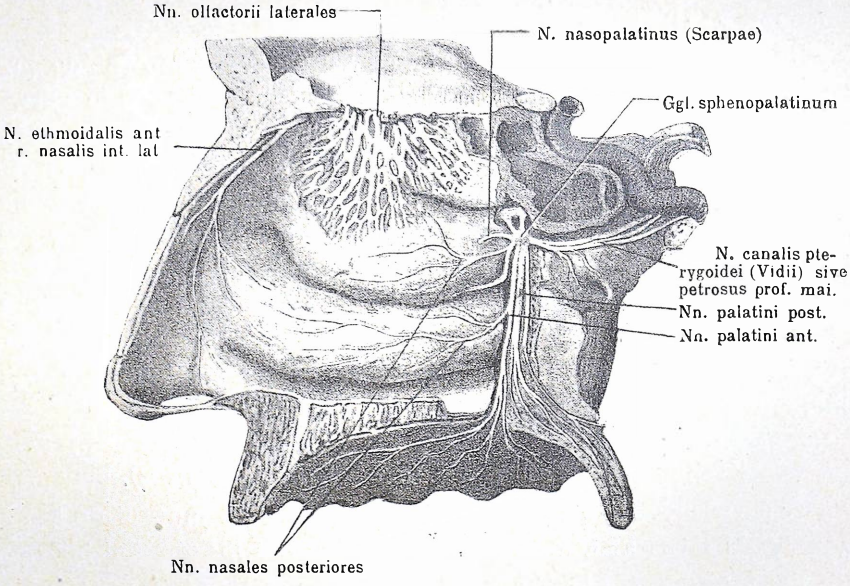

Rys. 13. Nerwy bocznej ściany nosa. Według Hirszfelda.

obwodzie przykład nerwów bezrdzennych; są one otoczone jedynie przez wypustki cienkich opon mózgowych.

Od płatu węchowego szlak węchowy biegnie centralnie do pierwszych ośrodków węchowych *(tractus olfactorius, trigonum olfactorium, substantia perforata anterior)*, stąd zaś ku ośrodkom wtórnym czyli korowym *(gyrus hippocampi, cornu Ammonis* et *gyrus dentatus)*.

§ 6. II. Nerw wzrokowy *(n. opticus)*.

Włókna nerwowe rozpoczynają się w warstwie wielkich komórek zwojowych siatkówki, skąd przez właściwy nerw dochodzą do skrzyżowania nerwów wzrokowych *(chiasma nervorum opticorum)*. Dalej prowadzi pasmo wzrokowe *(tractus opticus)* do szypuły mózgowej *(pedunculus cerebri)*, by się zakończyć w ciele kolankowatem bocznem *(corpus geniculatum laterale)*, w poduszce *(pulvinar thalami optici)* i w ciele czworaczem przedniem *(corpus quadrigeminum anterius)* (rys. 14). Dalszy

ciąg szlaku wzrokowego idzie od wymienionych ośrodków przez tylne kolanko torebki wewnętrznej do kory mózgowej w okolicy politycznej (pęczek Gratioleta).

Tylko część tej drogi wzrokowej stanowi właściwy nerw, a mianowicie po wyjściu z tylnego bieguna gałki ocznej włókna nerwowe zbijają się w jeden wspólny przewód, który zlekka zagięty dochodzi do otworu wzrokowego; po przejściu przez niego włókna nerwowe mają charakterystyczny przebieg wężykowaty. Od zewnętrznej połowy siatkówki biegną nieskrzyżowane szlakiem opisanym powyżej, gdy tymczasem druga połowa włókien od wewnętrznej strony oka ulega skrzyżowaniu. Mamy więc tu skrzyżowanie połowicze *(semidecussatio)*, gdyż w każdym nerwie wzrokowym biegną pęczki, których część tylko ulegnie skrzyżowaniu. Nerw wzrokowy bywa pokryty na całej tej przestrzeni przez otoczki opony miękkiej i twardej, co się tłómaczy rozwojowo pochodzeniem tego nerwu z szypuły zarodkowej kielicha ocznego. Tem się też on różni od innych nerwów mózgowych. Pomiędzy pochewkami istnieją szczeliny: podoponowa, pajęczynowata i międzypochwowa *(spatium intervaginale)*, które się kończą przy przejściu otoczek w twardówkę gałki ocznej. Wraz z nerwem wzrokowym przechodzi przez otwór wzrokowy tętnica oczna, która wewnątrz oczodołu oddaje tętnicę środkową siatkówki; ta zaś w odległości 10—12 mm od gałki wchodzi od spodu do nerwu, by wraz z nim dobiec do siatkówki (por. Deyl. Časopis českych lekarů 1896).

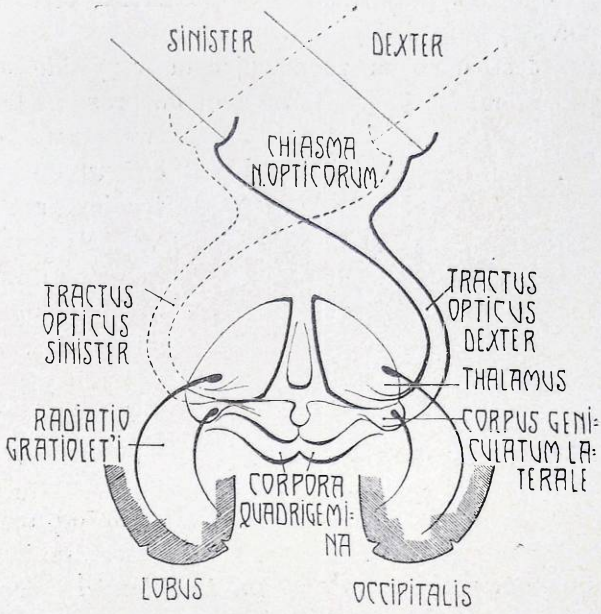

Rys. 14. Schemat centralnego i obwodowego przebiegu nerwu wzrokowego. Według Villigera.

Należy sobie zdać jeszcze sprawę z topografji nerwu w stosunku do otaczających go narządów w oczodole. Nerw, po wyjściu przez otwór wzrokowy, tworzy jak gdyby wierzchołek stożka, którego boki są utworzone przez mięśnie proste oka. Dopiero dalej zostaje on oddzielony od otoczenia przez warstwy tłuszczowe. Tętnica oczna leży początkowo po jego stronie bocznej, lecz w dalszym przebiegu krzyżuje się z nerwem, a tylko drobne tętnice rzęskowe biegną równolegle do pnia ner-

wowego. Wreszcie należy wspomnieć, że po zewnętrznej stronie nerwu leży zwój rzęskowy *(ganglion ciliare)* (rys. 16 i 20).

Co do szczegółów budowy, a zwłaszcza zachowania się nerwu wewnątrz gałki ocznej, patrz rozdział o zmysłach.

§ 7. III. Nerw okoruchowy *(n. oculomotorius)*.

Nerw ten rozpoczyna się od ośrodków szarych, leżących w ciałach czworaczych przednich. Po częściowem skrzyżowaniu włókien wychodzi z mózgu przez rowek n. okoruchowego *(sulcus n. oculomotorii)*, przyśrodkowo od szypuły mózgowej *(pedunculi cerebri)*, tuż koło samego mostu (por. Szymański. Dyss., Królewiec 1896).

Jest nerwem zaopatrującym wszystkie mięśnie gałki ocznej z wyjątkiem m. skośnego górnego i m. prostego bocznego, dalej za pośrednictwem zwoju rzęskowego *(ganglion ciliare)* dochodzi do mięśnia zwieracza źrenicy oraz mięśnia rzęskowego.

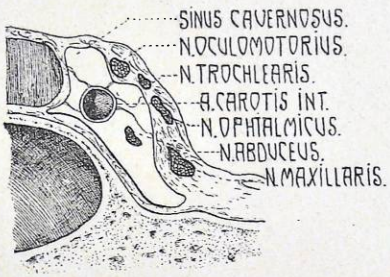

Rys. 15. Przekrój przez zatokę jamistą.
Według Poiriera.

Przebieg. Po wyjściu z mózgu zapomocą licznych korzonków, nerw okoruchowy biegnie między t. móżdżkową górną a t. mózgową tylną. Następnie w okolicy wyrostka pochyłego tylnego kości klinowej przebija oponę twardą i przedostaje się do zatoki jamistej. Tutaj, po przybraniu włókien sympatycznych od splotu jamistego, kieruje się zewnętrznie od t. szyjnej wewnętrznej obok nerwu bloczkowego *(n. trochlearis)* i nerwu ocznego *(n. ophthalmicus)* (rys. 15) aż do szczeliny oczodołowej górnej, przez której kąt przyśrodkowy przedostaje się do oczodołu i odrazu ukazuje się w pierścieniu łącznotkankowym *(annulus tendineus communis)*. Po wejściu do oczodołu nerw dzieli się na dwie gałązki: górną i dolną.

Górna gałąź *(r. superior)* (rys. 16—20) jest cieńsza, krzyżuje się z t. oczną oraz z nerwem wzrokowym, oddaje gałązki:

1. dla m. dźwigacza powieki górnej,
2. dla górnego m. prostego oka.

Dolna gałąź *(r. inferior)* (rys. 16 i 20) dzieli się bezpośrednio na trzy gałązki:

1. dla przyśrodkowego m. prostego oka,
2. dla dolnego m. prostego oka,
3. dla dolnego m. skośnego oka.

Ostatnia gałązka jest najdłuższa. Od niej odrywa się odnoga, która tworzy korzeń krótki zwoju rzęskowego *(radix brevis ganglii ciliaris)*, o czem jest mowa dalej.

Należy zauważyć, że nerw okoruchowy posiada w stosunku do małych mięśni oka niepomiernie gruby kaliber i wielką liczbę włókien nerwowych (około 15.000). Tem się tłómaczy niezwykle obfite unerwienie mięśni oka, a co za tem idzie, możność wykonywania ruchów błyskawicznych.

Nerw okoruchowy odgrywa dużą rolę w unerwieniu parasympatycznem oka, o czem będzie mowa w § 22. Unerwienie parasympatyczne przeciwstawia się uner-

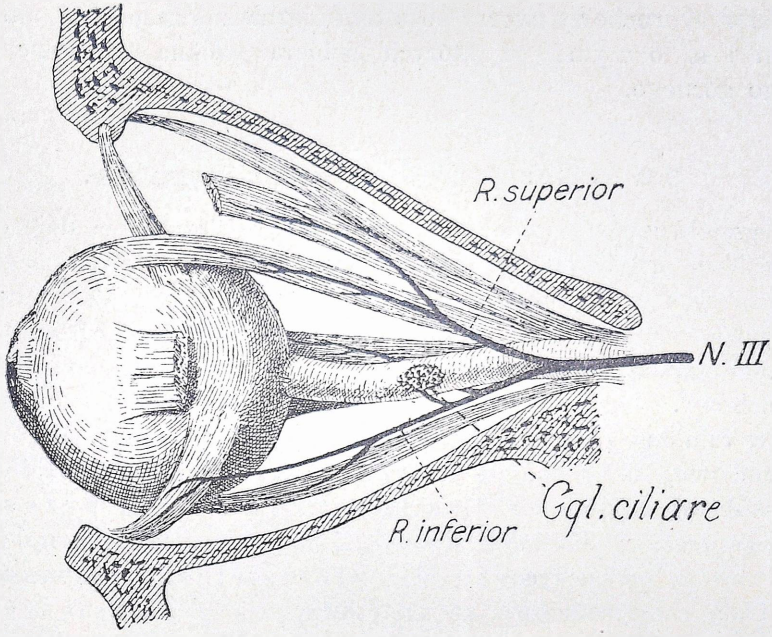

Rys. 16. Przebieg obwodowy nerwu okoruchowego.
Według Villigera.

wieniu sympatycznemu, zapomocą którego jest w oku unerwiony m. rozszerzający źrenicę. Ponieważ zaś m. okoruchowy unerwia m. zwieracz źrenicy i m. rzęskowy, więc gdy nerw sympatyczny rozszerza, nerw okoruchowy zwęża źrenicę. Gdy zaś jeden z nich będzie porażony, drugi będzie działać nadmiernie.

§ 8. IV. Nerw bloczkowy *(n. trochlearis).*

Nerw bierze początek od ośrodka, który leży w bezpośredniem sąsiedztwie jądra n. okoruchowego w ciałach czworaczych. Jednakowoż pęczki nerwowe nie wychodzą z mózgu po stronie brzusznej, ale przebiegają grzbietowo, krzyżują się w zasłonie grzbietowej przedniej *(velum medullare anterius),* poczem już w postaci nerwu wychodzą koło ciał czworaczych tylnych.

Po wyjściu nerw owija się dookoła pnia mózgowego, okrąża szypułę i kieruje się ku przodowi od n. okoruchowego. W ten sposób przedostaje się do zatoki jamistej i biegnąc w jej bocznej ścianie, dociera do

szczeliny górnej. Tutaj wchodzi do oczodołu, nie będąc objęty przez pierścień łącznotkankowy i po krótkim przebiegu dociera do górnego m. skośnego oka, który unerwia. Oddaje on również gałązkę do dodatkowego nerwu namiotu *(n. recurrens accessorius* Arnold) (patrz też str. 22). Istnienie tej gałązki było podawane w wątpliwość przez niektórych autorów, zostało jednak potwierdzone przez badania polskiego anatoma Hirszfelda.

Nerw okoruchowy tworzy poza tem nieznaczne zespolenia z n. współczulnym i n. ocznym, od których pobiera włókna czuciowe dla m. skośnego górnego.

§. 9. V. Nerw trójdzielny *(n. trigeminus).*

Początek nerwu znajdujemy w ośrodkach szarych, na dnie czwartej komory. Tam przedewszystkiem leży wydłużone jądro czuciowe, od którego rozpoczynają się włókna czuciowe *(portio major),* oraz nieco wyżej jądro ruchowe, skąd biorą początek gałązki ruchowe *(portio minor).* W samem więc założeniu nerw trójdzielny jest mieszany, czucioworuchowy. Jego włókna wychodzą razem niedaleko od przejścia mostu w ramiona *(brachia pontis)* z jego bocznej strony. Zarówno gałązki czuciowe, jak i ruchowe, zawracają ku przodowi, dochodzą do szczytu kości skalistej, gdzie opona twarda tworzy tak zwaną przestrzeń Meckela *(cavum Meckeli),* odpowiadającą na podstawie czaszki wyciskowi zwoju półksiężycowatego n. trójdzielnego *(impressio trigemini).* Tutaj część czuciowa nerwu tworzy zwój półksiężycowaty *(ganglion semilunare — Gasseri)* (rys. 19 i 20), który wykazuje duże podobieństwo czynnościowe do zwojów międzykręgowych. Widzimy więc, jak część czuciowa *(portio major sensitiva)* nabrzmiewa do tego stopnia, że tworzy spory zwój o postaci spłaszczonej i półksiężycowatej, od którego dopiero odejdzie cały szereg mniejszych i większych gałązek czuciowych.

Włókna zaś ruchowe *(portio minor motoria)* nie mają żadnego związku z tym zwojem, omijają go i przyłączają się w całości do jednej z gałęzi czuciowych *(n. mandibularis).*

Od zwoju półksiężycowatego odchodzą następujące gałązki drobne:

1. gałązki łączące do splotu jamistego współczulnego *(plexus cavernosus),*

2. gałązki do opon mózgowych w okolicy siodła tureckiego i zatoki jamistej.

Następnie zaś zwój oddaje trzy gałęzie zasadnicze:

A) nerw oczny *(n. ophthalmicus),*

B) nerw szczękowy *(n. maxillaris),*

C) nerw żuchwowy *(n. mandibularis),* z którym łączy się część ruchowa.

Każdy z tych trzech nerwów stoi w związku z jednym lub z kilkoma zwojami, jak: zwój rzęskowy *(ganglion ciliare)*, zwój klinowo-podniebienny *(ganglion sphenopalatinum)*, zwój uszny *(ganglion oticum)*, zwój podżuchwowy *(ganglion submaxillare)*. Służą one do połączenia gałązek n. trójdzielnego z włóknami innych nerwów, a zwłaszcza współczulnych, i odgrywają dużą rolę czynnościową.

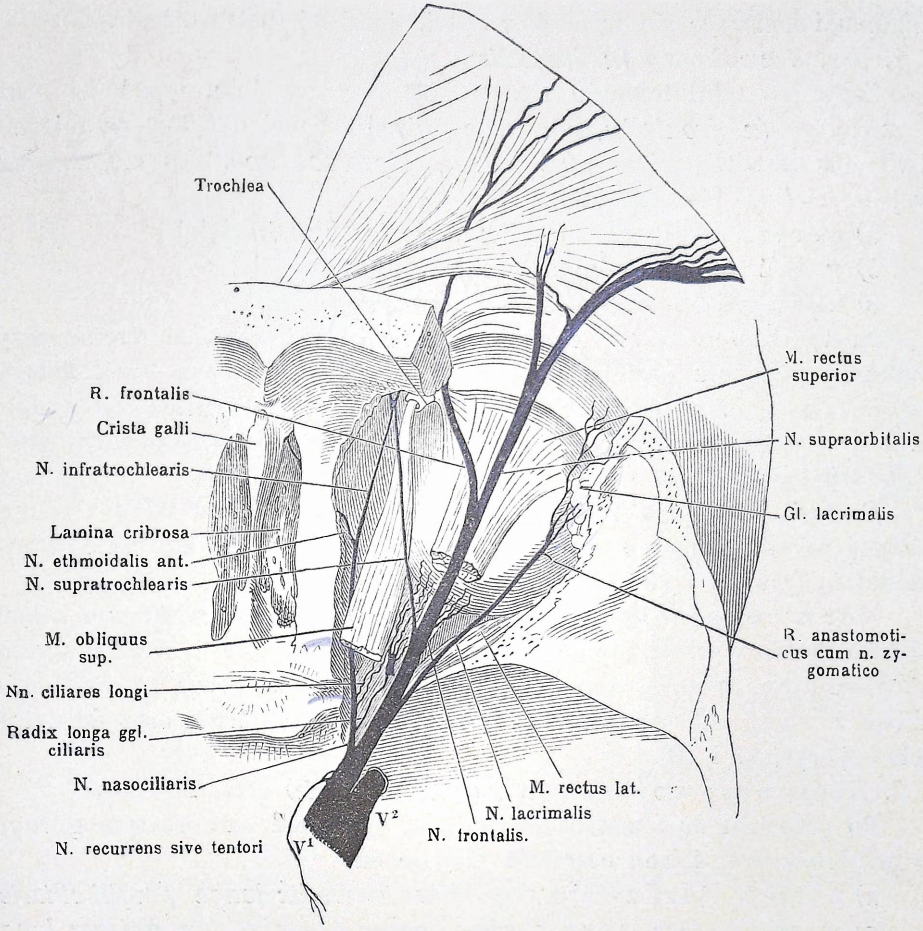

Rys. 17. Przebieg nerwów w oczodole po usunięciu stropu kości czołowej. Według Henlego.

A) Nerw oczny *(n. ophthalmicus).*

Nerw oczny stanowi najmniejszą z trzech gałęzi n. trójdzielnego; po wyjściu ze zwoju kieruje się w bocznej ścianie zatoki jamistej do szczeliny oczodołowej górnej, leżąc poniżej n. bloczkowego. Po wejściu do oczodołu nerw oczny krzyżuje się z n. odwodzącym *(n. abducens)* i n. okoruchowym *(n. oculomotorius)*, poczem dzieli się na trzy gałązki zasadnicze (rys. 17):

1. nerw czołowy *(n. frontalis)*,
2. nerw nosoworzęskowy *(n. nasociliaris)*,
3. nerw łzowy *(n. lacrimalis)*.

Jeszcze przed wejściem do oczodołu ma połączenie ze splotem szyjnotętniczym *(plexus caroticus)* (patrz n. współczulny) oraz oddaje nerw wsteczny czyli nerw namiotu *(n. recurrens sive tentorii cerebelli* — Arnold), który przedstawia cienką nić, unerwiającą oponę twardą móżdżku i kończącą się w okolicy zatoki jamistej (patrz też str. 20).

1. Nerw czołowy *(n. frontalis)*.

Zaraz po oddłutowaniu stropu kostnego oczodołu, wpada w oczy n. czołowy *(n. frontalis)*, leżący bezpośrednio pod okostną na mięśniu dźwigaczu powieki górnej *(m. levator palpebrae sup.)*. Jeszcze w tylnej swej części (rys. 17) oddaje:

a) nerw nadbloczkowy *(n. supratrochlearis)* dalej
b) gałąź czołową *(r. frontalis)* i kończy się jako
c) nerw nadoczodołowy *(n. supraorbitalis)*.

N. nadbloczkowy *(n. supratrochlearis)* przebiega po stronie przyśrodkowej oczodołu w kierunku do bloczka. Zapomocą małej gałązki zespala się z n. podbloczkowym *(n. infratrochlearis)* (patrz dalej str. 23), a właściwy nerw przebija m. okrężny oka i zaopatruje skórę w okolicy nasady nosa i dolnej części czoła (rys 17 i 20).

Gałąź czołowa *(r. frontalis)* wychodzi z oczodołu wraz z tętnicą czołową przez wcięcie czołowe i zaopatruje skórę na czole ponad oczodołem (rys. 17 i 20).

Nerw nadoczodołowy *(n. supraorbitalis)* jest właściwie zakończeniem pnia; wychodzi przez wcięcie nadoczodołowe i wraz z tętnicą nadoczodołową przebiega na czoło, którego skórę unerwia aż po ciemię. Oddaje również małe gałązki do spojówki powieki górnej oraz do zatoki czołowej (rys. 17 i 20).

2. Nerw nosoworzęskowy *(n. nasociliaris)* (rys. 17 i 20).

Po przejściu do oczodołu biegnie pod mięśniem oka prostym górnym do przyśrodkowej ściany oczodołu. Oddaje on:

a) korzeń długi zwoju rzęskowego *(radix longa ganglii ciliaris)*,
b) jeden lub dwa nerwy rzęskowe długie *(nn. ciliares longi)* do gałki ocznej,
c) nerw sitowy tylny *(n. ethmoidalis posterior)* do zatoki klinowej, oraz końcowe gałązki,
d) nerw sitowy przedni *(n. ethmoidalis anterior)* oraz
e) nerw podbloczkowy *(n infratrochlearis)* (rys. 17).

a) Długi korzeń zwoju rzęskowego *(radix longa ganglii ciliaris)* przebiega na bocznej stronie n. wzrokowego i daje czuciowe gałązki do zwoju rzęskowego, o którym będzie mowa dalej (rys. 17—20).

b) Nerwy rzęskowe długie *(nn. ciliares longi)*, zazwyczaj parzyste, czasami jednak biegną tylko jako jeden nerw do tylnej części

gałki ocznej (rys. 17), przebijają twardówkę i zaopatrują przedni odcinek oka.

c) Nerw sitowy tylny *(n. ethmoidalis posterior)* — niestały — dochodzi przez otwór sitowy tylny do tylnych komórek sitowych i do zatoki kości klinowej.

d) Nerw sitowy przedni *(n. ethmoidalis anterior)* jest jakby dalszym ciągiem pnia n. nosoworzęskowego, zdąża przez otwór sitowy przedni do jamy czaszkowej, gdzie pokryty przez oponę twardą, dochodzi

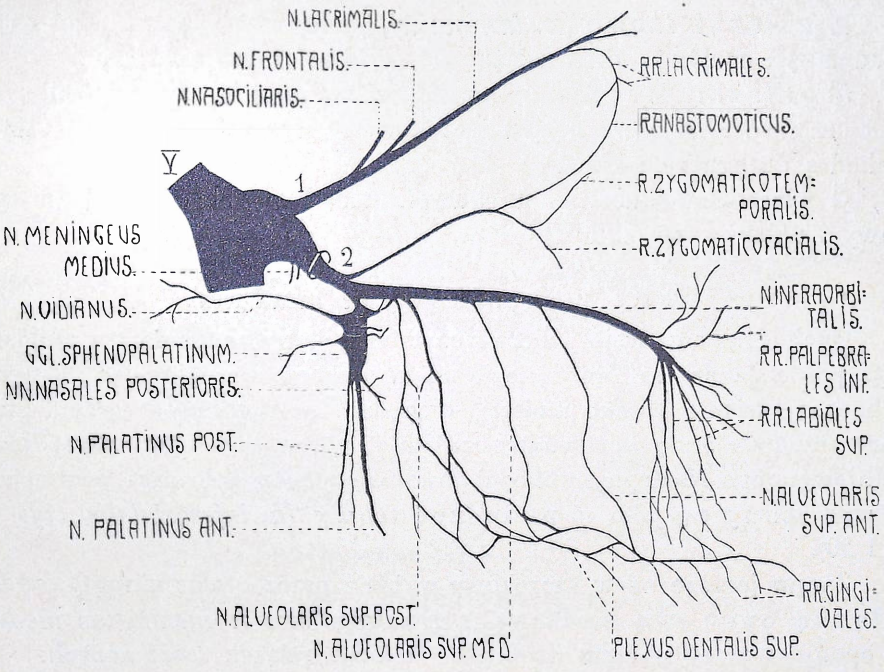

Rys. 18. Schemat przebiegu drugiej gałęzi nerwu trójdzielnego. Według Poiriera.

do blaszki sitowej (rys. 17); po przejściu przez nią wchodzi do jamy nosowej i dzieli się na:

α) gałązkę nosową przyśrodkową *(r. nasalis internus medialis)*, idącą ku przedniej części przegrody nosowej (rys. 12),

β) gałązkę nosową boczną *(r. nasalis internus lateralis)* do przodu bocznej ściany nosa (rys. 13),

γ) gałązkę nosową zewnętrzną *(r. nasalis externus)*, przebiegającą w rynience kości nosowej aż do jej dolnej krawędzi, gdzie wychodzi na przednią stronę chrząstek nosa.

e) Nerw podbloczkowy *(n. infratrochlearis)* idzie po przyśrodkowej ścianie oczodołu (rys. 17) aż do bloczka i dzieli się na:

α) gałązkę powiekową górną *(r. palpebralis superior)*, dochо-

dzącą do powieki górnej, gdzie tworzy zespolenie z nerwem nadoczodołowym (patrz str. 22), oraz

β) gałązkę powiekową dolną *(r. palpebralis inferior)*, która zaopatruje worek łzowy, mięsko *(caruncula lacrimalis)* i skórę powieki dolnej od strony przyśrodkowej.

3. Nerw łzowy *(n. lacrimalis)*.

Nerw łzowy *(n. lacrimalis)* leży w przeciwieństwie do poprzedniego po bocznej stronie oczodołu i dochodzi do gruczołu łzowego (rys. 17 i 19). Tam się dzieli na:

a) gałązki łzowe *(rr. lacrimales)*, które przebijają gruczoł łzowy i zaopatrują spojówkę oraz gałązkę powiekową *(r. palpebralis)*,

b) gałązkę łączącą *(r. anastomoticus cum n. zygomatico)* z gałęzią jarzmowoskroniową nerwu szczękowego (rys. 18 i 19), skąd gałązki dochodzą do gruczołu łzowego.

O właściwem unerwieniu gruczołu łzowego zobacz dalej (n. twarzowy i układ współczulny).

B) Nerw szczękowy *(n. maxillaris)*.

Odchodząc od zwoju półksiężycowatego, druga gałąź nerwu trójdzielnego pozostaje na razie równoległą do n. ocznego. Przebiegając następnie w bocznej ścianie zatoki jamistej, dochodzi do otworu okrągłego, przez który przedostaje się na zewnątrz czaszki do górnej części dołu skrzydłowo-podniebiennego. Następnie wchodzi do kanału podoczodołowego, po przejściu którego kończy się jako n. podoczodołowy *(n. infraorbitalis)* (rys. 18, 19 i 20).

Zanim jeszcze nerw szczękowy wyjdzie przez otwór okrągły, oddaje gałązkę oponową środkową *(r. recurrens sive n. meningeus medius)* do opony twardej, poczem dzieli się na kilka gałązek zasadniczych:

1. nerw jarzmowy *(n. zygomaticus)*,
2. nerwy klinowopodniebienne *(nn. sphenopalatini)* do zwoju tegoż imienia,
3. nerw podoczodołowy *(n. infraorbitalis)*,
4. nerwy zębodołowe górne *(nn. alveolares superiores)*.

1. Nerw jarzmowy *(n. zygomaticus)*.

Nerw jarzmowy jest pierwszą i najmniejszą gałęzią nerwu szczękowego, oddziela się w dole skrzydłowopodniebiennym i biegnie w przyśrodkowej ścianie oczodołu aż do kanału jarzmowego. Oddaje przedewszystkiem gałązkę łączącą do n. łzowego, od której nitki nerwowe biegną do gruczołu łzowego. Tam zaś, gdzie kanał jarzmowy dzieli się na dwa ramiona, nerw również się rozgałęzia i w ten sposób powstają dwie gałązki skórne:

a) gałąź jarzmowoskroniowa *(r. zygomaticotemporalis)*, która tworzy pętlicę z nerwem łzowym, a po przejściu przez kanał jarzmowo-skroniowy zaopatruje skórę skroni i czoła (rys. 18 i 19),

b) gałąź jarzmowotwarzowa *(r. zygomaticofacialis)*, która po przejściu przez kanał jarzmowotwarzowy dochodzi do skóry twarzy i kąta powiek (rys. 19).

Obie gałązki zespalają się z zakończeniami nerwu twarzowego.

2. Nerwy klinowopodniebienne *(nn. sphenopalatini)*.

Nerwy klinowopodniebienne odchodzą pod prostym kątem od pnia i prowadzą włókna nerwowe, które wejdą w łączność ze zwojem klinowopodniebiennym (rys. 20) (patrz dalej).

3. Nerw podoczodołowy *(n. infraorbitalis)* (rys. 19 i 20).

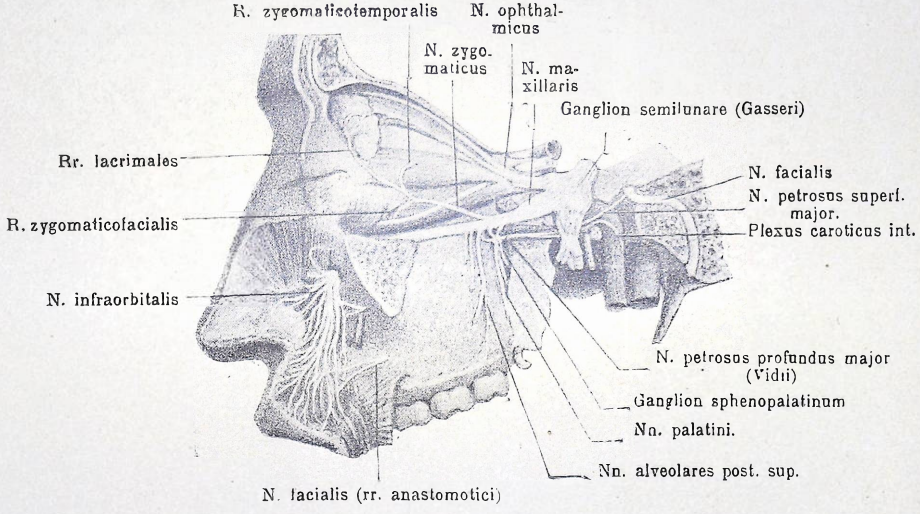

Rys. 19. Nerwy oczodołu i szczęki, widok od strony zewnętrznej. Według Hirszfelda.

Nerw podoczodołowy jest właściwie dalszym ciągiem pnia drugiej gałęzi nerwu trójdzielnego. Przebiega w kanale podoczodołowym, wychodzi przez otwór podoczodołowy i dzieli się na szereg gałązek:

a) gałązki wstępujące do dolnej powieki *(rr. palpebrales inferiores)*,

b) gałązki nosowe zewnętrzne i wewnętrzne *(rr. nasales externi et interni)*, do skrzydeł nosa i przegrody przedsionka nosowego,

c) gałązki wargowe górne *(rr. labiales superiores)* do skóry i błony śluzowej wargi górnej (rys. 18).

Wszystkie powyższe gałązki tworzą liczne zespolenia z zakończeniami nerwu twarzowego.

4. Nerwy zębodołowe górne *(nn. alveolares superiores)* są właściwie odgałęzieniami nerwu podoczodołowego. Bywa ich kilka, zazwyczaj rozpoznajemy trzy: tylny, środkowy i przedni (rys. 20).

a) Nerw zębodołowy górny tylny *(n. alveolaris superior posterior)* odchodzi od pnia jeszcze przed wejściem do kanału podoczodołowego i przez otwór lub otwory zębodołowe tylne przenika do zębodołów i splotu zębowego górnego, oddawszy przedtem gałązki do zatoki szczękowej (rys. 19 i 20).

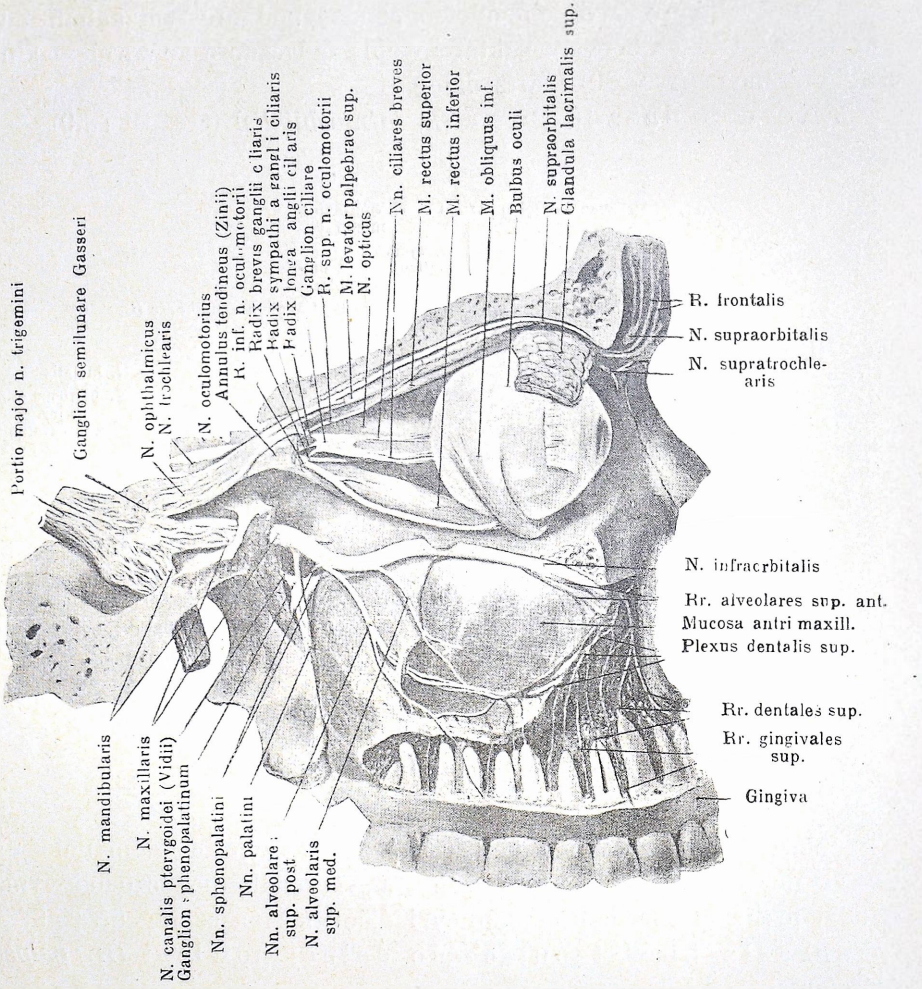

Rys. 20. Pierwsza i druga gałąź nerwu trójdzielnego. Według Spalteholza.

b) Nerw zębodołowy górny środkowy *(n. alveolaris superior medialis)* odgałęzia się już po wejściu pnia do kanału podoczodołowego i biegnąc w kości, również przechodzi do zatoki szczękowej (rys. 19 i 20) i splotu zębowego.

c) Nerw zębodołowy górny przedni *(n. alveolaris superior anterior)* oddziela się przed samem wyjściem pnia z otworu podoczodołowego i zstępuje w przedniej ścianie zatoki szczękowej do splotu zębowego (rys. 19 i 20).

Wszystkie trzy wspomniane nerwy leżą w zatoce szczękowej pod

błoną śluzową w bruzdkach lub kanalikach kostnych, a zstępując w dół ku zębodołom, łączą się zapomocą licznych gałązek, tworząc splot zębowy górny *(plexus dentalis superior)*, który wysyła cienkie nitki

α) do korzeni zębowych,

β) do dziąseł,

γ) do zatoki szczękowej i kanału nosowołzowego.

α) Nerwy, przenikające do korzeni zębowych, noszą nazwę zębowych górnych *(rr. dentales superiores)* i wchodzą przez otwory wierz-

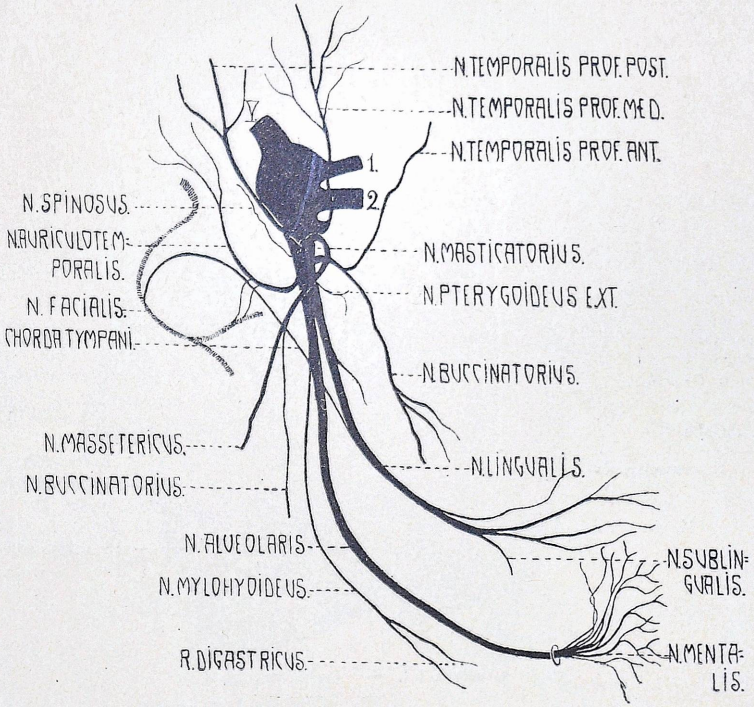

Rys. 21. Schemat trzeciej gałęzi nerwu trójdzielnego.
Według Poiriera.

chołków zębów do kanałów korzeni, którą to drogą przedostają się do miazgi (rys. 20).

β) Gałązki do dziąseł *(rr. gingivales)* przechodzą przez przegrody międzyzębodołowe w osobnych kanalikach kostnych i zaopatrują błonę śluzową okolicy dziąseł (rys. 20).

γ) Wreszcie drobne gałązki idą do błony śluzowej zatoki szczękowej i do przewodu łzowego *(ductus lacrimalis)*.

C) Nerw żuchwowy *(n. mandibularis)*.

Jest to trzecia i największa gałąź n. trójdzielnego. Od poprzednich różni się przedewszystkiem tem, że obok włókien czuciowych prowadzi

gałązki ruchowe, że więc jest nerwem mieszanym. Dla utworzenia tego nerwu część ruchowa zespala się z częścią czuciową, odchodzącą od zwoju półksiężycowatego (patrz str. 20).

Po przejściu przez otwór owalny oddaje bezpośrednio małą gałązkę oponową, tak zwany nerw kolcowy *(n. spinosus)*, który wraz z tętnicą oponową środkową *(a. meningea media)* powraca do jamy czaszkowej

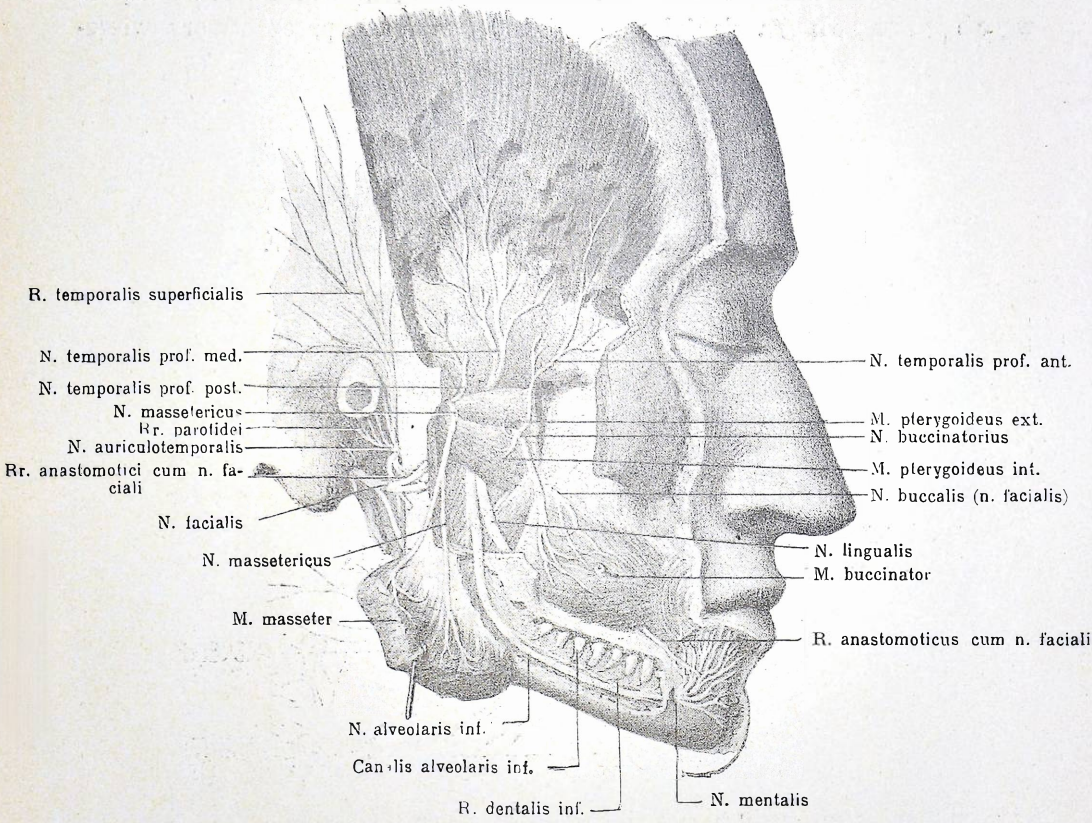

Rys. 22. Rozgałęzienia trzeciej gałęzi nerwu trójdzielnego, warstwa powierzchowna. Według Hirszfelda.

przez otwór kolcowy i rozgałęzia się w twardej oponie mózgu. Następnie oddaje krótkie gałązki łączące do zwoju usznego *(ganglion oticum)* (patrz str. 21), poczem dzieli się na kilka większych pni nerwowych (rys. 21 i 23):

1. nerw żwaczy *(n. masticatorius)*, prowadzący gałązki ruchowe do wszystkich mięśni żwaczy,
2. nerw językowy *(n. lingualis)*,
3. nerw zębodołowy dolny *(n. alveolaris inferior)*, oraz
4. nerw uszno-skroniowy *(n. auriculo-temporalis)*.

1. Nerw żwaczy *(n. masticatorius)*.

Nerw żwaczy jest nerwem mieszanym. Od niego przedewszystkiem odchodzą gałązki do mięśni (rys. 22 i 23):

a) nerw żwaczowy *(n. massetericus)*, który po oddaniu wpierw drobnych gałązek do stawu żuchwowego, wchodzi wgłąb mięśnia żwacza wraz z tętnicą,

b) nerwy skroniowe głębokie: tylny, środkowy i przedni *(nn. temporales profundi posterior, medius et anterior)* biegną w okolicy dołu skroniowego do mięśnia skroniowego,

c) nerw skrzydłowy zewnętrzny *(n. pterygoideus externus)* wprost w kierunku bocznym do swego mięśnia,

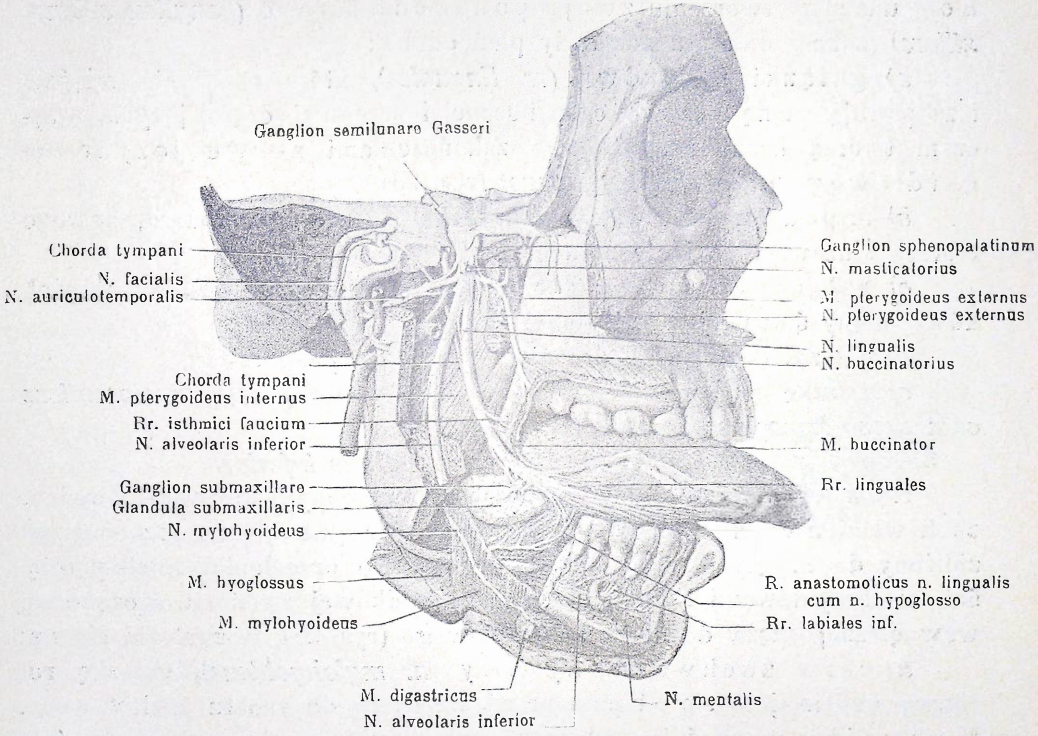

Rys. 23. Rozgałęzienia trzeciej gałęzi nerwu trójdzielnego, warstwa głęboka. Według Hirszfelda.

d) nerw skrzydłowy wewnętrzny *(n. pterygoideus internus)*, który wchodzi w łączność ze zwojem usznym *(ganglion oticum)* (patrz dalej), oraz przenika wgłąb mięśnia skrzydłowego wewnętrznego.

Następnie odrywa się jeszcze jedna gałązka czuciowa, mianowicie:

e) nerw policzkowy wewnętrzny *(n. buccinatorius)*, który przebija m. policzkowy i zaopatruje skórę policzka i błonę śluzową przedsionka jamy ustnej.

2. Nerw językowy *(n. lingualis)*.

Nerw językowy jest już czysto czuciowy. Zstępuje prostopadle w dół (rys. 23), pod zwartym kątem odbiega od nerwu zębodołowego dolnego, przechodzi następnie pomiędzy mięśniami skrzydłowym zewnętrznym a wewnętrznym; mija dalej po stronie przyśrodkowej tętnicę szczę-

kową wewnętrzną, poczem zakreślając łuk ku dołowi i przodowi, dochodzi między ramieniem żuchwy a m. skrzydłowym wewnętrznym do gruczołu podszczękowego. Wreszcie, biegnąc po mięśniu żuchwowognykowym, kończy się w błonie śluzowej języka. Po drodze łączy się z nim gałązka nerwu twarzowego (zobacz dalej), tak zwana struna bębenkowa *(chorda tympani)*, prowadząca włókna smakowe i wydzielnicze dla ślinianek i języka. Poza tem zaś przyłącza się często gałązka od nerwu żuchwowo-językowego, opisana przez Żłobikowskiego (patrz dalej). Nerwy te biorą udział w tworzeniu zwoju podżuchwowego *(ganglion submaxillare)* (zobacz dalej), a pozostały pień oddaje:

a) gałązki językowe *(rr. linguales)*, które przebijają mięśnie i zaopatrują błonę śluzową całej bocznej i przedniej części języka, przyczem tworzą liczne zespolenia z zakończeniami nerwu językowo-gardłowego *(n. glossopharyngeus)* (rys. 23),

b) n. podjęzykowy *(n. sublingualis)* do gruczołu podszczękowego i błony śluzowej dna jamy ustnej,

c) gałązki do cieśni gardła *(rr. isthmici faucium)*, do migdałków i błony śluzowej wymienionej okolicy,

d) gałązki do licznych drobnych gruczołów jamy ustnej,

e) gałązkę łączącą z nerwem podjęzykowym *(r. anastomoticus cum nervo hypoglosso)* (zobacz dalej).

3. Nerw zębodołowy dolny *(n. alveolaris inferior)*.

Nerw zębodołowy dolny jest nerwem mieszanym, prowadzi bowiem obok włókien czuciowych gałązki ruchowe. Początkowy jego przebieg jest zbliżony do n. językowego; a więc początkowo przechodzi między mięśniami skrzydłowemi i następnie po przyśrodkowej stronie t. szczękowej wewnętrznej zdąża do otworu żuchwowego (rys. 22). Rozgałęzia się na:

a) nerw żuchwowognykowy *(n. mylohyoideus)*, gałązkę ruchową, oddzielającą się od pnia przed wejściem do kanału żuchwowego. Nerw ten idzie do mięśnia żuchwowognykowego i przedniej głowy mięśnia dwubrzuścowego; poza tem Żłobikowski (Gazeta lekarska 1870 str. 625) opisał gałązkę łączącą od nerwu żuchwowognykowego do nerwu językowego. Istnienie tej gałązki, potwierdzane przez niektórych autorów (Sappey), było podawane w wątpliwość przez innych (Hirszfeld),

b) splot zębowy dolny *(plexus dentalis inferior)*, utworzony w głębi kanału żuchwowego. Od splotu idą gałązki do zębów osadzonych w żuchwie *(rr. dentales inferiores)*, oraz dziąseł *(rr gingivales inf.)* (rys. 24) (porównaj splot zębodołowy górny str. 27),

c) ostatnia gałązka, a raczej zakończenie nerwu tworzy nerw bródkowy *(n. mentalis)*, który po wyjściu przez otwór bródkowy zaopatruje skórę tej okolicy twarzy oraz błonę śluzową wargi dolnej. Dzieje się to zapomocą gałązek bródkowych *(rr. mentales)* i gałązek wargowych dolnych *(rr. labiales inferiores)* (rys. 22).

4. Nerw uszno-skroniowy *(n. auriculotemporalis)*.

Nerw uszno skroniowy, jako ostatnia, wyłącznie czuciowa gałąź od nerwu żuchwowego, biegnie z początku ku tyłowi, rozdziela się na dwa ramiona, zapomocą których obejmuje t. oponową środkową (rys. 23), zespala się ponownie w jeden nerw, poczem owija się dookoła szyjki żuchwy i dochodzi do ślinianki przyusznej. Po przebiciu wierzchołka gruczołu wstępuje wraz z tętnicą skroniową przed zewnętrznym przewodem słuchowym ku okolicy skroniowej, gdzie się też kończy (rys. 22). Po drodze przyjmuje liczne gałązki i oddaje inne.

Do nerwu usznoskroniowego dobiegają:

a) gałązki od zwoju usznego *(gangl. oticum)* (zobacz dalej), zapomocą których nerw doprowadza do ślinianki przyusznej włókna wydzielnicze, pochodzące od n. językowogardłowego.

b) gałązki n. twarzowego (zob. dalej).

Od nerwu usznoskroniowego odchodzą:

a) gałązki stawowe *(rr. articulares)* do stawu żuchwowego,

b) gałązki do samej ślinianki przyusznej *(rr. parotidei)*, (rys. 22).

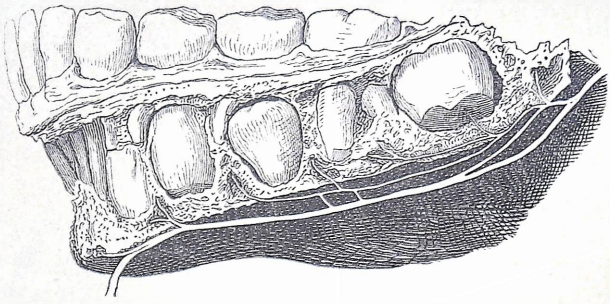

Rys. 24. Splot zębowy dolny w żuchwie dziecka. Według Henlego.

c) gałązki zewnętrznego przewodu słuchowego *(rr. meatus auditorii externi)*, przenikające do błony skórnej przewodu słuchowego. Według niektórych autorów zakończenia tych nerwów zachodzą nawet na bębenek i do jamy bębenkowej *(r. membranae tympani)*.

d) gałązki uszne przednie *(rr. auriculares anteriores)*, biegnące do skóry przedniej części małżowiny usznej i do skrawka *(tragus)* ucha (rys. 22),

e) gałązki końcowe czyli skroniowe powierzchowne *(rr. temporales superficiales)* do skóry skroni i czaszki, aż do okolicy ciemienia i potylicy. Zakończenia zespalają się z nerwem potylicznym większym, czołowym, jarzmowoskroniowym i twarzowym.

D) Zwoje przydane nerwowi trójdzielnemu.

W związku z nerwem trójdzielnym stoi kilka zwojów, które aczkolwiek wykazują największą z nim łączność, są jednak utworzone przez inne jeszcze nerwy i dlatego nie mogą być rozpatrywane jako zwoje wyłącznie n. trójdzielnego. Zważywszy jednak, że n. trójdzielny udziela swych włókien wszystkim zwojom obwodowym czaszki, staje się on niejako pniem macierzystym, dookoła którego te zwoje się grupują (rys. 25). Dlatego też tutaj, a nie gdzieindziej, będzie o nich mowa.

Takich zwojów mamy kilka:

1. Z pierwszą gałęzią n. trójdzielnego wiąże się zwój rzęskowy *(ganglion ciliare)*,

2. z drugą gałęzią — zwój klinowopodniebienny *(ganglion sphenopalatinum)*,

3. z trzecią gałęzią — zwój uszny *(ganglion oticum)*, oraz zwój podżuchwowy *(ganglion submaxillare)*.

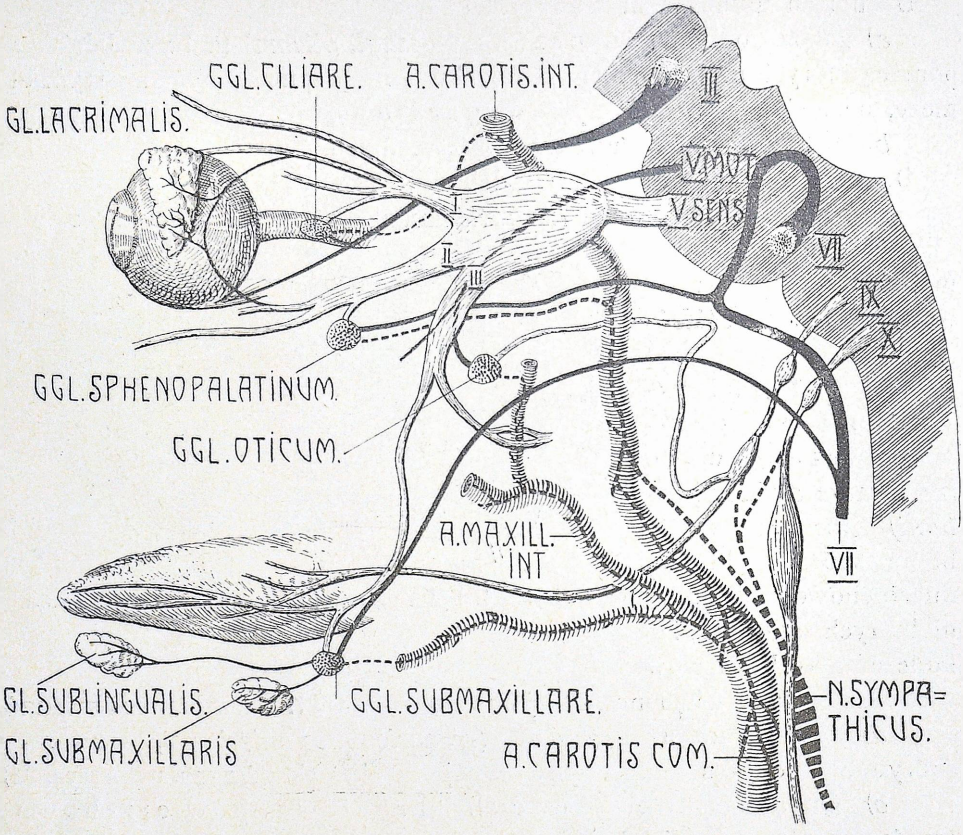

Rys. 25. Schemat zwojów, przydanych nerwowi trójdzielnemu. Według Villigera.

I. Zwój rzęskowy *(ganglion ciliare)*.

Już na str. 18 była mowa, że po bocznej stronie n. wzrokowego leży zwój rzęskowy, utworzony między innemi przez długi korzeń zwoju rzęskowego, pochodzący od nerwu nosowo-rzęskowego (rys. 20).

Istotnie zwój ten umieszczony w oczodole, bocznie, między n. wzrokowym a m. prostym zewnętrznym, utworzony jest przez włókna trzech nerwów (porównaj też J. Jegorow, Gazeta lekarska 1886. 22, oraz Archives slaves de biologie 1887):

a) korzonki czuciowe *(radix sensitiva)*, pochodzące od pierwszej

gałęzi n. trójdzielnego, które w postaci długiego korzenia n. nosowo-rzęskowego (str. 22) dochodzą do zwoju,

b) korzonek ruchowy *(radix motoria)*, utworzony przez krótki korzeń, odchodzący od n. okoruchowego (str. 18),

c) korzonek współczulny *(radix sympathica)*, pochodzący od włókien sympatycznych, towarzyszących naczyniom a przedewszystkiem splotom zatok żylnych *(plexus cavernosi)*. Nadmienić jednak należy, że według badań Przybylskiego (Archives slaves de biologie 1886, 400) gałązki te wychodzą z rdzenia wraz z korzonkami VIII nerwu rdzeniowego szyjnego oraz I i II piersiowego, a dopiero następnie za pośrednictwem pnia współczulnego szyjnego przenikają do splotów żylnych.

Sam zwój jest zaledwie 2 milimetry długi, większość włókien nerwowych, które tutaj wchodzą, ulega przerwie, a bieg ich dalszy przechodzi przez nowe neurony. Jednakowoż istnieją także pęczki nerwowe, przenikające przez zwój nawskróś bez przerywania swej drogi.

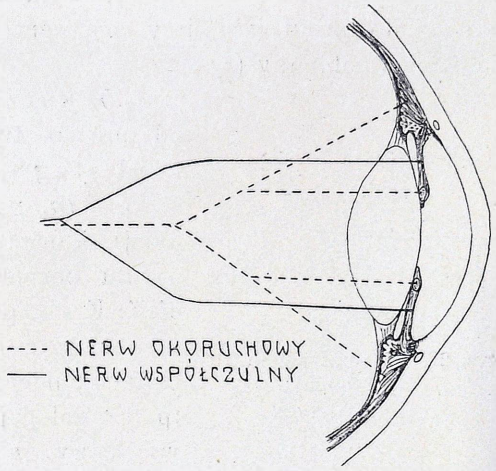

Rys. 26. Schemat unerwienia źrenicy i ciała rzęskowego.
Według Gottlieba.

Od zwoju odchodzą liczne gałązki do gałki ocznej, a mianowicie:

a) nerwy rzęskowe krótkie *(nn. ciliares breves)* (rys. 20), które w liczbie do 20 przebijają twardówkę obok nerwów rzęskowych długich. Po przejściu do warstwy naczyniowej zdążają do okolicy mięśnia rzęskowego *(m. ciliaris)*, w którym tworzą splot rzęskowy *(plexus ciliaris)*. Zarówno od nerwów, jak i od splotu odchodzą liczne drobne gałązki do twardówki, rogówki i spojówki, do naczyniówki, ciała rzęskowego i tęczówki. A więc i wszystkie mięśnie źrenicy *(m. sphincter pupillae, m. dilatator pupillae, m. ciliaris)* zostają unerwione przez gałązki zwoju nerwowego rzęskowego. Należy jednak pamiętać, że zwój, prócz gałązek czuciowych od n. trójdzielnego, bierze też gałązki ruchowe od dwóch nerwów (n. okoruchowy, n. współczulny), co zezwala na unerwienie jednej grupy mięśni *(m. sphincter pupillae, m. ciliaris)* przez n. okoruchowy, a drugiej grupy *(m. dilatator)* przez n. współczulny (rys. 26). Przez to obie grupy mięśni mogą być sobie przeciwstawiane i mogą występować w charakterze przeciwniczym (antagonistów). Porównaj w tym względzie str. 18 i § 22.

2. Zwój klinowopodniebienny *(ganglion sphenopalatinum)*.

Już na str. 25 była mowa, że nerwy klinowopodniebienne, jako

gałązki drugiej gałęzi nerwu trójdzielnego, nawiązują łączność ze zwojem klinowopodniebiennym.

Powyższy zwój leży w głębi dołu skrzydłowopodniebiennego, tuż koło ujścia kanału tejże nazwy *(canalis pterygopalatinus)* i po przyśrodkowej stronie nerwu szczękowego. Tworzy on stożek, zwrócony szczytem ku tyłowi, którego jakby dalszym ciągiem jest nerw kanału skrzydłowego Vidjusa *(nervus Vidianus)*.

Zwój powstaje wskutek zestrzelenia się nerwów, wchodzących w skład jego; wymienić należy:

a) korzonki czuciowe *(radix sensitiva)* od nerwu szczękowego w postaci nerwów klinowopodniebiennych *(nn. sphenopalatini)*. Badania szczegółowe (Poirier) wykazały jednak, że tylko nieliczne gałązki idą do zwoju, właściwy zaś nerw klinowopodniebienny omija zwój klinowopodniebienny (rys. 27),

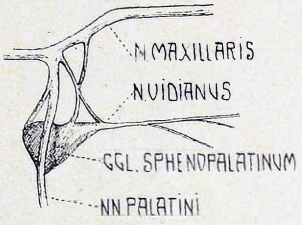

Rys. 27. Schemat zwoju klinowopodniebiennego. Według Poiriera.

b) korzonki ruchowe *(radix motoria)* od nerwu twarzowego za pośrednictwem n. skalistego powierzchownego większego *(n. petrosus superficialis major)* (patrz dalej), który dochodzi do zwoju przez otwór kanału nerwu twarzowego *(hiatus canalis facialis* Fallopii) (rys. 28),

c) korzonki współczulne *(radix sympathica)*, pochodzące od splotu szyjnotętniczego (patrz dalej) jako nerw skalisty głęboki większy *(n. petrosus profundus major)* (rys. 28) i dochodzące do zwoju przez kanał skrzydłowy *(canalis pterygoideus Vidii)*.

Widzimy więc, że zwój klinowopodniebienny jest tworem złożonym, od którego następnie odchodzi cały szereg nerwów do okolicy oczodołu, nosa i podniebienia. Z nich niektóre właściwie tylko przechodzą przez zwój bez przerwy.

Tak więc odchodzą:

a) gałązki oczodołowe *(rr. orbitales)*, które przez dolną szczelinę oczodołową przenikają aż do otworu sitowego tylnego i stąd do komórek sitowych tylnych, zatoki kości klinowej i do gruczołu łzowego,

b) nerwy nosowe tylne *(nn. nasales posteriores)*, które idąc od zwoju przez otwór klinowopodniebienny, przenikają do jamy nosowej i tutaj dzielą się na:

α) boczne *(laterales)* do błony śluzowej małżowin nosowych, gardła i trąbki słuchowej (rys. 13) oraz

β) przyśrodkowe *(mediales)* do przegrody nosowej (rys. 12); tu wybija się zwłaszcza jedna gałązka mocniejsza, która zstępuje ukośnie aż do kanału przysiecznego *(canalis incisivus)* i przenika aż do błony śluzowej podniebienia twardego: jest to nerw nosowopodniebienny *(n. nasopalatinus* Scarpae).

c) nerwy podniebienne *(nn. palatini)*, które przechodząc od zwoju przez kanał skrzydłowopodniebienny, idą pionowo w dół i rozdzielają się na trzy gałęzie, przebijające oddzielnie twarde podniebienie (rys. 13, 28 i 29):

α) n. podniebienny przedni *(n. palatinus anterior)* przez otwór podniebienny większy wraz z tętnicą do błony śluzowej przedniej części

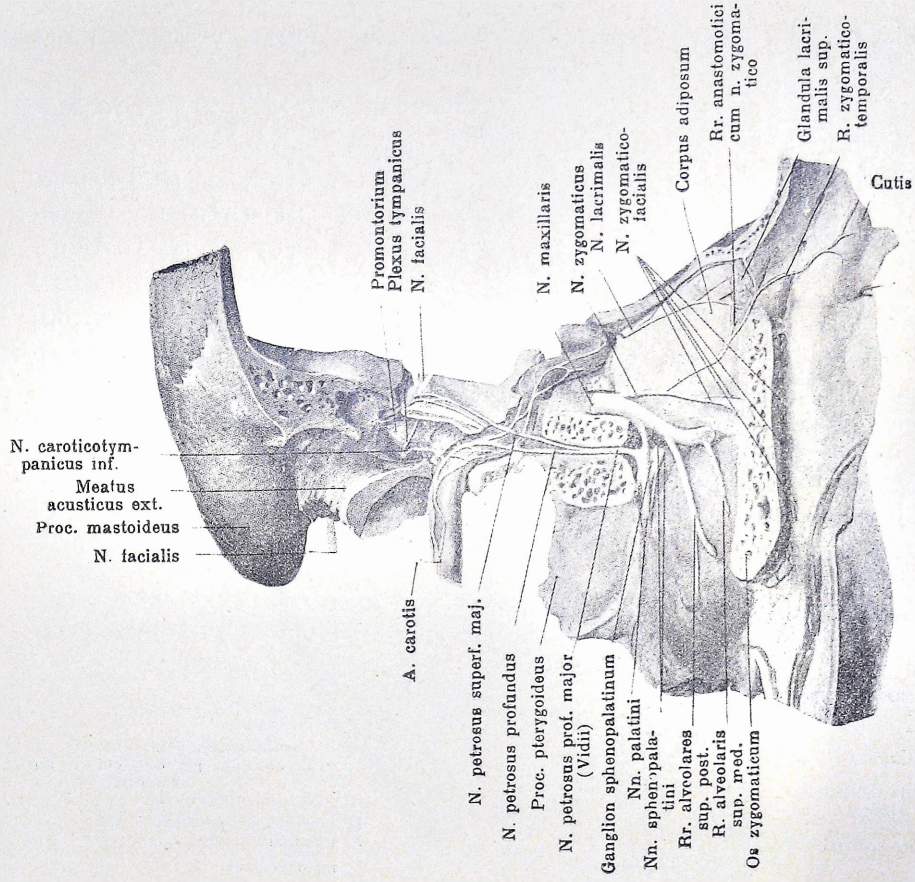

Rys. 28. Nerwy kanału skrzydłowego.
Według Spalteholtza.

podniebienia i dziąseł (rys. 29); od niego odchodzą również gałązki do zatoki szczękowej;

β) n. podniebienny tylny *(n. palatinus posterior)*, złożony z jednego lub kilku pni, prowadzi gałązki czuciowe do okolicy błony śluzowej podniebienia miękkiego i migdałków, oraz gałązki ruchowe od nerwu twarzowego dla mięśni podniebienia (rys. 13).

W ten sposób gałązki od zwoju klinowopodniebiennego opanowują prawie całą okolicę nosa i podniebienia; nietylko czucie tej okolicy podpada pod ich zakres, ale podpadają

im czynności wydzielnicze, naczynioruchowe, oraz ruchowe (specjalnie podniebienia miękkiego).

3. Zwój uszny *(ganglion oticum)*.

Zwój uszny leży po przyśrodkowej stronie pnia nerwu żuchwowego tuż koło wyjścia nerwu przez otwór owalny (rys. 30). Posiada kształt eliptyczny i powstaje wskutek współudziału szeregu nerwów, które kierują do zwoju:

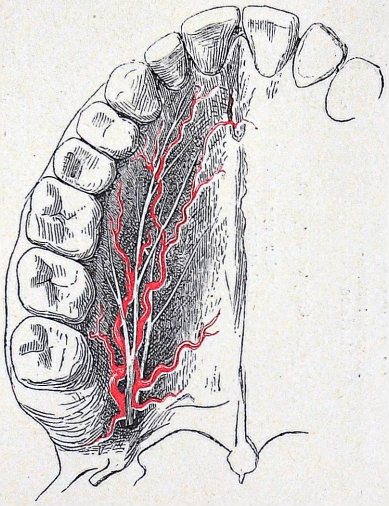

Rys. 29. Nerwy podniebienia twardego.
Według Henlego.

a) korzonki czuciowe *(radix sensitiva)*, dochodzące jako n. skalisty powierzchowny mniejszy *(n. petrosus superficialis minor)* od splotu bębenkowego i n. językowogardłowego *(plexus tympanicus, n. glossopharyngeus)*; tą drogą mogą również dojść do zwoju gałązki ruchowe od nerwu twarzowego (patrz dalej);

b) korzonki ruchowe *(radix motoria)*, utworzone przez trzecią gałąź nerwu

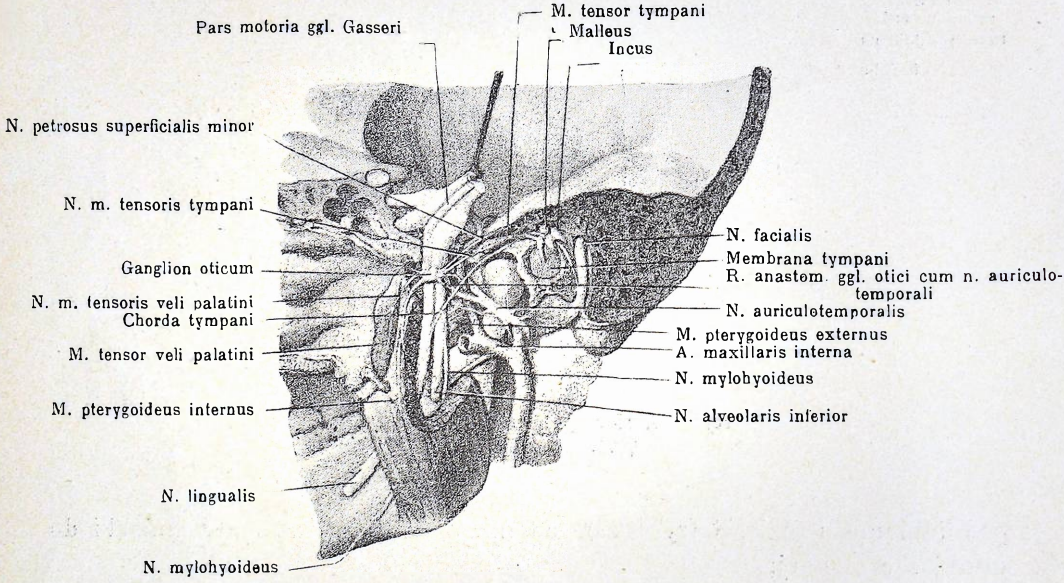

Rys. 30. Zwój uszny.
Według Hirszfelda.

trójdzielnego zapomocą gałązek n. skrzydłowego wewnętrznego *(n. pterygoideus internus)*,

c) korzonki współczulne *(radix sympathica)* od splotu oponowego *(plexus meningeus)*.

Od zwoju usznego odchodzą liczne lecz nader wątłe gałązki, z których większość jest właściwie tylko gałązkami łączącemi. Tak więc rozpoznajemy:

a) gałązki łączące dla nerwu usznoskroniowego *(r. anastomotici cum n. auriculotemporali)*, zapomocą których przedostają się nitki n. językowogardłowego *(n. glossopharyngeus)* (patrz dalej) do nerwu usznoskroniowego,

b) gałązka łącząca dla struny bębenkowej *(chorda tympani)*,

c) gałązka łącząca dla n. kolcowego,

d) nerw dla mięśnia napinającego podniebienie miękkie *(n. m. tensoris veli palatini)*,

e) nerw dla mięśnia napinającego błonę bębenkową *(n. m. tensoris tympani)*,

f) małe gałązki łączące dla zwoju klinowopodniebiennego.

W ten sposób zwój uszny ma o wiele mniejszy i nie tak wyraźnie zaznaczony zakres czynnościowy. Na plan pierwszy, jako zależne od zwoju usznego, wysuwają się tylko nieliczne, małe narządy, przedewszystkiem zaś przyusznica, mięsień napinający podniebienie miękkie i m. napinający błonę bębenkową.

Należy tu zauważyć, że przyusznica otrzymuje gałązki współczulne od splotów naczyniowych, unerwienie zaś parasympatyczne od n. językowogardłowego przez zwój uszny. W ten sposób wytwarza się unerwienie antagonistyczne tego gruczołu. Porównaj układ parasympatyczny § 22.

4. Zwój podżuchwowy *(ganglion submaxillare)*.

Ostatni ten zwój leży bezpośrednio ponad ślinianką podżuchwową u podstawy języka i w związku z nerwem językowym. Ma kształt podobny do trójkąta. W skład jego wchodzą:

a) gałązki czuciowe *(radix sensitiva)* od nerwu językowego,

b) gałązki ruchowe *(radix motoria)*, a raczej wydzielnicze od nerwu językowego, a właściwie od struny bębenkowej *(chorda tympani)*; gałązki ruchowe mogą jednak dochodzić do zwoju podżuchwowego jeszcze inną drogą, a mianowicie przez gałązkę od n. żuchwowognykowego (patrz str. 30 lub Żłobikowski, Gazeta lekarska 1870);

c) gałązki współczulne *(radix sympathica)* od splotu współczulnego, towarzyszącego tętnicy szczękowej zewnętrznej.

Ze zwoju odchodzą następnie:

a) gałązki do ślinianki podżuchwowej *(rr. submaxillares)*,

b) gałązki łączące z nerwem podjęzykowym *(n. sublingualis)*, przechodzące do ślinianki podjęzykowej.

W ten sposób zwój podżuchwowy przedewszystkiem reguluje czynność ślinianek, doprowadzając do nich nerwy czuciowe, wydzielnicze i naczynioruchowe.

5. Zwój podjęzykowy *(ganglion sublinguale).*

Wreszcie nadmieniam, że niektórzy autorzy rozpoznają jeszcze niestały zwój podjęzykowy *(ganglion sublinguale),* który, o ile występuje, bywa zbliżony pod względem swej budowy do zwoju podżuchwowego.

W śliniankach możemy również odnaleźć unerwienie antagonistyczne. Układ współczulny dochodzi zapomocą splotów naczyniowych, a układ parasympatyczny (§ 22) zapomocą struny bębenkowej od n. twarzowego.

E) Zestawienie nerwu trójdzielnego.

Zwój półksiężycowaty:

a) gałązki łączące dla splotu jamistego,

b) gałązki dla opon mózgowych.

A) Gałąź I. Nerw oczny (*n. ophthalmicus*):

a) połączenie ze splotem szyjnotętniczym,

b) nerw wsteczny namiotu (*n. recurrens tentorii cerebelli* — Arnold).

1. Nerw czołowy (*n. frontalis*):
   a) n. nadbloczkowy (*n. supratrochlearis*),
   b) gałąź czołowa (*r. frontalis*),
   c) n. nadoczodołowy (*n. supraorbitalis*).
2. Nerw nosoworzęskowy (*n. nasociliaris*):
   a) długi korzeń zwoju rzęskowego (*radix longa ganglii ciliaris*),
   b) nerwy rzęskowe długie (*nn. ciliares longi*),
   c) nerw sitowy tylny (*n. ethmoidalis posterior*),
   d) nerw sitowy przedni (*n. ethmoidalis anterior*):
      α) gałązka nosowa przyśrodkowa (*r. nasalis internus medialis*),
      β) gałązka nosowa boczna (*r. nasalis internus lateralis*),
      γ) gałązka nosowa zewnętrzna (*r. nasalis externus*),
   e) n. podbloczkowy (*n. infratrochlearis*):
      α) gałązka powiekowa górna (*r. palpebralis superior*),
      β) gałązka powiekowa dolna (*r. palpebralis inferior*).
3. Nerw łzowy (*n. lacrimalis*):
   a) gałązki łzowe (*rr. lacrimales*),
   b) gałązka łącząca (*r. anastomoticus cum n. zygomatico*).

B) Gałąź II. Nerw szczękowy (*n. maxillaris*):

a) gałązka oponowa środkowa (*r. recurrens, sive n. meningeus medius*).

1. N. jarzmowy (*n. zygomaticus*):
   a) gałąź jarzmowoskroniowa (*r. zygomaticotemporalis*),
   b) gałąź jarzmowotwarzowa (*r. zygomaticofacialis*).
2. Nn. klinowopodniebienne (*nn. sphenopalatini*) do zwoju klinowopodniebiennego.
3. N. podoczodołowy (*n. infraorbitalis*),
   a) gałązki wstępujące do dolnej powieki (*rr. palpebrales inferiores*),
   b) gałązki nosowe zewnętrzne i wewnętrzne (*rr. nasales externi et interni*),
   c) gałązki wargowe górne (*rr. labiales superiores*).
4. Nn. zębodołowe górne (*nn. alveolares superiores*):
   a) nerw zębodołowy górny tylny (*n. alveolaris superior posterior*),
   b) nerw zębodołowy górny środkowy (*n. alveolaris superior medialis*),
   c) nerw zębodołowy górny przedni (*n. alveolaris superior anterior*);
      od wszystkich:
   d) splot zębowy górny (*plexus dentalis superior*),

α) nerwy zębowe górne (*rr. dentales superiores*),
β) gałązki dla dziąseł (*rr gingivales*),
γ) gałązki dla zatoki szczękowej i przewodu łzowego.

C) Gałąź III. Nerw żuchwowy (*n. mandibularis*):
a) nerw kolcowy (*n. spinosus*).
1. Nerw żwaczy (*n. masticatorius*):
a) n. żwaczowy (*n. massetericus*),
b) nn. skroniowe głębokie: tylny, środkowy i przedni (*nn. temporales profundi: posterior, medialis et anterior*),
c) n. skrzydłowy zewnętrzny (*n. pterygoideus externus*),
d) n. skrzydłowy wewnętrzny (*n. pterygoideus internus*),
e) n. policzkowy wewnętrzny (*n. buccinatorius*).
2. Nerw językowy (*n. lingualis*):
a) gałązki językowe (*rr. linguales*),
b) n. podjęzykowy (*n. sublingualis*),
c) gałązki do cieśni gardła (*rr. isthmici faucium*),
d) gałązka łącząca z n. podjęzykowym (*r. anastomoticus cum n hypoglosso*).
3. Nerw zębodołowy dolny (*n. alveolaris inferior*):
a) n. żuchwowognykowy (*n. mylohyoideus*),
b) splot zębowy dolny (*plexus dentalis inferior*),
α) gałązki dla zębów (*rr. dentales inferiores*),
β) gałązki dla dziąseł (*rr. gingivales inferiores*),
c) nerw bródkowy (*n. mentalis*):
α) gałązki bródkowe (*rr. mentales*),
β) gałązki wargowe (*rr. labiales inferiores*).
4. Nerw usznoskroniowy (*n. auriculotemporalis*)
dobiegają:
a) gałązki od zwoju usznego,
b) gałązki od nerwu twarzowego;
odchodzą:
a) gałązki stawowe (*rr. articulares*),
b) gałązki do ślinianki przyusznej (*rr. parotidei*),
c) gałązki zewnętrznego przewodu słuchowego (*nn. meatus auditorii externi*),
d) gałązki uszne przednie (*nn. auriculares anteriores*),
e) gałązki skroniowe powierzchowne (*rr. temporales superficiales*).

D) Zwoje, przydane n. trójdzielnemu:
1. Zwój rzęskowy (*ganglion ciliare*), utworzony przez:
a) korzonki czuciowe (*radix sensitiva*) od n. nosoworzęskowego,
b) korzonki ruchowe (*radix motoria*) od n. okoruchowego,
c) korzonki współczulne (*radix sympathica*) od splotów zatok żylnych;
oddaje:
a) nerwy rzęskowe krótkie (*nn. ciliares breves*);
2. Zwój klinowopodniebienny (*ganglion sphenopalatinum*), utworzony przez:
a) korzonki czuciowe (*radix sensitiva*) od n. klinowopodniebiennych (n. szczękowy),
b) korzonki ruchowe (*radix motoria* od n. skalistego powierzchownego większego (n. twarzowy),
c) korzonki współczulne (*radix sympathica*) od n. skalistego głębokiego większego (splot szyjnotętniczy);
oddaje:
a) gałązki oczodołowe (*rr. orbitales*),
b) nerwy nosowe tylne (*nn. nasales posteriores*),
α) boczne (*laterales*),
β) przyśrodkowe (*mediales*);

c) nerwy podniebienne (*nn. palatini*),
α) n. podniebienny przedni (*n. palatinus anterior*),
β) n. podniebienny tylny (*n. palatinus posterior*).

3. Zwój uszny (*ganglion oticum*) utworzony przez:
a) korzonki czuciowe (*radix sensitiva*) od n. skalistego powierzchownego mniejszego (splot bębenkowy),
b) korzonki ruchowe (*radix motoria*) od n. skrzydłowego wewnętrznego (m. żuchwowy),
c) korzonki współczulne (*radix sympathica*) od splotu oponowego;
oddaje:
a) gałązki łączące dla n. usznoskroniowego (*r. anastomoticus c. n. auriculotemporali*),
b) gałązka łącząca dla struny bębenkowej,
c) gałązka łącząca dla n. kolcowego,
d) nerw dla m. napinającego podniebienie miękkie,
e) nerw dla m. napinającego błonę bębenkową,
f) gałązki łączące dla zwoju klinowopodniebiennego.

4. Zwój podżuchwowy (*ganglion submaxillare*), utworzony przez:
a) gałązki czuciowe (*radix sensitiva*) od n. językowego,
b) gałązki ruchowe i wydzielnicze (*radix motoria*) od struny bębenkowej,
c) gałązki współczulne (*radix sympathica*) od splotu t. szczękowej zewnętrznej;
oddaje:
a) gałązki do ślinianki podżuchwowej (*rr. submaxillares*),
b) gałązki łączące z n. podjęzykowym (*n. sublingualis*).

5. Zwój podjęzykowy (*ganglion sublinguale*), jak zwój podżuchwowy.

§ 10. VI. Nerw odwodzący (*n. abducens*).

Ośrodek tego nerwu znajduje się na dnie czwartej komory we wzgórku twarzowym (*colliculus facialis*).

Przebiegające stąd włókna w przeciwieństwie do innych nerwów ruchowych oka (n. okoruchowy, n. bloczkowy) nie ulegają skrzyżowaniu; wychodzą na tylnej krawędzi mostu ponad piramidą i kierują się w bok i ku górze, a następnie przebijają oponę twardą na wysokości szczytu kości skroniowej. Tutaj nerw przenika do zatoki jamistej, którą przebija na wylot, leżąc bocznie od tętnicy szyjnej wewnętrznej (rys. 15), poczem przez szczelinę oczodołową górną i pierścień ścięgnisty Zinna przedostaje się do oczodołu. Po kilkumilimetrowym przebiegu wchodzi do zewnętrznego mięśnia prostego oka i unerwia go.

Z nielicznych zespoleń należy wymienić włókna współczulne, naczynioruchowe, pochodzące od splotu tętniczego i przenikające do nerwu wewnątrz zatoki jamistej, oraz nieznaczną gałązkę włókien czuciowych od nerwu ocznego. Pomimo to nerw odwodzący może być uważany za czysty nerw ruchowy, który poza jednym mięśniem nic więcej nie zasila.

Ponieważ nerw odwodzący nie posiada wcale włókien skrzyżowanych, porażenie jego wywołuje z obydwu stron objawy jednakowe, t. j. kieruje źrenicę przyśrodkowo [zez zbieżny (*strabismus convergens*) (rys. 31)].

Rys. 31. Zez zbieżny lewego oka *(strabismus convergens oculi sinistri)*. Według Noiszewskiego.

§ 11. VII. Nerw twarzowy *(n. facialis)*.

W skład nerwu twarzowego wchodzi przedewszystkiem właściwy nerw twarzowy o charakterze wyłącznie ruchowym, oraz nerw pośredni *(nervus intermedius* — Wrisbergi), który stanowi gałązkę czuciowo-wydzielniczą dla języka i ślinianek.

Jądro nerwu leży na dnie komory czwartej. Rozpoczynające się tutaj włókna zawijają się dookoła ośrodka nerwu odwodzącego i kierują się w kierunku brzusznym do mostu.

Nerw twarzowy wychodzi z rdzenia przedłużonego pomiędzy mostem a oliwką w kierunku bocznym i styka się z nerwem pośrednim oraz nerwem słuchowym (VIII). Wymienione nerwy przebiegają następnie razem aż do otworu słuchowego wewnętrznego i wchodzą do przewodu. Tutaj po oddzieleniu się nerwu słuchowego, n. twarzowy biegnie we własnym kanale *(canalis facialis* — Fallopii), krzyżując początkowo oś piramidy ściśle poprzecznie (rys. 33). Dopiero ponad jamą bębenkową nerw zakręca pod kątem prostym ku tyłowi i dołowi, tworząc kolanko nerwu twarzowego *(geniculum n. facialis)*, w którym mieści się mały zwój kolanka *(ganglion geniculi)* — miejsce, w którem się oddziela nerw pośredni (rys. 32). Stąd nerw twarzowy idzie łukowato ku dołowi wzdłuż tylnego brzegu jamy bębenkowej, poczem wychodzi na zewnątrz czaszki przez otwór rylcowo-

sutkowy, który, jak wiadomo, jest zewnętrznem ujściem kanału nerwu twarzowego (rys. 33). Odtąd pień nerwu twarzowego jest otoczony ślinianką przyuszną, wewnątrz której dopiero dzieli się na gałęzie i tworzy płaski splot przyuszniczy *(plexus parotideus)*. Po wyjściu ze ślinianki końcowe gałązki nerwu rozchodzą się promienisto do wszystkich mięśni mimicznych twarzy i głowy (rys. 39). Nerw ten nietylko oddaje liczne gałązki, ale też zespala się z innemi nerwami czaszkowemi. Wszystkie te gałązki można ułożyć we dwie grupy morfologiczne:

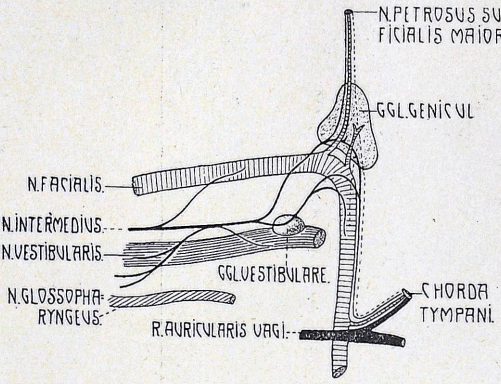

Rys. 32. Zwój kolanka *(ggl. geniculi)*. Według Raubera i Kopscha.

A) rozgałęzienia oboczne n. twarzowego

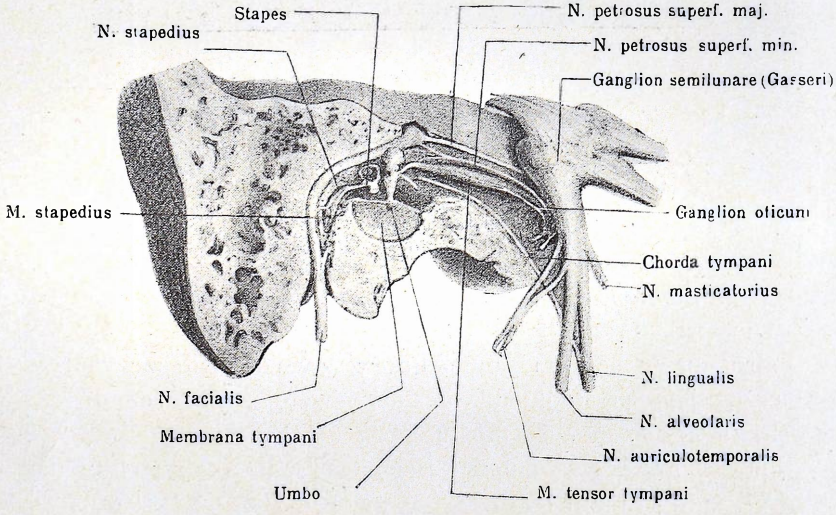

Rys. 33. Przebieg nerwu twarzowego i struny bębenkowej w kości skalistej. Według Hirszfelda.

wewnątrz kości skalistej, t. j. na przebiegu nerwu przez kanał kostny, i

B) rozgałęzienia zewnątrz czaszki po wyjściu przez otwór rylcowosutkowy.

A) Rozgałęzienia wewnątrz kości skalistej.

1. Zespolenia z nerwem słuchowym *(rr. communicantes cum n. acustico)*.

Wspomniane zespolenia występują zazwyczaj w liczbie dwóch, w postaci jakby splotu wewnątrznerwowego, którego bliższe znaczenie nie jest znane.

2. Nerw skalisty powierzchowny większy *(n. petrosus superficialis major)*.

Nerw ten odchodzi w miejscu kolankowatego zagięcia n. twarzowego, bezpośrednio od zwoju kolanka *(ganglion geniculi)*, z którym jest ściśle

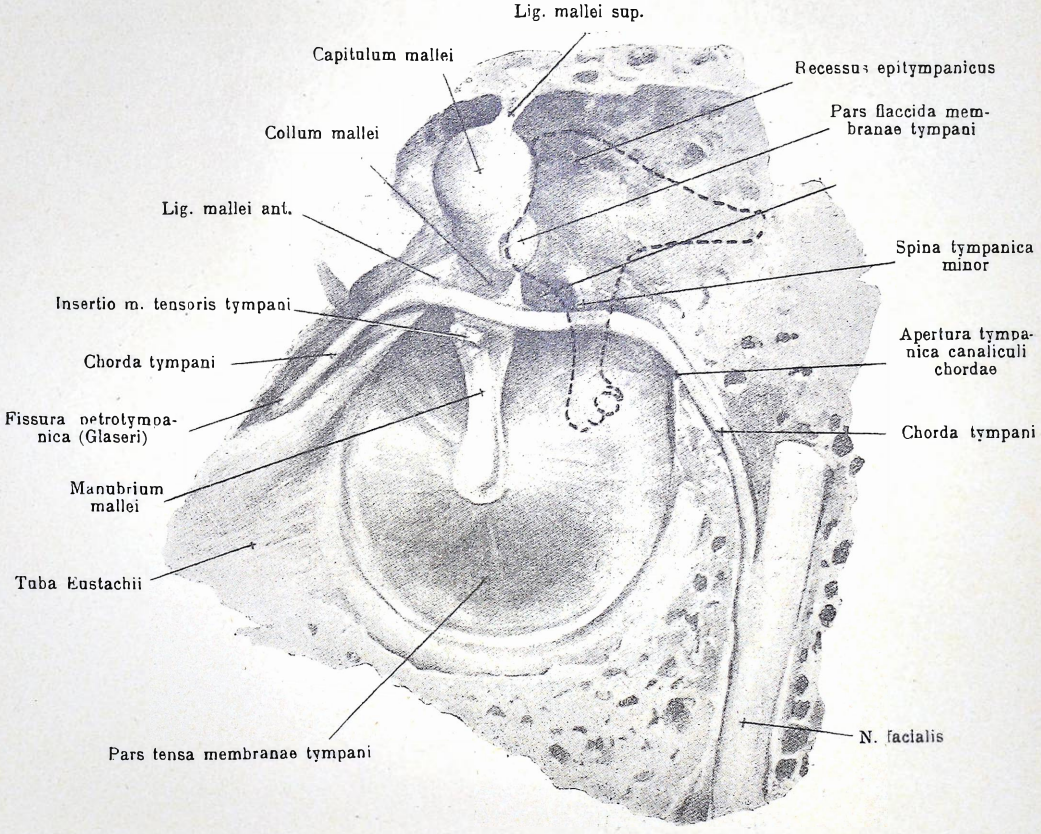

Rys. 34. Przebieg struny bębenkowej przez jamę bębenkową. Według Spalteholza.

złączony. Następnie biegnie w osobnym kanale kostnym równolegle do osi kości skroniowej ku przodowi i powierzchni przyśrodkowej (rys. 33 i 28), ażeby wyjść przez otwór kanału nerwu twarzowego *(hiatus canalis facialis)*; dalszy ciąg tego kanału w postaci rowka *(sulcus n. petrosi superf. majoris)* wiedzie nerw pod oponą twardą aż do otworu poszarpanego. Na tym przebiegu następuje zespolenie z nerwem skalistym głębokim *(n. petrosus profundus major* — Jacobsoni), pochodzącym od n. językowogardłowego (rys. 50), oraz zespolenie z nerwem współczulnym tętniczym *(plexus caroticus)*.

Potem wpada do kanału skrzydłowego *(canalis pterygoideus* —

Vidii) i otrzymuje nazwę nerwu kanału skrzydłowego *(n. canalis pterygoidei* — Vidii), który prowadzi do zwoju klinowopodniebiennego (str. 34); o roli, jaką ten nerw spełnia, pisaliśmy już wyżej.

3. Nerw skalisty powierzchowny mniejszy *(n. petrosus superficialis minor)*.

Odchodzi od nerwu twarzowego cokolwiek poniżej zwoju kolanka, biegnie w kości równolegle do nerwu skalistego powierzchownego większego, przechodzi do rowka bocznego *(sulcus n. petrosi superficialis minoris)*, w którym dochodzi, przykryty przez oponę twardą, aż do szczeliny klinowoskroniowej. Tutaj przedostaje się na zewnętrzną stronę czaszki i dochodzi do zwoju usznego (patrz str. 36) Na tym przebiegu nerw zostaje zasilony przez gałązki n. skalistego głębokiego *(n. petrosus*

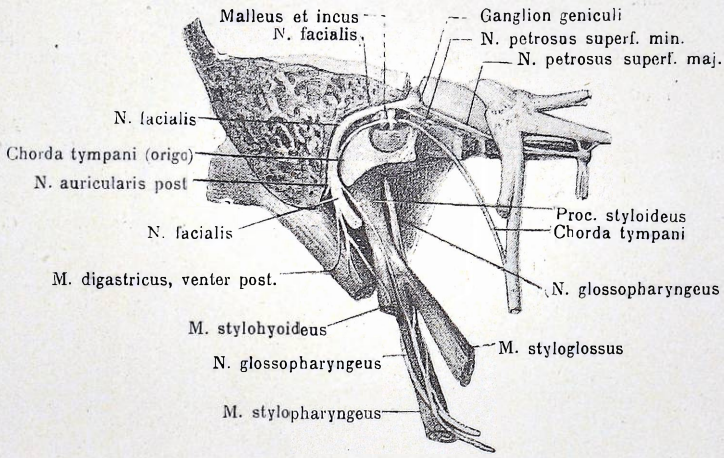

Rys. 35. Przebieg struny bębenkowej.
Według Hirszfelda.

profundus minor — Jacobsoni), pochodzące od nerwu językowogardłowego (rys. 30 i 35).

Rola, jaką ten nerw odgrywa, została scharakteryzowana powyżej (str. 36).

4 Nerw strzemienny *(n. stapedius)*.

Odchodzi w głębi kanału kostnego, przenika do leżącego w bezpośredniem sąsiedztwie mięśnia strzemiennego *(m. stapedius)* i unerwia go.

5. Struna bębenkowa *(chorda tympani)*.

Struna bębenkowa, rozpoznawana przez Sapoliniego jako trzynasty nerw mózgowy *(n. intermedius* — Wrisbergi), biegnie początkowo z n. twarzowym. Na swym przebiegu przyczynia się do utworzenia zwoju kolanka *(ganglion geniculi)*, nie odłącza się jednak aż poniżej miejsca odgałęzienia nerwu strzemiennego (rys. 34). Tutaj dopiero, odchodząc od n. twarzowego, zawraca gwałtownie ku górze i biegnąc pod kątem zwartym przez kanał struny bębenkowej *(canaliculus chordae)*,

przenika do jamy bębenkowej. Następnie zakręca łukowato i przeciskając się między rękojeścią młoteczka a długim wyrostkiem kowadełka (rys. 35), wchodzi do szczeliny skalistobębenkowej Glasera, przez którą przedostaje się na zewnątrz czaszki. O kilkanaście milimetrów dalej łączy się z nerwem językowym, który ją doprowadza do zwoju podszczękowego i podjęzykowego (str. 37).

Na całym przebiegu struna bębenkowa nie oddaje gałązek, ani też nie tworzy zespoleń, tak że jedyną jej rolą jest doprowadzenie włókien wydzielniczych parasympatycznych (por. § 22) do ślinianek, smakowych zaś oraz naczynioruchowych do przedniej części języka.

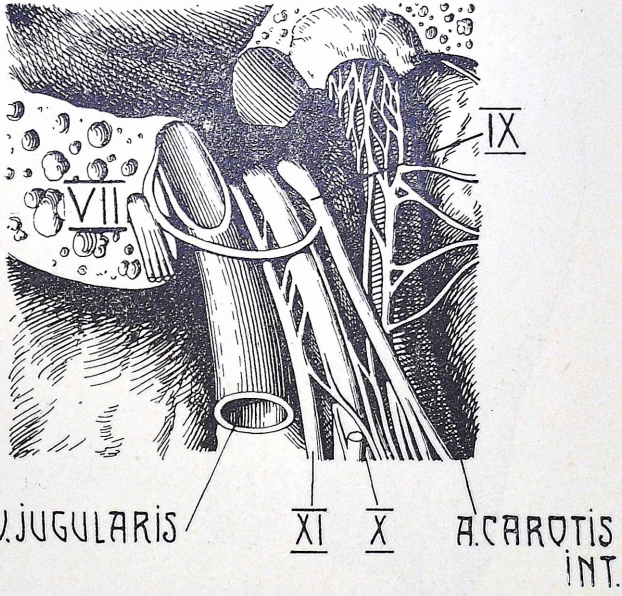

Rys. 36. Zespolenie nerwu twarzowego z nerwem językowogardłowym. Według Bourgeryego.

6. Zespolenie z gałęzią uszną nerwu błędnego *(r. anastomoticus cum ramo auriculari n. vagi)*
będzie opisane dalej wraz z nerwem błędnym.

B) Rozgałęzienia zewnątrz czaszki:

1. Zespolenie z nerwem językowogardłowym *(r. anastomoticus cum n. glossopharyngeo)*, występuje jako gałązka, która się oddziela od n. twarzowego bezpośrednio po wyjściu z otworu rylcowo-sutkowego i zatacza łuk dookoła żyły szyjnej wewnętrznej, poczem łączy się z pniem n. językowogardłowego.

2. Nerw uszny tylny *(n. auricularis posterior).*

Niemal bezpośrednio po wyjściu z otworu rylcowosutkowego oddziela się nerw uszny tylny i kieruje się ku tyłowi i ku górze (rys. 37), biegnąc między przednią ścianą wyrostka sutkowego a małżowiną uszną. Tutaj zespala się z gałązką splotu szyjnego (patrz dalej), poczem oddaje:

a) gałązkę uszną przednią *(r. auricularis anterior)*, która wstępuje ku niektórym mięśniom małżowiny usznej (m. uszny tylny i górny, m. poprzeczny i skośny małżowiny, m. skrawkowy),

b) gałązkę potyliczną tylną *(r. occipitalis posterior)* do mięśnia potylicznego i poprzecznego karku (o ile ten mięsień istnieje),

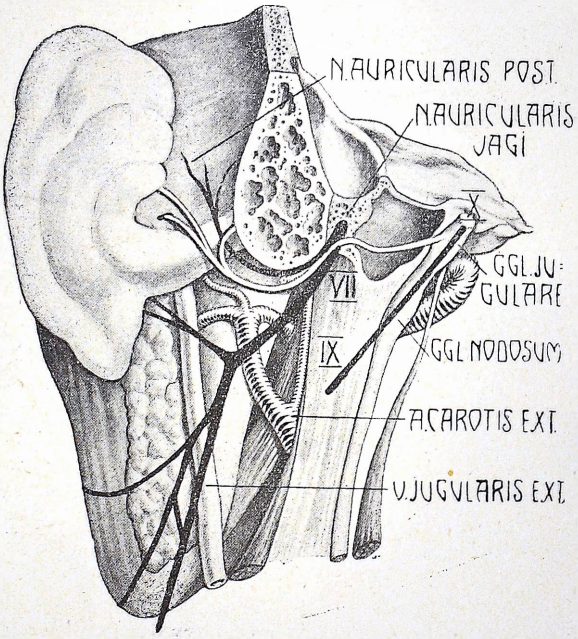

Rys. 37. Nerw uszny tylny.
Według Testuta.

c) gałąź dwubrzuścową *(r. digastricus, r. stylohyoideus)* (rys. 35), która tworzy nić, biegnącą bezpośrednio na dół do tylnego brzuśca mięśnia dwubrzuścowego. Od niej odchodzi gałązka do m. rylcowognykowego *(r. stylohyoideus* — Henle), która się czasami usamodzielnia.

3. Gałąź językową *(r. lingualis).*

Gałąź ta przebija mięsień językowy, unerwia go częściowo, poczem zdąża do bocznej ściany gardła, oddając gałązki do m. podniebiennojęzykowego. Nerw ten przeważnie zespala się z gałązką n. językowogardłowego (patrz dalej).

W dalszym przebiegu n. twarzowy, jak już była mowa na str. 42,

przebija ślinianką przyuszną, tworząc płaski splot przyuszniczy *(plexus parotideus)*, poczem końcowe gałązki jego rozchodzą się promienisto do mięśni twarzy, głowy i szyi. Gałązki otrzymały nązwy od okolic, do których zdążają; w ten sposób rozróżniamy dalsze zewnętrzne rozgałęzienia n. twarzowego (rys. 38 i 39).

4. Gałązki skroniowe *(rr. temporales)*.

Ich nici unerwiają resztę mięśni małżowiny usznej (patrz str. 46), więc mięsień obrąbkowy mniejszy i większy, m. skrawkowy i m. uszny

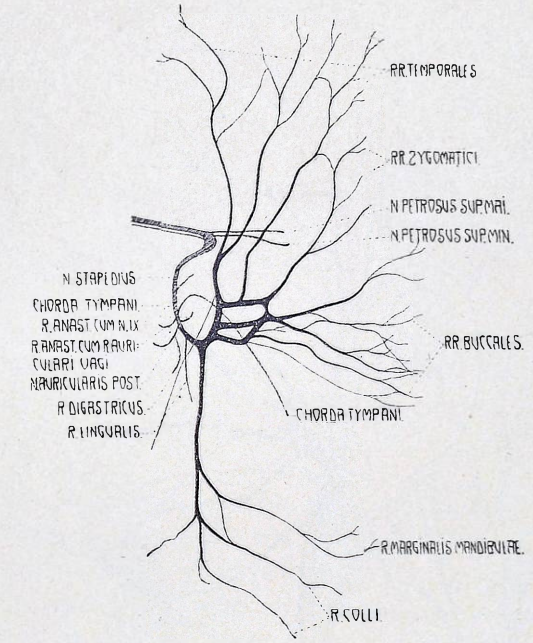

Rys. 38. Schemat nerwu twarzowego.
Według Poiriera.

przedni, a następnie jeszcze sięgają ku przodowi do m. czołowego, do górnej części m. okrężnego oka i m. marszczącego brwi.

5. Gałązki jarzmowe *(rr. zygomatici)*,

dochodzące do dolnej części m. okrężnego oka i częściowo do m. jarzmowego.

6. Gałązki policzkowe mięśniowe *(rr. buccales)*,

zaopatrujące niemal wszystkie mięśnie twarzowe w okolicy szpary ustnej, więc: m. jarzmowy, m. śmiechowy, m. czworoboczny wargi górnej, m. dźwigacz kąta ust, mięśnie przysieczne wargi dolnej, m. okrężny ust, m. trójkątny wargi dolnej, m. czworoboczny wargi dolnej, mięśnie skrzydła nosa i wreszcie nieco głębiej leżący mięsień policzkowy.

7. Gałąź brzeżna żuchwy *(r. marginalis mandibulae)*,
która wzdłuż krawędzi żuchwy biegnie do mięśnia czworobocznego wargi dolnej i m. bródkowego.

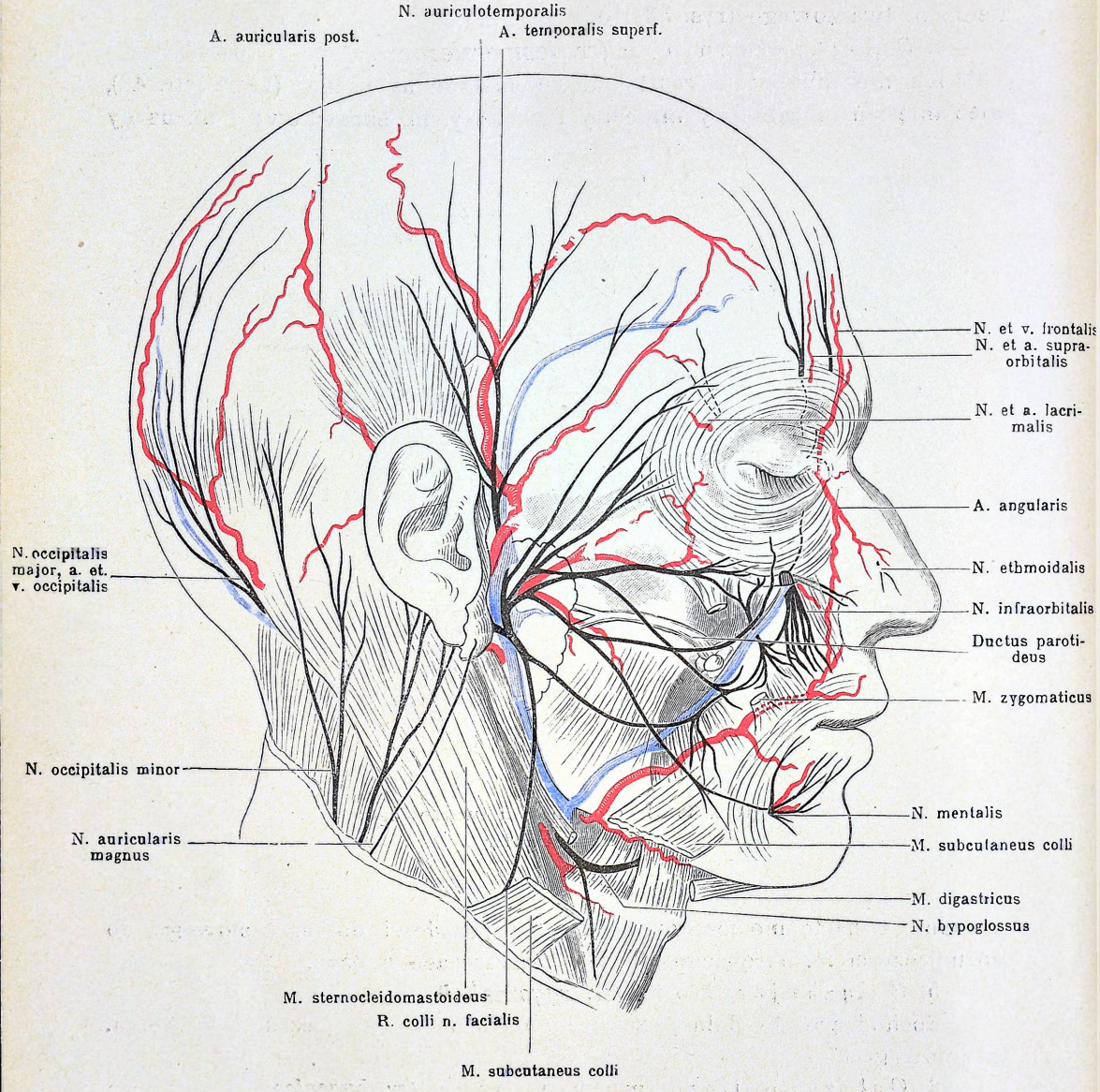

Rys. 39. Nerw twarzowy.
Według Henlego.

8. Gałąź szyjna *(r. colli)*,
która się zespala z nerwem skórnym szyi *(n. cutaneus colli)*, pochodzącym ze splotu szyjnego i zaopatruje m. szeroki szyi.

Należy nadmienić, że niemal każda gałązka końcowa nerwu twarzowego tworzy zespolenia z nerwem trójdzielnym (rys. 40), o czem była mowa na str. 11.

W ten sposób nerw twarzowy zaopatruje ruchowo wszystkie mięśnie mimiczne twarzy, głowy (a więc ucha zewnętrznego, karku, szyi i t. d.), następnie unerwia m. strzemienny, tylną głowę m. dwubrzuścowego, m. rylcowo-gnykowy i rylcowojęzykowy. Dalej doprowadza gałązki wydzielnicze do gruczołu podżuchwowego i podjęzykowego, oraz czuciowe do przedniej części języka. Wreszcie należy przypomnieć, że również wydzielanie gruczołu łzowego pozostaje w zależności od nerwu twarzowego za pośrednictwem n. skalistego powierzchownego większego i zwoju klinowopodniebiennego, skąd idą gałązki do gruczołu za pośrednictwem n. trójdzielnego.

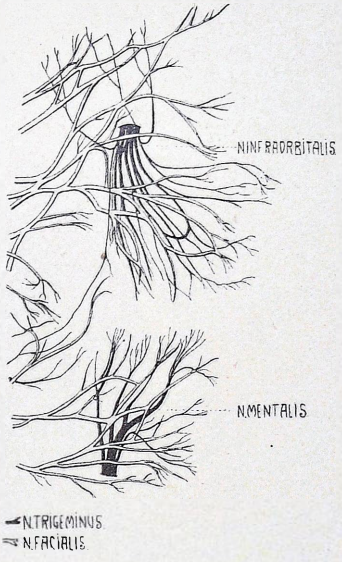

Rys. 40. Zespolenia zakończeń nerwu twarzowego z gałązkami nerwu trójdzielnego. Według Frohsego.

N. twarzowy jest więc motorem, regulującym wszystkie przejawy psychiczne na twarzy.

Subtelna gra mięśni mimicznych, wyraz wesoły lub smutny, płacz, rozpacz i t. d. — wszystko to zostaje oddane na twarzy dzięki dokładnemu opanowaniu mięśni mimicznych przez ten nerw. Nic więc dziwnego, że nawet nieznaczne jego uszkodzenie, mające jako następstwo porażenie mięśni twarzowych, wywołuje wybitne zeszpecenie i skrzywienie twarzy, co może być łatwo rozpoznane (rys. 41).

Zestawienie nerwu twarzowego:

A) Rozgałęzienia wewnątrz kości skalistej:

1. Zespolenia z nerwem słuchowym (*rr. communicantes cum n. acustico*),
2. Nerw skalisty powierzchowny większy (*n. petrosus superficialis major*),
3. Nerw skalisty powierzchowny mniejszy (*n. petrosus superficialis minor*),
4. Nerw strzemienny (*n. stapedius*),
5. Struna bębenkowa (*chorda tympani*),
6. Zespolenie z gałęzią uszną n. błędnego (*r. anastomoticus cum n. auriculari n. vagi*).

B) Rozgałęzienia zewnątrz czaszki:

a) Gałęzie oboczne:

1. Zespolenie z nerwem językowogardłowym (*r anastomoticus cum n. glossopharyngeo*),
2. Nerw uszny tylny (*n. auricularis posterior*),
   a) gałązka uszna przednia (*r. auricularis anterior*),
   b) gałązka potyliczna (*r. occipitalis posterior*),
   c) gałąź dwubrzuścowa (*r. digastricus, r stylohyoideus*).
3. Gałąź językowa (*r. lingualis*).

b) Gałęzie końcowe:

4. Gałązki skroniowe (*rr. temporales*),
5. Gałązki jarzmowe (*rr. zygomatici*),
6. Gałązki policzkowe mięśniowe (*rr. buccales*),
7. Gałąź brzeżna żuchwy (*r. marginalis mandibulae*),
8. Gałąź szyjna (*r. colli*).



Rys. 41. Porażenie nerwu twarzowego lewego i następowe skrzywienie twarzy w prawo.

§. 12. VIII. Nerw słuchowy *(n. acusticus).*

Jak wiadomo, jako siedzibę słuchu w korze mózgowej określono okolicę górnych zwojów mózgowych płatu skroniowego. Stąd szlak słuchowy idzie do ciała kolankowatego środkowego i do ciała czworaczego tylnego; następnie zaś przez wstęgę boczną do rdzenia przedłużonego, gdzie zostają utworzone ośrodki szare *(corpus trapezoides, oliva superior,* głównie zaś *nucleus dorsalis, tuberculum acusticum* i *nucleus ventralis).*

Z tych ośrodków wychodzi tylny korzonek nerwu czyli gałąź ślimaka *(radix cochlearis)* (rys. 42).

Poza tem z móżdżku od robaka prowadzą szlaki statyczne do dna czwartej komory, gdzie leżą ośrodki nerwu przedsionka, a zwła-

szcza jądro Deitersa *(nucleus Deitersi)* i stąd bierze początek przedni korzonek nerwu, czyli gałąź przedsionka *(radix vestibularis)*.

Obydwa korzonki wychodzą z rdzenia przedłużonego w pobliżu mostu, bocznie od oliwki, tworząc jeden pień, nazwany nerwem słuchowym. Pień ten ma postać rynienki, w której od góry leży nerw twarzowy, zespolony ze słuchowym zapomocą splotu wewnątrznerwowego *(rr. communicantes)* (por. str. 42).

Rozpatrując szczegółowiej pień nerwu słuchowego, widzimy, że z niego wychodzą nitki do n. pośredniego *(intermedius* Wrisbergi). Jak podaje A. Erlicki (Pam. Towarzystwa lek. warsz. 1882), możemy rozpoznawać 2 warstwy w budowie n. słuchowego: w dolnej na przebiegu pnia nerwowego znajdujemy wysepki istoty szarej z komórkami zwojowemi.

W ten sposób złączone nerwy słuchowy i twarzowy zdążają razem do przewodu słuchowego wewnętrznego. W głębi oddziela się nietylko n. twarzowy, ale i sam n. słuchowy (rys. 43) dzieli się ponownie na:

1. nerw ślimaka *(n. cochlearis)*,

2. nerw przedsionka *(n. vestibularis)*.

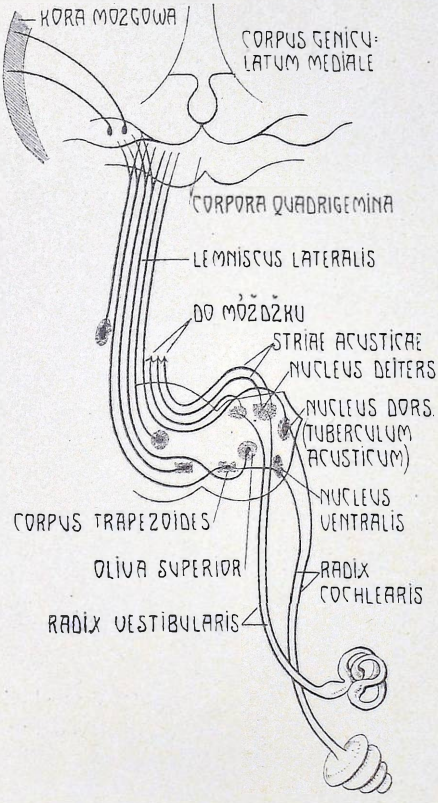

Rys. 42. Schemat szlaku nerwu słuchowego.

1. Nerw ślimaka zostaje przez otwór słuchowy wewnętrzny doprowadzony do podstawy wrzecionka *(basis modioli)*. Następnie gałązki nerwu (rys. 44) wchodzą przez sitowate otworki *(tractus spiralis foraminosus)* do kanałów podłużnych wrzecionka *(canales longitudinales)* i w miejscu ich załamania się i rozszerzenia tworzą zwój wężownicowaty ślimaka *(ganglion spirale modioli)*. Stąd pęczki nerwowe dochodzą do narządu słuchowego Cortiego, leżącego, jak wiadomo, już w obrębie samego ślimaka. Tak więc nerw ślimaka może być uważany za właściwy nerw słuchowy.

2. Nerw przedsionka *(n. vestibularis)* tworzy przedewszystkiem zwój Scarpy *(ganglion Scarpae)* i rozpada się na kilka gałęzi (rys. 44):

a) Gałąź górna *(r. superior)* oddaje:

α) nerw komóreczkowy *(n. utricularis sive ramulus maculae acusticae recessus utriculi* — Retzius) do plamki słuchowej komóreczki,

β) nerw bańki kanału półkolistego górnego *(n. ampullaris superior sive ramulus cristae acusticae ampullae anterioris* — Retzius),

γ) nerw bańki kanału półkolistego bocznego *(n. ampullaris lateralis sive ramulus cristae acusticae ampullae externae* — Retzius).

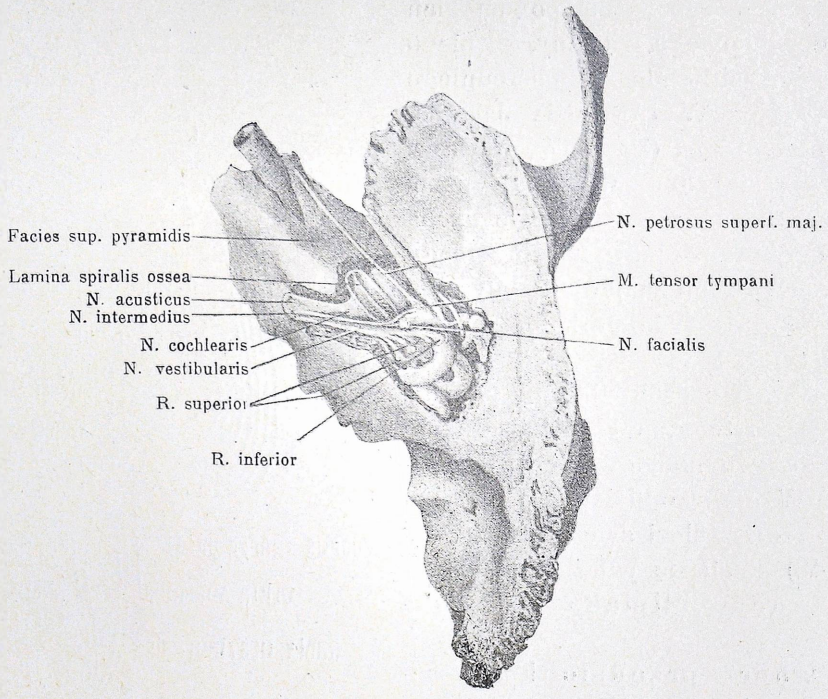

Rys. 43. Nerw słuchowy w kości skalistej.
Według Hirszfelda.

b) Gałąź dolna *(ramus inferior)* oddaje:

α) nerw woreczka *(n. saccularis sive ramulus maculae acusticae* — Retzius),

β) nerw bańki kanału półkolistego tylnego *(n. ampullaris posterior sive ramulus cristae acusticae ampullae posterioris* — Retzius).

Nerw przedsionka jest więc przedewszystkiem nerwem statycznym, gdyż przekazuje układowi ośrodkowemu wszelkie zmiany, zachodzące w położeniu kanałów półkolistych, a więc i w ustawieniu głowy i ciała. Odgrywa dużą rolę w utrzymaniu równowagi.

Ogólnie o nerwie słuchowym można powiedzieć, że poza ważną czynnością opanowania zmysłu słuchu odgrywa niezwykle ważną rolę jako nerw statyczny, służący do utrzymania równowagi.

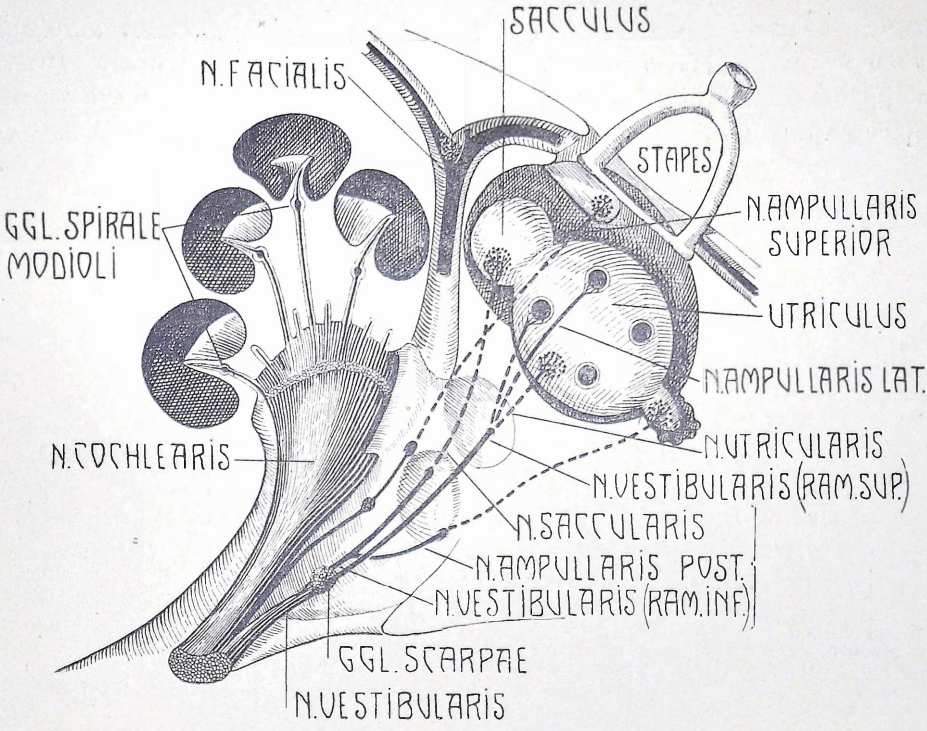

Rys. 44. Schemat przebiegu gałązek nerwu słuchowego kości skalistej. Według Testuta.

§ 13. IX. Nerw językowogardłowy *(n. glossopharyngeus)*.

Jest to nerw mieszany czucioworuchowy, unerwiający błonę śluzową języka, gardła oraz cieśni gardła. Początki ruchowe bierze od ośrodków

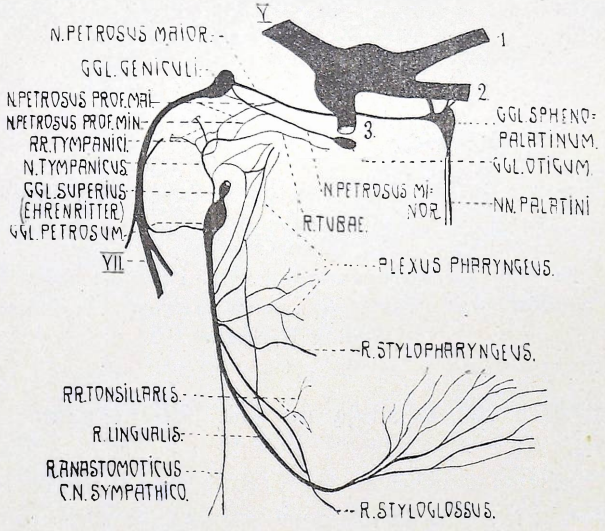

Rys. 45. Schemat n. językowogardłowego. Według Poiriera.

szarych na dnie czwartej komory *(nucleus ambiguus, nucleus dorsalis)*. Swoje zaś gałązki czuciowe prowadzi od zwojów obwodowych (patrz dalej) do rdzenia przedłużonego, gdzie tworzą szlaki wstępujące i zstępujące; wstępujące wiodą do jądra skrzydła popielatego *(nucleus alae*

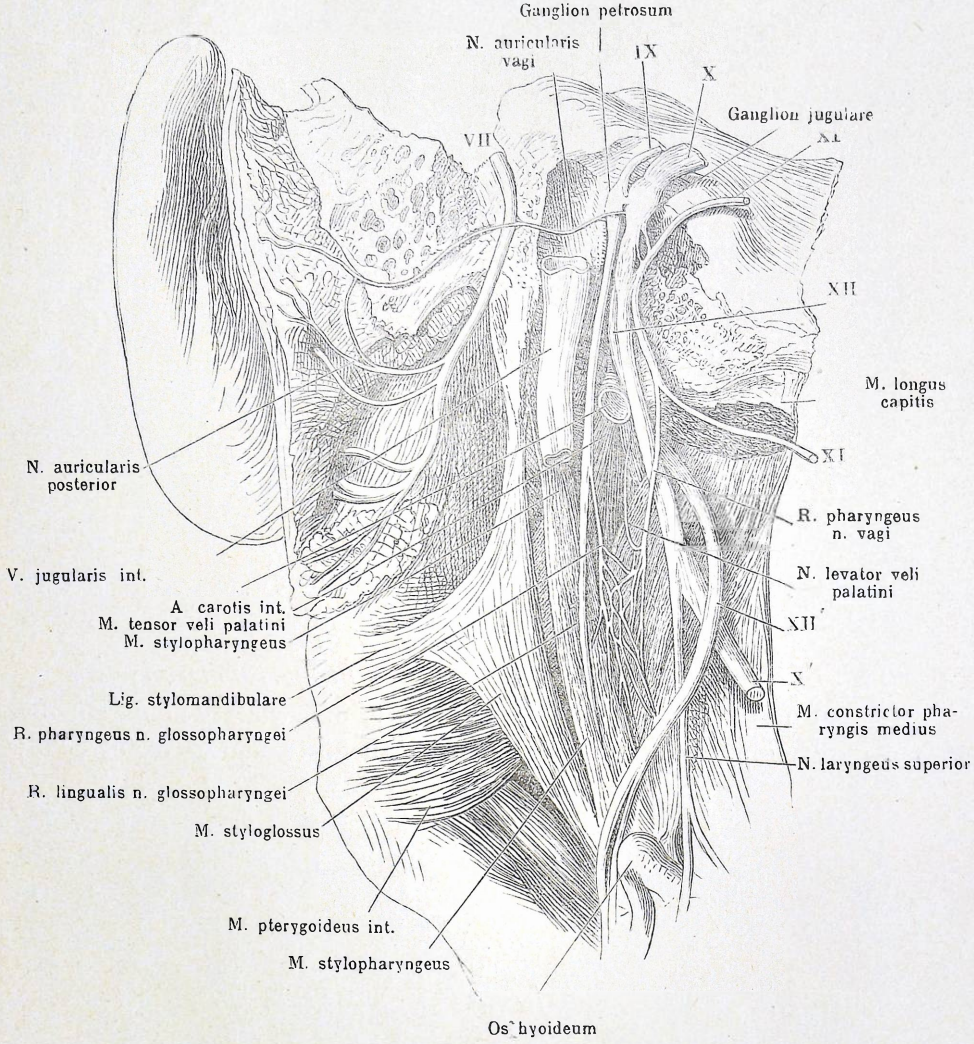

Rys. 46. Otwór dla żyły szyjnej otwarty od tyłu. Przejście przez podstawę czaszki nerwów twarzowego, językowogardłowego i błędnego.
Według Henlego.

cinereae), zstępujące zaś wpadają do jądra szlaku samoistnego *(nucleus tractus solitarii)*.

Włókna nerwowe, zarówno wychodzące jak wchodzące, pojawiają się w rowku tylnym bocznym, poza oliwką, obok nerwu twarzowego i słuchowego, w postaci kilku (4—5) nici i tworzą w ten sposób nerw, który się kieruje skośnie ku przodowi i na bok i dobiega do otworu dla

żyły szyjnej. Jest on zatem pierwszym i najdalej ku przodowi wysuniętym z pośród kilku, przechodzących przez wspomniany otwór.

Bezpośrednio po wyjściu z czaszki nerw językowogardłowy tworzy szarawe zgrubienie, leżące w dołku skalistym. Stąd nazwa zwoju skalistego *(ganglion petrosum* — Andersch), który morfologicznie odpowiada zwojom międzykręgowym i wysyła liczne gałązki zespalające. Częstokroć nieco wyżej znajdujemy drugi, niestały zwój *(ganglion superius* — Ehrenritter), nadzwyczaj zmienny co do wielkości i charakteru.

Następnie nerw zatacza szeroki łuk. Początkowo biegnie poza tętnicą szyjną wewnętrzną, później jednak przechodzi na stronę boczną

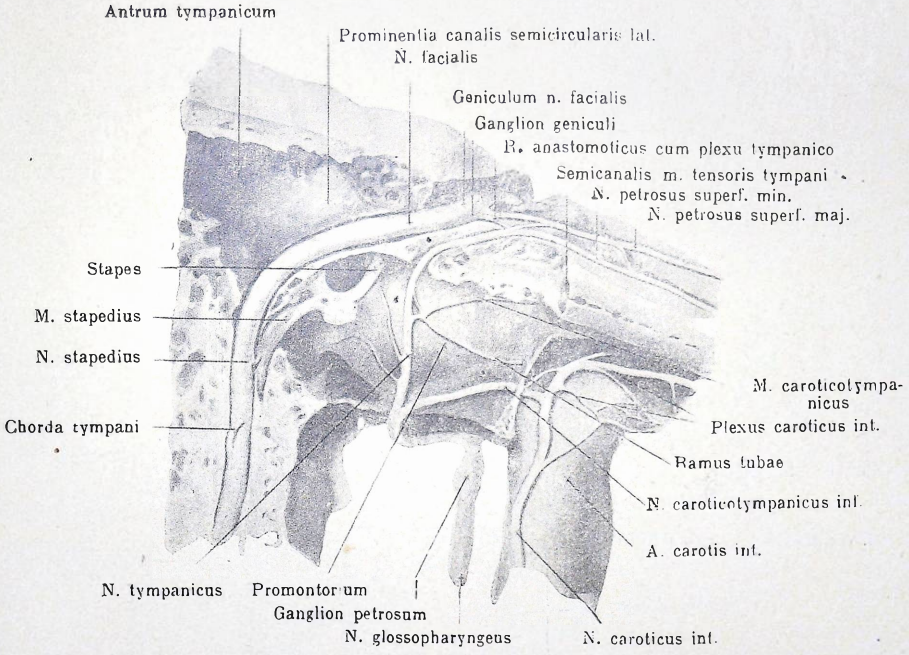

Rys. 47. Splot bębenkowy.
Według Spalteholza.

i krzyżuje ją, dalej idzie po zewnętrznej stronie m. rylcowogardłowego, poczem dochodzi do podstawy języka koło m. rylcowojęzykowego. Na przebiegu oddaje gałązki:

A) Od zwoju skalistego:

1. Nerw bębenkowy *(n. tympanicus* — Jacobsoni).

Nerw bębenkowy wchodzi do kanalika bębenkowego (rys. 45 i 47) w dołku skalistym i biegnie do jamy bębenkowej, gdzie tworzy liczne zespolenia, żłobiące subtelne rynienki w kości, zwłaszcza w okolicy wzgórka *(promontorium)*; poczem dopiero oddaje gałązki do błony śluzowej jamy bębenkowej i trąbki.

Z nerwem bębenkowym zespolą się:

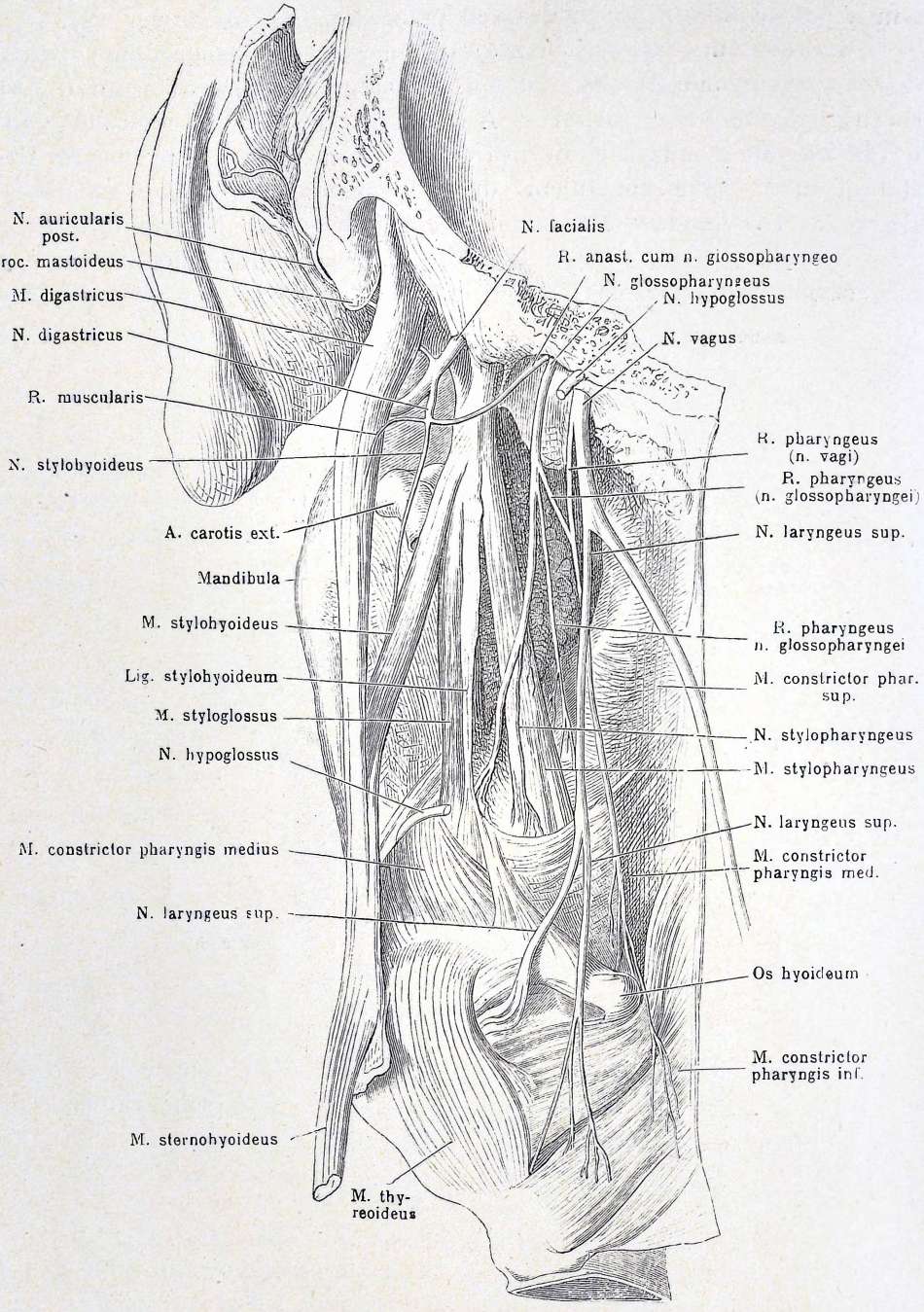

Rys. 48. Gardło i podstawa czaszki, widok od tyłu. Wyjście z czaszki nerwów: twarzowego, językowogardłowego, błędnego i podjęzykowego. Cały przebieg nerwu językowogardłowego.
Według Henlego.

a) gałązki splotu szyjnotętniczego *(rr. anastomotici plexus caroticotympanici)*, przez które dojdą doń włókna współczulne,

b) zespolenie z nerwem skalistym powierzchownym większym (patrz str. 43) przez nerw skalisty głęboki większy *(n. petrosus profundus major)*, dzięki czemu następuje połączenie z n. twarzowym i zwojem klinowopodniebiennym,

c) zespolenie z nerwem skalistym powierzchownym mniejszym (patrz str. 44) przez nerw skalisty głęboki mniejszy *(n. petrosus prof. minor)*, stwarzające połączenie z n. twarzowym i zwojem usznym. Ostatni nerw jest ważny, albowiem doprowadza gałązki

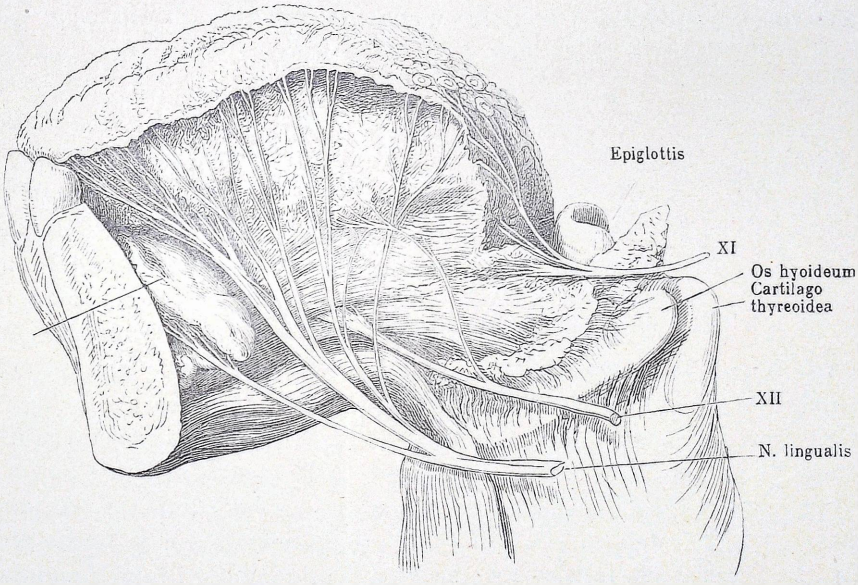

Rys. 49. Unerwienie języka.
Według Henlego.

wydzielnicze do ślinianki przyusznej. Droga, którą te gałązki przejść muszą, jest zatem złożona i składa się z następujących etapów: nerw językowogardłowy, zwój skalisty, nerw bębenkowy, zespolenie z nerwem skalistym powierzchownym mniejszym, czyli nerw skalisty głęboki mniejszy, zwój uszny, gałąź łącząca z nerwem usznoskroniowym, ślinianka przyuszna (porównaj też str. 31).

Wskutek tych zespoleń na samym wzgórku jamy bębenkowej (rys. 47) wytwarza się subtelny splot bębenkowy *(plexus tympanicus)*, od którego odchodzą:

α) niteczki nerwowe do błony śluzowej okolicy okienka, przedsionka i ślimaka *(rr. tympanici)*, oraz jamy sutkowej (rys. 45 i 47).

β) niteczki czuciowe do błony trąbki słuchowej *(rr. tubae)*, dochodzące aż do ujścia gardłowego trąbki (rys. 45).

2. Gałązki zespalające.

Gałązki zespalające zwój skalisty z nerwami sąsiedniemi, a zwłaszcza nerwem twarzowym *(r. anastomoticus cum ramo digastrico n. facialis)*, z nerwem błędnym *(r. anastomoticus cum n. auriculari vagi)* i ze zwojem szyjnym górnym nerwu współczulnego *(r. anastomoticus cum n. sympathico, ganglion cervicale superius)*.

B) Od pnia nerwu językowogardłowego odchodzą:

1. Gałązki gardłowe *(rr. pharyngei)*.

Ruchowe i czuciowe gałązki w liczbie 2—3, które wraz z nerwem błędnym i współczulnym biorą udział w utworzeniu splotu gardłowego *(plexus pharyngeus)* (patrz rys. 45, 46 i 48).

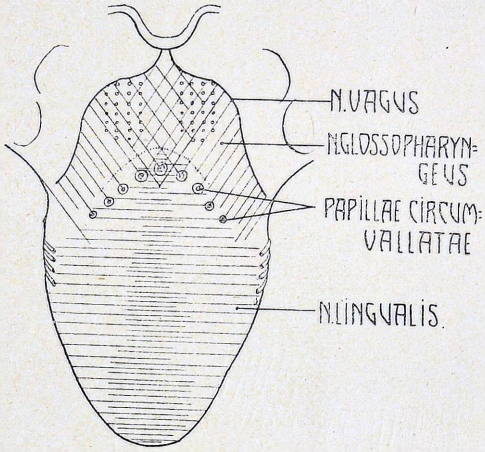

Rys. 50. Schemat rozkrzewiania się nerwów języka.
Według Zandera.

2. Gałązka rylcowogardłowa *(n. stylopharyngeus)*.

Nerw ten idzie do mięśnia tejże nazwy, jest więc ruchowy; od niego się odgałęzia niestała gałązka — n. rylcowojęzykowy *(r. lingualis n. facialis)*, który unerwia m. rylcowojęzykowy (rys. 48).

3. Gałązki migdałkowe *(rr. tonsillares)*.

Jako gałązki czuciowe rozkrzewiają się w błonie śluzowej migdałków i łuków podniebienia aż do nagłośni.

4. Gałązka językowa *(r. lingualis)*.

Jako końcowe zakończenie nerwu przenika ta gałązka pod m. gnykowojęzykowym do błony śluzowej języka, zaopatruje brodawki okolone w gałązki smakowe, a poza tem doprowadza do podstawy języka nerwy czuciowe i naczynioruchowe (rys. 49 i 50).

Tak więc nerw językowogardłowy jest mieszany, przeważnie jednak czuciowy. Prowadzi gałązki smakowe do języka, dalej gałązki czuciowe do podstawy języka, do cieśni gardła, migdałków, nagłośni, jamy bębenkowej, jamy sutkowej i trąbki słuchowej, oraz gałązki wydzielnicze parasympatyczne (por. § 22) do ślinianki przyusznej.

Unerwia wreszcie m. rylcowogardłowy, częściowo m. rylcowojęzykowy i tworzy splot gardłowy.

Zestawienie n. językowogardłowego.

A) Od zwoju skalistego *(ganglion petrosum)* odchodzą:

1. Nerw bębenkowy (*n. tympanicus* Jacobsoni).
   Zespolenia:
   a) zespolenie ze splotem szyjnotętniczym (*rr. anastomotici plexus caroticotympan.*),
   b) zespolenie z n. skalistym powierzchownym większym (przez *n. petrosus profundus major*),
   c) zespolenie z n. skalistym powierzchownym mniejszym (przez *n. petrosus profundus minor*),
   gałązki boczne (splot bębenkowy):
   α) gałązki do jamy bębenkowej i sutkowej (*rr. tympanici*),
   β) gałązka do trąbki (*r. tubae*).
2. Gałązki zespalające z n. twarzowym, n. błędnym i n. współczulnym (*r. anastom. c. r. digastrico n. facialis; r. anastom. c. n. auriculari vagi; r. anastom. c. n. sympathico*).

B) Od pnia odchodzą:

1. Gałęzie gardłowe (*rr. pharyngei*),
2. Gałąź rylcowogardłowa (*r. stylopharyngeus*) i druga gałąź rylcowojęzykowa (*r. styloglossus*),
3. Gałązki migdałkowe (*rr. tonsillares*),
4. Gałązka językowa (*r. lingualis*).

§ 14. X. Nerw błędny *(n. vagus)*.

Nerw błędny jest ważnym nerwem mieszanym, który aczkolwiek zalicza się do nerwów czaszkowych, sięga jednak daleko poza odcinek głowy. Reguluje czynności narządów szyi, klatki piersiowej i jamy brzusznej. Posiada więc w rdzeniu przedłużonym oddzielne ośrodki ruchowe i oddzielne czuciowe. Włókna ruchowe rozpoczynają się od jądra grzbietowego *(nucleus dorsalis)*, obok ośrodków n. podjęzykowego i od jądra niepewnego *(nucleus ambiguus)* w pobliżu oliwki.

Włókna czuciowe natomiast wchodzą od obwodu i od zwoju węzłowego *(ganglion nodosum n. vagi)* do rdzenia przedłużonego i kończą się, tak jak nerw językowogardłowy (str. 54), w jądrze skrzydła popielatego *(nucleus alae cinereae)* i w jądrze szlaku samotnego *(nucleus tractus solitarii)*.

Korzonki zarówno ruchowe jak i czuciowe tworzą kilkanaście pęczków (10—16), które opuszczają rdzeń poza oliwką w rowku tylnym bocznym, cokolwiek poniżej n. językowogardłowego. Korzonków tych dwóch nerwów częstokroć nie można nawet dobrze rozgraniczyć, a poza tem do n. błędnego przyłączają się jeszcze pęczki włókien nerwu dodatkowego (A. Bochenek i van Gehuchten 1901). Kierują się one zbieżnie ku otworowi żyły szyjnej, gdzie tworzą cylindryczny pień nerwu błędnego, nabrzmiewający w zwój szyjny *(ganglion jugulare)*, który odpowiada zwojom międzykręgowym (rys. 46). Po przejściu przez wspomniany otwór znajdziemy n. błędny poza n. językowogardłowym, jednakowoż przed n. dodatkowym *(n. accessorius)*. Leży on niejako na żyle szyjnej wewnętrznej i bocznie od n. podjęzykowego *(n. hypoglossus)*. Mniej

więcej na 1 cm od otworu nerw błędny tworzy zwój węzłowy *(ganglion nodosum)*, poczem zstępuje między żyłę szyjną wewnętrzną a tętnicę szyjną wspólną, kierując się ku przodowi i na bok od pnia n. współczulnego szyjnego.

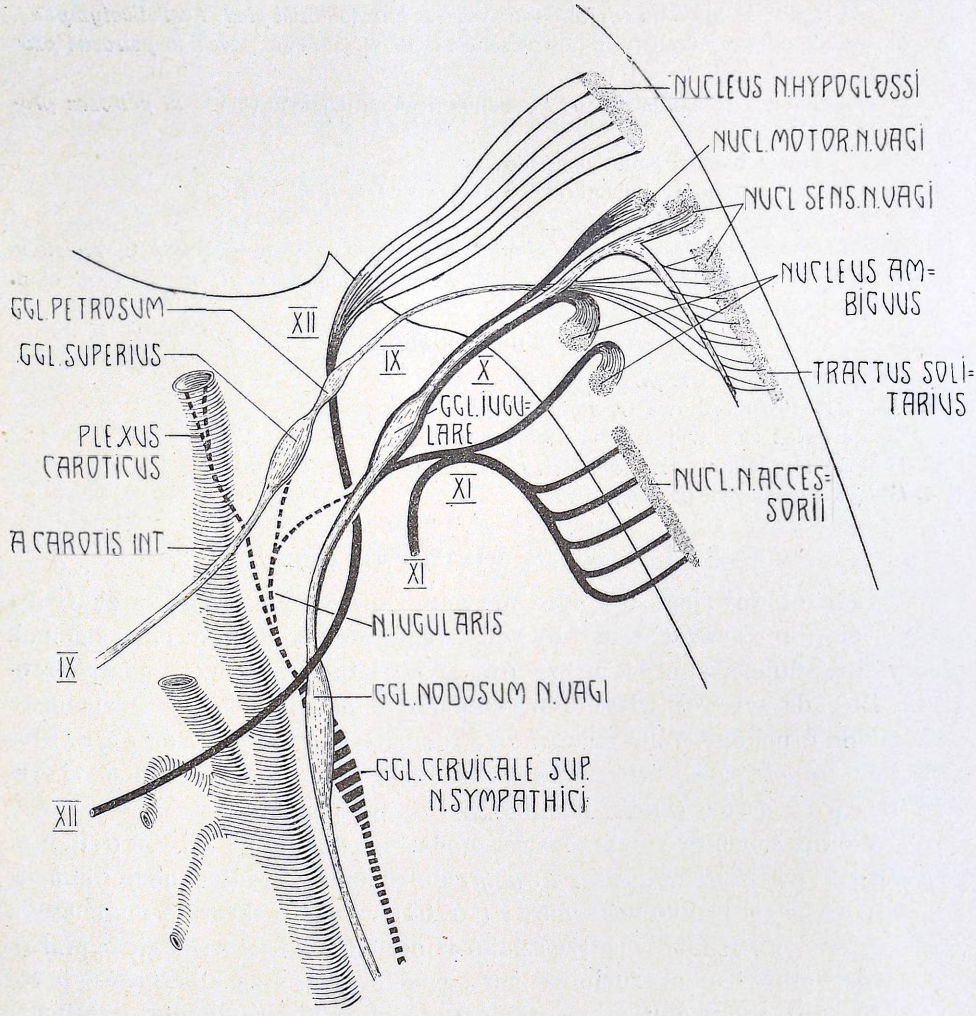

Rys. 51. Schemat ośrodków korzonków nerwów IX–XII, oraz ich stosunku do nerwu współczulnego.
Częściowo według Villigera.

Przechodząc następnie przez górny otwór klatki piersiowej, prawy i lewy n. błędny zachowują się odmiennie (rys. 52). Prawy krzyżuje od przodu t. podobojczykową, poczem, biegnąc w dół bocznie od t. bezimiennej, oddaje n. wsteczny *(n. recurrens)*, który zawija się ku tyłowi i ku górze od t. podobojczykowej. W dalszym przebiegu przechodzi na tylną stronę tchawicy i prawego oskrzela, oraz idzie po tylnej ścianie przełyku do

rozworu przełykowego przepony, po przejściu którego rozkrzewia się na grzbietowej ścianie żołądka.

Lewy zstępuje między t. szyjną wspólną a tętnicą podobojczykową do łuku aorty, którą krzyżuje od przodu. Nerw wsteczny owija się tutaj dookoła aorty, a główny pień idzie wzdłuż tchawicy i lewego oskrzela do przedniej ściany przełyku i żołądka.

Różnicę w przebiegu prawego i lewego n. błędnego można bardzo łatwo wytłómaczyć stosunkami rozwojowemi. Wiadomo bowiem, że łuk aorty rozwija się z czwartego łuku skrzelowego tętniczego; z prawej zaś strony odpowiada mu łuk t. podobojczykowej (patrz t. III str. 55).

Gdy więc lewy nerw wsteczny owija się dookoła aorty, prawy czyni to samo dookoła t. podobojczykowej.

Przesunięcie zaś lewego n. błędnego ku przodowi, a prawego ku tyłowi przełyku i żołądka tłumaczy się skręceniem (zwrotem) tych narządów w życiu płodowem (o czem była mowa w tomie II, rozdział IV, str. 300 i następne).

Również można sobie wyobrazić i wytłumaczyć ten niezwykle rozległy zakres unerwienia trzew przez nerw mózgowy stosunkami płodowemi i zawiązaniem się narządów wysoko na szyi, kiedy płuca tworzyły jeszcze odcinek przewodu pokarmowego, a serce leżało tuż pod głową.

Na całym wyżej wymienionym przebiegu nn. błędne zaopatrują zapomocą licznych gałązek część podniebienia, gardło, krtań i przewód oddechowy, dalej serce, przełyk, żołądek i, jak zobaczymy, jeszcze i inne narządy wewnętrzne.

Celem lepszego opanowania tego niezwykle rozkrzewionego nerwu rozpatrzymy oddzielnie:

A) odcinek dogłowowy, dochodzący do zwoju węzłowego;

B) odcinek szyjny od zwoju węzłowego do n. wstecznego;

C) odcinek piersiowy od ostatniego nerwu do rozworu w przeponie;

D) odcinek brzuszny.

Oczywiście jest to podział dowolny, zakreślony tylko zewnętrznemi stosunkami morfologicznemi.

A) Odcinek dogłowowy.

Odcinek dogłowowy, od wyjścia z rdzenia aż do zwoju węzłowego *(ganglion nodosum)* włącznie, posiada tylko drobne i nieliczne gałązki:

1. Gałązkę oponową *(r. meningeus)*.

Gałązka ta przez otwór żyły szyjnej powraca do jamy czaszkowej i unerwia twardą oponę w okolicy zatoki poprzecznej i potylicznej.

2. Gałązkę uszną *(n. auricularis vagi)*.

Gałązka uszna odchodzi bezpośrednio od zwoju szyjnego *(ganglion jugulare)*, zespala się z n. językowogardłowym (str. 58), przenika do przeznaczonego dla niej kanalika sutkowego, z którego wychodzi o kilka milimetrów ku tyłowi poniżej otworu rylcowosutkowego (rys. 37 i 46). Tutaj następuje ponowne zespolenie, tym razem z n. twarzowym (patrz str. 45), wraz z którym gałązka uszna zazwyczaj przebiega na pewnej przestrzeni. Gdy się następnie oddzieli, kieruje się do tylnej ściany

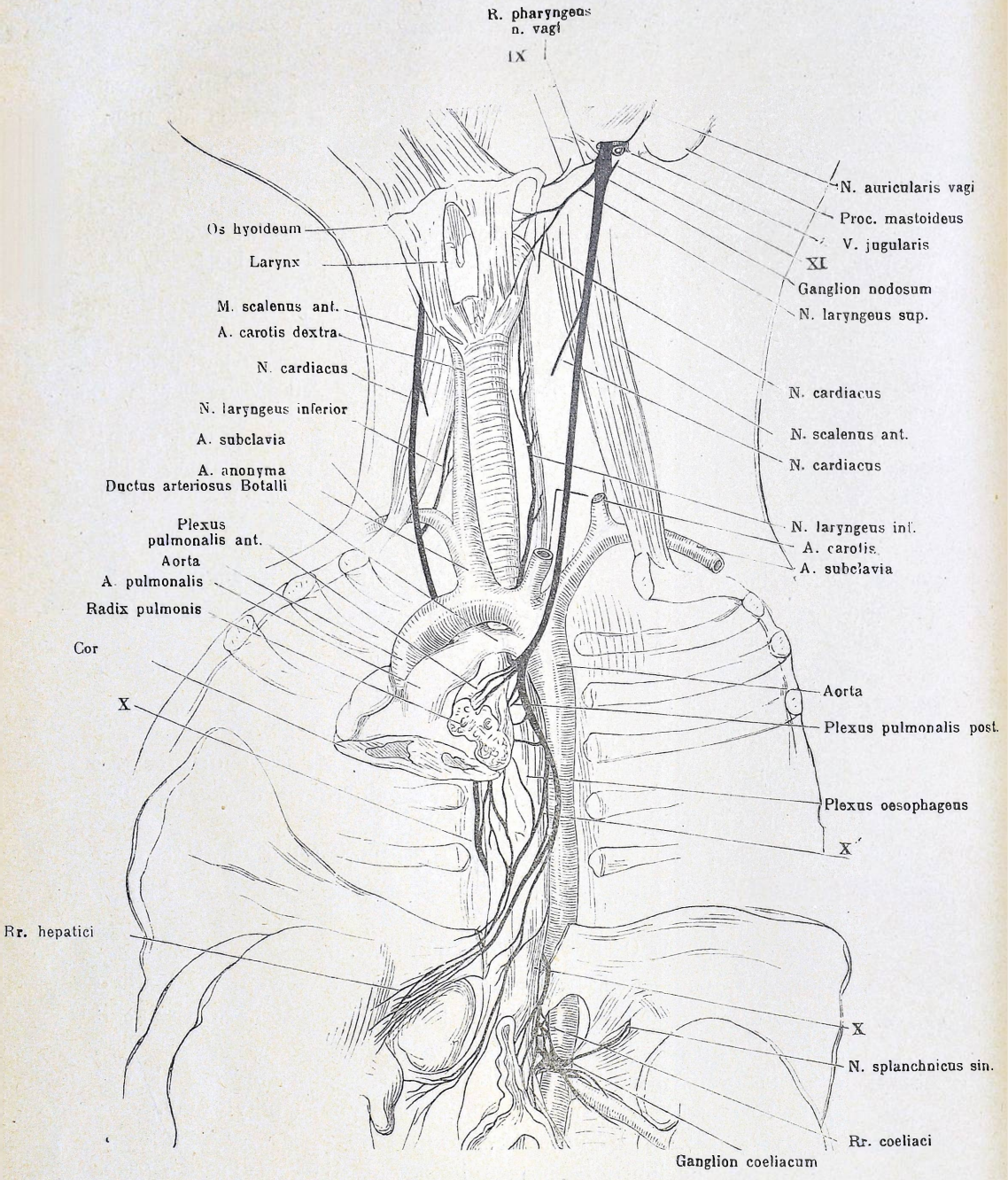

Rys. 52. Schemat przebiegu nerwów błędnych.
Według Henlego.

zewnętrznego przewodu słuchowego oraz do chrząstkowej części małżowiny usznej, gdzie się ponownie zespala z n. usznym wielkim *(n. auricularis magnus)*.

3. Zespolenie z gałązką n. dodatkowego *(r. internus n. accessorii)* (patrz dalej).

4. Zespolenie zwoju węzłowego n. błędnego ze zwojem skalistym n. językowogardłowego (str. 55) *(ramus anastomoticus cum n. glossopharyngeo)* (rys. 47).

5. Zespolenie z nerwem podjęzykowym *(r. anastomoticus cum n. hypoglosso)* (rys. 46).

6. Zespolenie ze zwojem szyjnym górnym n. współczulnego *(r. anastomoticus cum ganglio cervicali superiori n. sympathici)*.

B) Odcinek szyjny.

Na tym odcinku n. błędny ma przebieg następujący (rys. 46, 48 i 58): Po wyjściu z czaszki leży w pobliżu n. językowogardłowego, n. dodatkowego, n. podjęzykowego i n. współczulnego.

Nerw językowogardłowy stopniowo pod kątem zwartym odchodzi od n. błędnego ku przodowi. Nerw dodatkowy *(n. accessorius)*, ściśle związany z pniem n. błędnego przez znaczne zespolenie (patrz dalej), odchodzi ku tyłowi i przebija m. mostkowoobojczykowosutkowy. Nerw podjęzykowy *(n. hypoglossus)* leży początkowo od tyłu, ale zatacza łuk ku przodowi i krzyzuje się z nerwem błędnym. N. współczulny, a właściwie jego zwój szyjny górny, oddziela n. błędny od kręgosłupa i przebiegających tam mięśni.

W dalszym swoim przebiegu n. błędny trzyma się na szyi naczyń krwionośnych *(a. carotis, v. jugularis interna)* i biegnąc poza niemi, znajduje się we wspólnej pochewce; zstępując w ten sposób przez przestrzeń pozagardłową (t. I, str. 420), dochodzi do śródpiersia tylnego klatki piersiowej.

Na tym odcinku stwierdzamy następujące rozgałęzienia:

1. Gałązki gardłowe *(rr. pharyngei)* (rys. 46 i 48).

Z dolnego odcinka zwoju węzłowego wybiegają zazwyczaj dwie gałązki, które w połączeniu z n. językowogardłowym *(rr. pharyngei n. glossopharyngei)* (str. 58) i n. współczulnym (patrz dalej) tworzą splot gardłowy *(plexus pharyngeus)*, który oplata cały górny i średni odcinek gardła i rozsypuje tam gałązki zarówno czuciowe, jak i ruchowe, sięgające nawet do podniebienia.

Włókna czuciowe wraz z wydzielniczemi i naczynioruchowemi są przeznaczone dla błony śluzowej gardła aż po krtań, przyczem gałązki n. błędnego dochodzą częściowo do podstawy języka *(r. lingualis n. vagi)* (rys. 50).

Włókna ruchowe unerwiają mięśnie zwieracze gardła, mięśnie łuków podniebiennojęzykowego i podniebiennogardłowego, oraz częściowo mięśnie podniebienia miękkiego (dźwigacz podniebienia) i języczka.

2. Gałązki sercowe górne *(rr. cardiaci superiores)*.

Od zwoju węzłowego lub od pnia n. błędnego odchodzą 2—3 ga-

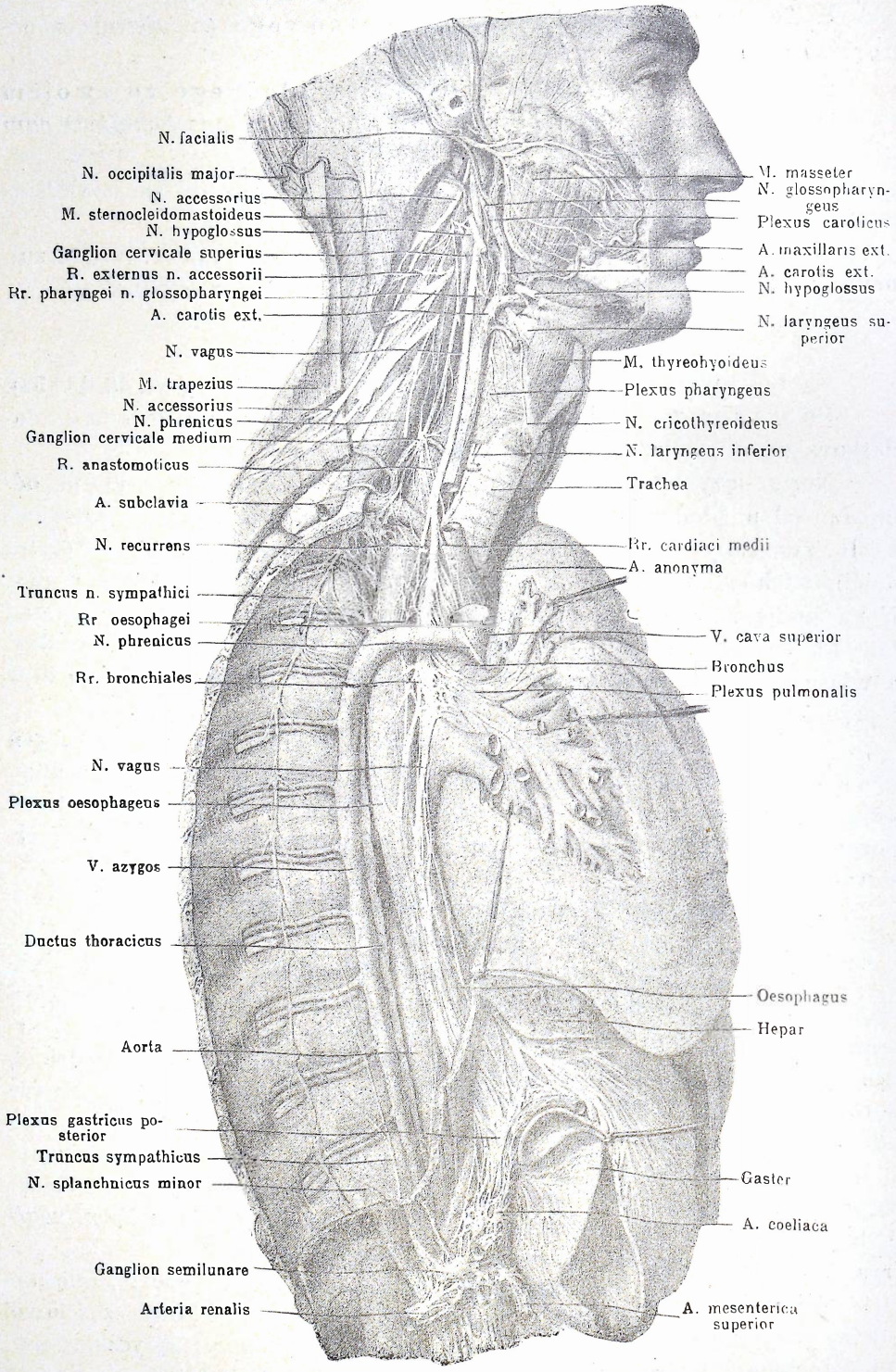

Rys. 53. Prawy nerw błędny.
Według Hirszfelda.

łązki (rys. 53), które wzdłuż tętnicy szyjnej wspólnej zstępują aż do aorty, poczem uchodzą do splotu sercowego *(plexus cardiacus)* (patrz dalej).

Tutaj już chciałbym nadmienić, że do tego splotu dochodzą jeszcze inne gałązki nerwu błędnego, a więc od n. krtaniowego górnego i od n. wstecznego, oraz gałązki n. współczulnego. Znaczenie splotu sercowego dla czynności serca jest olbrzymie: gdy n. współczulny przyśpiesza działalność serca, to n. błędny zwalnia ją, działa więc hamująco.

Otóż u niektórych zwierząt (u królika, kota, psa) udało się wyodrębnić osobną gałązkę nerwu błędnego, której zadrażnienie wywołuje gwałtowny spadek parcia krwi tętniczej, mianowicie n. hamujący (*n. depressor*).

Istnienie takiego nerwu u człowieka nie zostało dotąd stwierdzone. Prawdopodobnie rolę tę odgrywa jedna z gałązek sercowych górnych, wespół z gałązką sercową n. krtaniowego górnego.

3. Nerw krtaniowy górny *(n. laryngeus superior)*.

Od dolnego bieguna zwoju węzłowego odchodzi n. krtaniowy górny i biegnie około ściany gardła, przyśrodkowo od t. szyjnej wewnętrznej, zataczając lekki łuk ku przodowi. Po drodze zespala się ze splotem gardłowym i współczulnym splotem tętniczym (rys. 53, 54 i 55). Ponad kością gnykową dzieli się na dwie gałązki: zewnętrzną i wewnętrzną.

a) Gałązka zewnętrzna *(r. externus)* idzie prostopadle ku dołowi aż do mięśnia pierściennotarczowego (rys. 54), unerwia go, poczem oddaje gałązki do dolnego m. zwieracza gardła, do gruczołu tarczowego i do błony śluzowej dolnego odcinka krtani. Częstokroć od niej odchodzi jeszcze jedna z gałązek sercowych górnych, ta właśnie, która ma odgrywać rolę nerwu hamującego *(n. depressor)*.

b) Gałązka wewnętrzna *(r. internus)* idzie wraz z t. krtaniową górną do błony gnykowotarczowej, przebija ją i rozkrzewia się w błonie śluzowej wewnątrz krtani (rys. 55) i gardła, dochodząc aż do podstawy języka i nagłośni. Gałązka ta wytwarza zespolenie z n. krtaniowym dolnym.

Tak więc n. krtaniowy górny jest przedewszystkiem nerwem czuciowym krtani: ruchowo zaopatruje jedynie mięśnie zewnętrzne krtani (m. pierściennotarczowy), wskutek czego może napinać struny głosowe oraz zwężać dolny odcinek gardła (m. zwieracz gardła dolny).

4. Nerw wsteczny *(n. recurrens)* albo n. krtaniowy dolny *(n. laryngeus inferior)*, nazwany tak od końcowej gałązki.

Jak już była mowa na str. 52, prawy i lewy nerwy wsteczne zachowują się odmiennie; gdy bowiem lewy odchodzi od pnia nerwu błędnego poniżej aorty i zawija się dookoła jej łuku, zdążając ku tyłowi i ku górze, to prawy zawija się dookoła t. podobojczykowej (rys. 53, 54 i 56).

W swoim dalszym przebiegu prawy kieruje się ku głowie w bruździe między tchawicą a przełykiem (rys. 54); lewy zaś, nieco wykolejony przez znaczny łuk dookoła aorty, zdąża w górę po przedniej ścianie przełyku. Końcowy odcinek tego nerwu (n. krtaniowy dolny) krzyżuje się z tętnicą tarczową dolną lub jej gałązkami. Z badań A. Bochenka

i van Gehuchtena (1901) wynika, że nerw krtaniowy dolny prowadzi niektóre włókna nerwu dodatkowego (patrz str. 59). Znane są następujące rozgałęzienia nerwu krtaniowego dolnego:

a) Gałązki sercowe średnie *(rr. cardiaci medii)*, które odchodzą od n. wstecznego bezpośrednio po jego oddzieleniu się od pnia nerwu błędnego. Z prawej strony są one nieco dłuższe i zstępują wzdłuż tchawicy, aby połączyć się z głębokim splotem sercowym; natomiast z lewej są bardzo krótkie i zespalają się z powierzchownym splotem.

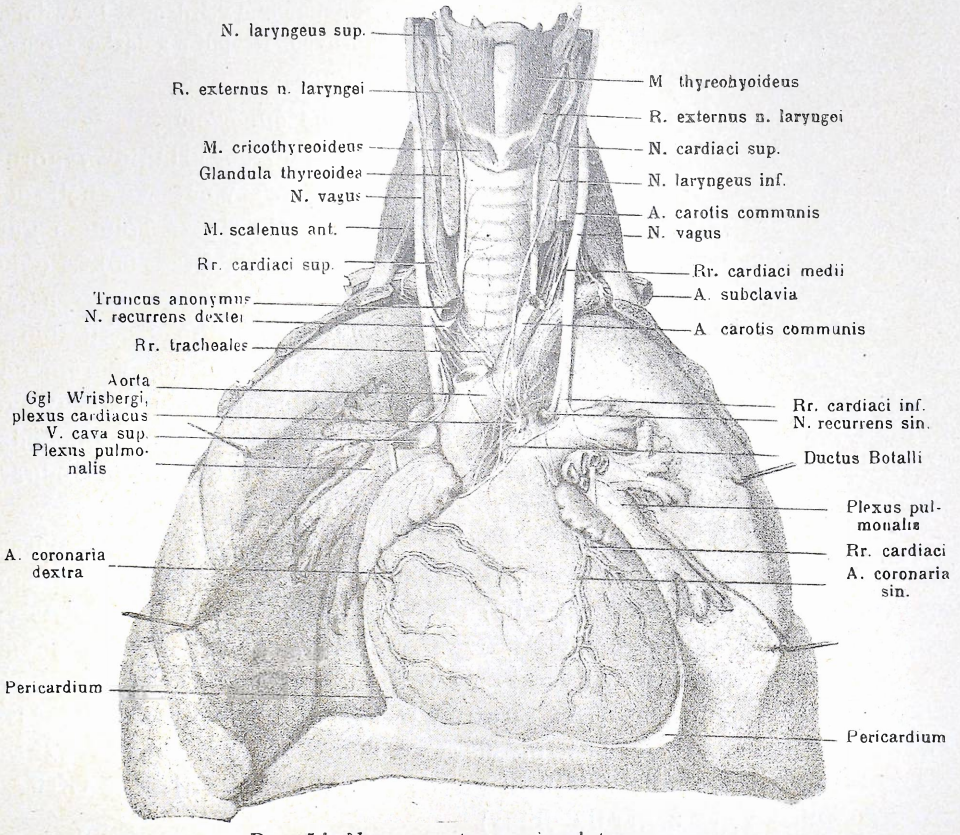

Rys. 54. Nerwy wsteczne i splot sercowy.
Według Hirszfelda.

Wymienić należy również zespolenia ze zwojem dolnym szyjnym nerwu współczulnego (patrz § 22).

b) Gałązki gardłowe *(rr. pharyngei)* do dolnego odcinka gardła.

c) Gałązki przełykowe *(rr. oesophagei)*, dochodzące zarówno do warstwy mięsnej, jak i błony śluzowej szyjnego odcinka przełyku.

d) Gałązki tchawiczne *(rr. tracheales)* również do warstwy mięśnej i błony śluzowej tchawicy.

e) N. krtaniowy dolny *(n. laryngeus inferior)*, który się dzieli na

kilka gałązek (rys. 55), unerwiając po kolei wszystkie mięśnie wewnętrzne krtani (zobacz T. II, str. 190—192).

Jedna z tylnych gałązek wytwarza zespolenie z n. krtaniowym górnym.

Nerw krtaniowy dolny jest więc ruchowym nerwem krtani, unerwiającym wszystkie mięśnie wewnętrzne (z wyjątkiem zewnętrznego m. pierścienno-tarczowego, unerwionego przez n. krtaniowy górny), wskutek tego może sprawiać wszystkie czynności strun głosowych z wyjątkiem ich napinania; a więc rozszerza i zwęża głośnię, zwalnia

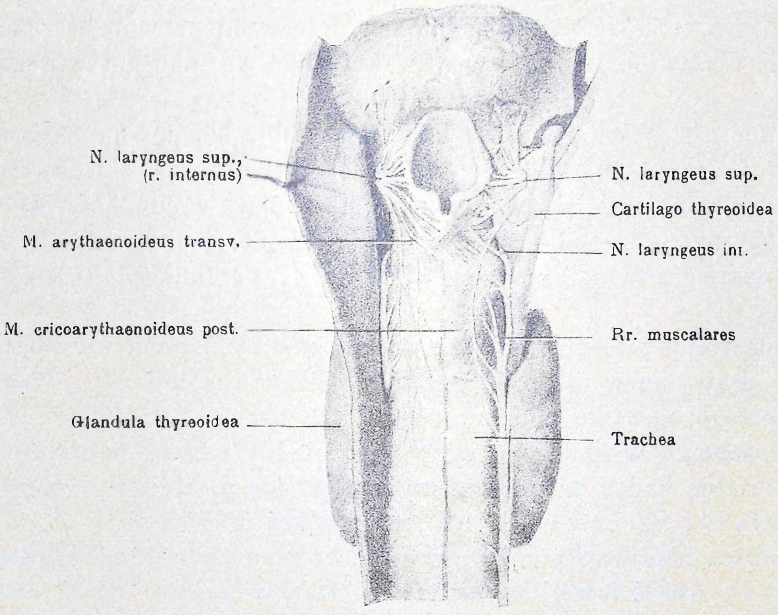

Rys. 55. Nerw krtaniowy górny i dolny.
Według Hirszfelda.

napięcie strun głosowych, rozszerza i zwęża wejście do krtani oraz podnosi i opuszcza nagłośnię.

Gałązek czuciowych n. krtaniowy dolny nie prowadzi.

Położenie nerwu z lewej strony pod łukiem aorty (n. wsteczny) jest powodem, że rozszerzenie lub tętniak (*aneurysma*) aorty często wywołuje porażenie n. krtaniowego dolnego, a więc i porażenie wszystkich mięśni głosowych lewej strony krtani.

Zdarzało się, że podczas operacji gruczołu tarczowego podwiązano t. tarczową dolną, a wraz z nią uchwycono n. krtaniowy dolny, skutkiem czego wystąpiło również porażenie mięśni krtaniowych. Dokładniejsze badania stosunków nerwu do naczynia dowiodły, że stosunek nerwu wstecznego do tętnicy tarczowej dolnej bywa rozmaity: nerw może mianowicie przebiegać przed tętnicą, poza nią, lub nawet pomiędzy jej rozwidleniami (porównaj F. Drobnik, Gazeta lekarska 1886).

C) Odcinek piersiowy.

Wspomnieliśmy już na str. 60, że nerw błędny, zstępując z szyi, wchodzi do śródpiersia tylnego. Na wysokości otworu górnego klatki piersiowej mamy cokolwiek odmienne stosunki topograficzne z prawej i z lewej strony.

Z prawej pień n. błędnego przechodzi między żyłą a tętnicą podobojczykową i oddaje dookoła tętnicy n. wsteczny.

Z lewej nerw znajduje się w czworoboku, utworzonym przez żyłę podobojczykową od przodu, przez t. szyjną wspólną od strony przyśrodkowej, przez t. podobojczykową od tyłu i przez opłucną od strony zewnętrznej t. j. z boku. Przez wspomnianą przestrzeń przechodzi również przewód piersiowy, który z zewnątrz krzyżuje się ukośnie z nerwem błędnym.

Rozumie się, że i dalej ku dołowi utrzymuje się pewna asymetrja. Prawy nerw zstępuje od tyłu żyły głównej górnej wzdłuż tchawicy aż do jej rozdwojenia, poczem tworzy istną sieć nerwową dookoła oskrzeli. Lewy zaś krzyżuje się od przodu z aortą; dopiero tutaj oddaje nerw wsteczny, poczem również przyczynia się do utworzenia splotu oskrzelowego.

W dalszym przebiegu oba pnie trzymają się już przełyku z tą tylko różnicą, że prawy nerw idzie po jego tylnej ścianie, a lewy po przedniej. Objaśnienie tego zjawiska podałem na str. 62.

Na przebiegu w klatce piersiowej n. błędny oddaje bardzo liczne gałązki, które się dadzą zgrupować w następujące działy:

1. Gałązki sercowe dolne *(rr. cardiaci inferiores).*

Od nerwu błędnego poniżej nerwów wstecznych odchodzą gałązki sercowe dolne. Z lewej są bardzo krótkie, z prawej nieco dłuższe i przyczyniają się do wytworzenia splotu sercowego *(plexus cardiacus).*

2. Gałązki oskrzelowe *(rr. bronchiales).*

Oplatają dolny odcinek tchawicy i tworzą dookoła jej rozdwojenia obfity splot płucny tylny *(plexus pulmonalis posterior)*, oraz połączony z nim, nieco słabiej rozwinięty splot płucny przedni *(plexus pulmonalis anterior).* Od powyższego splotu odchodzą gałązki wzdłuż całego drzewka oskrzelowego aż do płuc (rys. 53 i 56).

3. Gałązki przełykowe *(rr. oesophagei).*

Jak gdyby dalszy ciąg splotu płucnego gałązki te oplatają przełyk *(plexus oesophageus)*, przyczem od przodu idą przeważnie gałązki n. błędnego lewego, a od tyłu — prawego (rys. 53 i 56).

4. Gałązki osierdziowe *(rr. pericardiaci).*

Bądź wprost od pnia n. błędnego, bądź od splotu przełykowego, bądź też od splotu płucnego, albo nawet od lewego nerwu wstecznego odchodzą gałązki osierdziowe, które przeważnie dobiegają do tylnej ściany worka osierdziowego (rys. 54).

D) Odcinek brzuszny.

Przez rozwór przełykowy przepony lewy nerw przechodzi na przednią ścianę żołądka, a prawy na tylną (rys. 53). W swoim dalszym przebiegu oba nerwy zachowują się odmiennie.

1. Lewy nerw tworzy:

a) wzdłuż małej krzywizny splot żołądkowy przedni *(plexus gastricus anterior)*, od którego gałązki nerwowe zachodzą na całą przednią ścianę żołądka, a poza tem oddaje:

b) gałązki wątrobne *(rr. hepatici)*, które przez sieć mniejszą dochodzą do wnęki wątroby.

2. Prawy nerw (rys. 53) dochodzi również do żołądka, a poza tem do jelit i oddaje:

a) gałązki do tylnej ściany małej krzywizny żołądka, gdzie tworzą splot żołądkowy tylny *(plexus gastricus posterior)*,

b) gałązki do splotu trzewnego *(rr. coeliaci)*, które jednak przeważnie przez ten splot przechodzą, poczem wraz z odnośnemi tętnicami idą do narządów; rozróżniać zatem można:

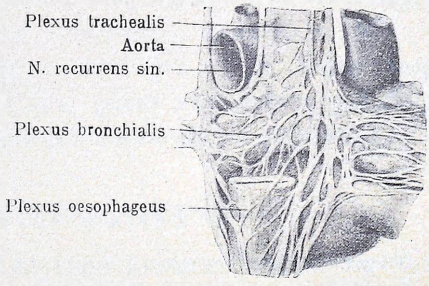

Rys. 56. Gałązki oskrzelowe i splot płucny tylny.
Według Hirszfelda.

α) gałązki wątrobne *(rr. hepatici)*,

β) gałązki śledzionowe *(rr. lienales)*,

γ) gałązki trzustkowe *(rr. pancreatici)*,

δ) gałązki jelita cienkiego *(rr. intestinales)*,

ε) gałązki jelita grubego *(rr. colici)*,

ϑ) gałązki nerkowe *(rr. renales)*,

η) gałązki nadnerczowe *(rr. suprarenales)*,

ξ) gałązki maciczne *(rr. uterini* — Hirszfeld Pam. Tow. lek. XLIV. 1860).

Tak więc nerw błędny ma zakres nader rozległy:

Gałązki czuciowe idą do opony twardej, do ucha zewnętrznego, do gardła, krtani, tchawicy, oskrzeli, płuc, przełyku, żołądka i jelit oraz do wszystkich narządów brzusznych.

Gałązki wydzielnicze n. błędny doprowadza do błony śluzowej gardła, do całego przewodu oddechowego, do śluzówki przełyku, żołądka i jelit. Wydzielanie trzustki, a prawdopodobnie i wątroby, również pozostaje w zależności od n. błędnego.

Nie mniej rozległe są czynności ruchowe:

Począwszy od gardła i jego cieśni, wszystkie mięśnie krtani, wszystkie gładkie mięśnie tchawicy i całego przewodu oddechowego, również i przełyku, żołądka i przewodu pokarmowego aż do esicy są opanowane przez nerw błędny.

Wreszcie szczególnie wymienić należy unerwienie serca i naczyń (n. hamujący).

Na zakończenie wspomnę o teorji unerwienia parasympatycznego (patrz podrozdział III, § 22), w której n. błędny odgrywa najwybitniejszą rolę.

Unerwienie parasympatyczne przeciwstawiamy sympatycznemu (n. współczulny), tak więc:

Nerw błędny w całej swojej rozciągłości przedstawia się jako przeciwnik (antagonista) n. współczulnego. Widzimy tu przedziwne i mało wyjaśnione zachowanie się n. błędnego zależnie od odcinka.

Np. w odcinku piersiowym n. błędny działa hamująco, więc zwalnia tętno serca, a n. współczulny przyspiesza je. W odcinku brzusznym n. błędny przyspiesza ruchy jelit, a n. współczulny powstrzymuje je i t. d.

Szczegóły tej czynności fizjologicznej zostaną omówione niżej (§ 22. II).

E) Zestawienie nerwu błędnego.

A) Odcinek dogłowny od wyjścia z rdzenia do zwoju węzłowego:
1. gałązka oponowa (*r. meningeus*),
2. gałązka uszna (*n. auricularis vagi*), zespolenie z n. twarzowym i językowogardłowym,
3. zespolenie z n. dodatkowym (*r. anastomoticus cum ramo interno n. accessorii*),
4. zespolenie ze zwojem skalistym n. językowogardłowego (*r anastomoticus cum n. glossopharyngeo*),
5. zespolenie z n. współczulnym (*r. anastomoticus cum ganglio cervicali superiori*).

B) Odcinek szyjny do nerwów wstecznych włącznie:
1. gałązki gardłowe (*rr. pharyngei*), splot gardłowy (*plexus pharyngeus*),
2. gałązki sercowe górne (*rr. cardiaci sup.*),
   α) n. hamujący (*n. depressor*),
   β) splot sercowy (*plexus cardiacus*),
3. n. krtaniowy górny (*n. laryngeus superior*), zespolenie ze splotem gardłowym i tętniczym:
   a) gałązka zewnętrzna (*r. externus*),
      α) gałązka sercowa, n. hamujący (*n. depressor*),
   b) gałązka wewnętrzna (*r. internus*), zespolenie z n. krtaniowym dolnym.
4. N. wsteczny (*n. recurrens*):
   a) gałązki sercowe średnie (*rr. cardiaci medii*),
      α) splot sercowy (*plexus cardiacus*),
   b) gałązki gardłowe (*rr. pharyngei*),
   c) gałązki przełykowe (*rr. oesophagei*),
   d) gałązki tchawiczne (*rr. tracheales*),
   e) n. krtaniowy dolny (*n. laryngeus inferior*), wszystkie wewnętrzne mięśnie krtani.

C) Odcinek piersiowy do przepony:
1. gałązki sercowe dolne (*rr. cardiaci inf.*),
   a) splot sercowy (*plexus cardiacus*),

2. gałązki oskrzelowe (*rr. bronchiales*),
   a) splot płucny tylny (*plexus pulmonalis posterior*),
   b) splot płucny przedni (*plexus pulmonalis anterior*),
3. gałązki przełykowe (*rr. oesophagei*),
   a) splot przełykowy (*plexus oesophageus*),
4. gałązki osierdziowe (*rr. pericardiaci*).

D) Odcinek brzuszny w jamie brzusznej:

1. nerw lewy:
   a) splot żołądkowy przedni (*plexus gastricus anterior*),
   b) gałązki wątrobne (*rr. hepatici*);
2. nerw prawy:
   a) splot żołądkowy tylny (*plexus gastricus posterior*),
   b) gałązki do splotu trzewnego (*rr. coeliaci*):
      α) gałązki wątrobne (*rr. hepatici*),
      β) gałązki śledzionowe (*rr. lienales*),
      γ) gałązki trzustkowe (*rr. pancreatici*),
      δ) gałązki jelita cienkiego (*rr. intestinales*),
      ε) gałązki jelita grubego (*rr. colici*),
      ϑ) gałązki nerkowe (*rr. renales*),
      η) gałązki nadnerczowe (*rr. suprarenales*),
      ξ) gałązki maciczne (*rr. uterini*).

§ 15. XI. Nerw dodatkowy (*n. accessorius*).

Nerw dodatkowy jest nieomal czystym nerwem ruchowym. Neuryty jego rozpoczynają się od jądra niepewnego (*nucleus ambiguus*), w rdzeniu przedłużonym, oraz od ośrodków szarych rogów bocznych rdzenia szyjnego aż do 5—7 kręgu. W ten sposób możemy rozpoznawać dwie części (rys. 51):

1. korzonki w liczbie 3—6, które wychodzą z rdzenia przedłużonego w rowku tylnym bocznym za oliwką, ku dołowi od n. błędnego i tworzą jakby dalszy ciąg korzonków — jest to część dogłowowa n. dodatkowego (*n. accessorius vagi*);

2. korzonki w liczbie 3—7, wychodzące z rdzenia aż do wysokości VII nerwu szyjnego, które zbiegają się ku górze i tworzą część grzbietową n. dodatkowego (*n. accessorius spinalis*), wchodzącą do czaszki przez otwór potyliczny wielki. Częstokroć można stwierdzić zespolenia tego pnia lub poszczególnych korzonków z pierwszemi nerwami rdzeniowemi.

Wspomniane dwie części n. dodatkowego zespalają się dopiero wewnątrz jamy czaszkowej i tworzą właściwy nerw dodatkowy (wspólny) (*n. accessorius communis*), który kieruje się zbieżnie do otworu żyły szyjnej i przezeń wychodzi ponownie z czaszki. Na tym przebiegu wewnątrz- i ponowym, a zwłaszcza już w okolicy otworu żyły szyjnej, nerw napotyka ostatni przyczep więzadła zębkowanego (*lig. denticulatum*) i krzyżuje się z tętnicą kręgową, która zatoczywszy łuk dookoła kręgu szczytowego, wstępuje tutaj do t. podstawnej (rys. 57).

Po wyjściu z czaszki, dzieli się nerw niebawem na dwie gałęzie: przednią, wewnętrzną *(r. internus)* i tylną, zewnętrzną *(r. externus)*, które niemal odpowiadają opisanym powyżej dwom częściom morfologicznym n. dodatkowego.

1. Gałązka wewnętrzna *(r. internus)* zespala się całkowicie z n. błędnym (patrz str. 63), a właściwie ze zwojem węzłowym. Odtąd zatraca charakter n. dodatkowego i stanowi nierozłączną część jego włókien ruchowych dla krtani, gardła i serca (rys. 51).

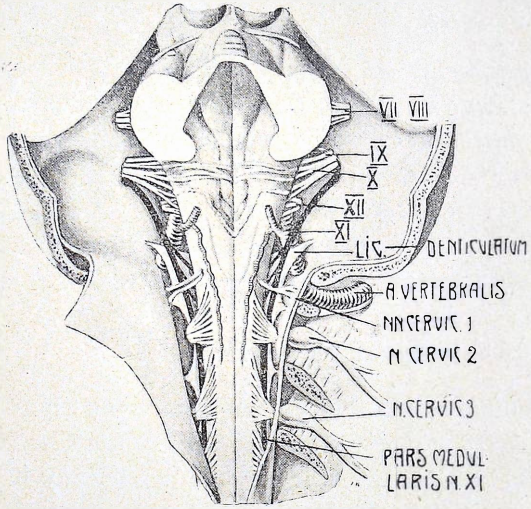

Rys. 57. Korzonki nerwu dodatkowego. Według Testuta.

2. Gałązka zewnętrzna *(r. externus)*, wywodząca się z rdzenia kręgowego, przebiega z tyłu żyły szyjnej wewnętrznej do tylnej powierzchni m. mostkowoobojczykowosutkowego.

Wpomniamy nerw nietylko wchodzi do tego mięśnia, ale go nawet przebija i przechodzi do jamy nadobojczykowej, z którą krzyżuje się ukośnie, poczem kończy się w mięśniu czworobocznym grzbietu.

Gałązka zewnętrzna n. dodatkowego niemal stale zespala się z korzonkami III i IV nerwu kręgowego szyjnego tak, że można przyjąć jako prawidło, iż m. mostkowoobojczykowosutkowy i m. czworoboczny grzbietu nie są unerwione wyłącznie przez n. dodatkowy (patrz dalej); nie tyle może pierwszy, co drugi, a zwłaszcza jego dolny odcinek bezwarunkowo otrzymuje gałązki nerwowe ze splotu szyjnego.

Porażenie n. dodatkowego daje się jednak rozpoznać bardzo łatwo, jeśli wspomniane dwa mięśnie nie działają.

§ 16. XII. Nerw podjęzykowy *(n. hypoglossus)*.

Jedyne jądro ruchowe nerwu podjęzykowego znajduje się na dnie dolnego odcinka czwartej komory w tak zwanym trójkącie nerwu podjęzykowego *(trigonum n. hypoglossi)*. Stąd korzonki idą w kierunku brzusznym do bocznej przedniej bruzdy rdzenia przedłużonego i wychodzą między oliwką a piramidą zapomocą 10—15 nici, które się łączą w wspólny pień.

Utworzony w ten sposób n. podjęzykowy kieruje się do kanału

kłykciowego przedniego *(canalis n. hypoglossi)*, w którym zostaje otoczony przez obfity splot żylny *(rete canalis hypoglossi)*, pozostający w związku z zatoką potyliczną.

Po wyjściu z czaszki leży nerw podjęzykowy poza n. błędnym, zstępując jednak raptownie w dół, okręca się dookoła niego i żyły szyjnej wewnętrznej tak, że ostatecznie znajduje się przed nerwem błędnym.

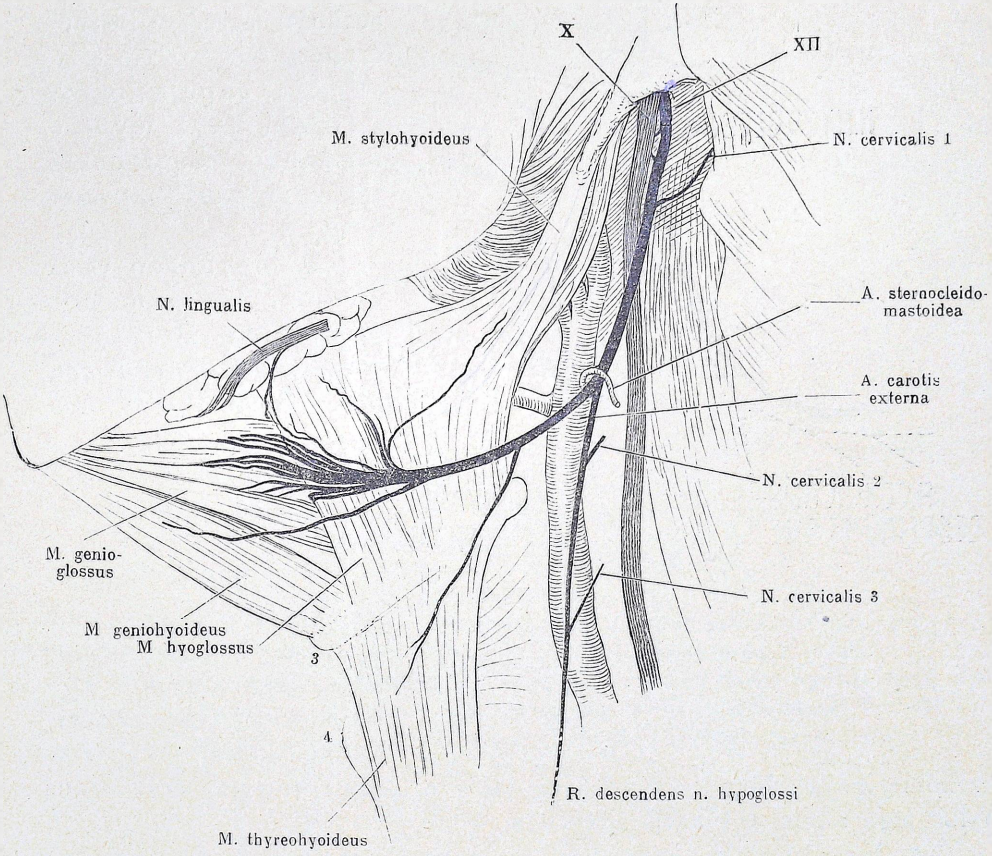

Rys. 58. Nerw podjęzykowy.
Według Henlego.

Pokryty przez m. rylcowognykowy i tylny brzusiec m. dwubrzuścowego wychodzi łukiem *(arcus hypoglossi)* z pod ich dolnej krawędzi i krzyżując się z t. szyjną zewnętrzną, oraz z t. językową, znajdzie się na m. gnykowojęzykowym. Mając ten mięsień za podłoże, biegnie powyżej kości gnykowej ku przodowi, krzyżuje się tu z m. dwubrzuścowym i m. rylcowognykowym, poczem w dalszym przebiegu gubi się wśród głębszych warstw mięśni języka (rys. 58).

Łuk n. podjęzykowego jest niezwykle ważnym punktem orjentacyjnym w razie nakładania podwiązki na t. językową.

Na swym przebiegu n. podjęzykowy wytwarza kilka zespoleń i oddaje gałązki:

1. Gałązka wsteczna *(r. recurrens)*.

Gałązka wsteczna powraca do wnętrza czaszki, gdzie rozkrzewia się na oponie twardej w zatoce potylicznej i w śródkościu; prawdopodobnie prowadzi również gałązki naczynioruchowe, pochodzące od n. współczulnego.

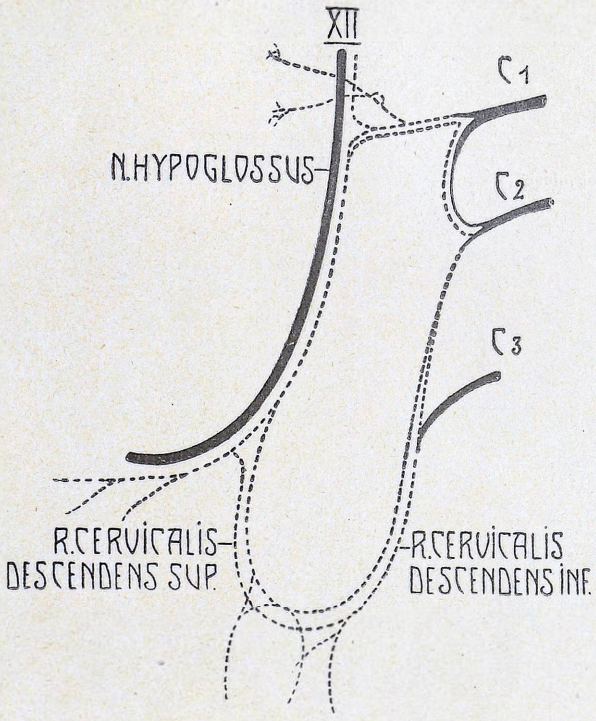

Rys. 59. Schemat pętli nerwu podjęzykowego.

2. Zespolenie ze zwojem węzłowym n. błędnego *(r. anastomoticus cum ganglio nodoso n. vagi)*.

3. Zespolenie ze zwojem szyjnym górnym n. współczulnego *(r. anastomoticus cum ganglio superiori n sympathici)*.

4. Pętla n. podjęzykowego *(ansa n. hypoglossi)*.

Powstaje w następujący sposób:

Od C_1 i C_2 biegnie zespolenie z pniem n. podjęzykowego (rys. 59); zespolenie to jest jednak tylko rzekome, gdyż włókna nie mieszają się z n. podjęzykowym, lecz biegną tylko jego torem. Od pętli odchodzą:

a) Gałązki mięśniowe *(rr. musculares)*; część tych włókien idzie dogłownie i unerwia m. przedni prosty głowy i m. przedni długi głowy; druga część wraz z pniem n. podjęzykowego dochodzi do okolicy języka, gdzie unerwia m. bródkowognykowy i m. tarczowognykowy.

b) Gałązka szyjna zstępująca górna *(r. cervicalis descendens superior)* obejmuje pozostałe pęczki nerwowe, pochodzące od nerwów szyjnych; z nią łączy się:

c) gałązka szyjna zstępująca dolna *(r. cervicalis descendens inferior)*, która pochodzi od C_2 i C_3. Przez połączenie tych dwu gałązek powstaje dopiero właściwa pętla *(ansa)*, która, jako utworzona wyłącznie przez nerwy szyjne, niesłusznie otrzymała nazwę pętli n. podjęzykowego.

Stąd odchodzą gałązki nerwowe do m. mostkowognykowego, m. mostkowotarczowego i m. łopatkowognykowego.

5. Gałązki językowe *(rr. linguales)*.

Gałązki językowe idą do wszystkich głębokich mięśni języka (m. bródkowojęzykowy, m. gnykowojęzykowy, mm. podłużne, m. poprzeczny i pionowy) (rys. 23). Zakończenie tworzą liczne zespolenia z n. językowym *(n. lingualis)*.

Tak więc n. podjęzykowy jest czystym nerwem ruchowym języka. Nieliczne gałązki naczynioruchowe (gałązka wsteczna) są innego pochodzenia. Również, ściśle rzecz biorąc, nie należą do n. podjęzykowego gałązki od splotu szyjnego, które tworzą pętlę i unerwiają mięśnie kości gnykowej.

Zestawienie nerwu podjęzykowego.

Od pnia odchodzą:

1. gałązka wsteczna (*r. recurrens*),
2. zespolenie ze zwojem węzłowym n. błędnego (*r. anastomoticus cum ganglio nodoso n. vagi*),
3. zespolenie ze zwojem szyjnym górnym n. współczulnego (*r. anastomoticus cum ganglio cervicali superiori n. sympathici*),
4. pętla n. podjęzykowego (*ansa n. hypoglossi*):
   a) gałązki mięśniowe (*rr. musculares*)
      α) m. przedni prosty głowy, m. przedni długi głowy,
      β) m. bródkowognykowy, m. tarczowognykowy,
   b) gałązka szyjna zstępująca górna (*r. cervicalis descendens superior*),
   c) gałązka szyjna zstępująca dolna (*r. cervicalis descendens inferior*),
      α) pętla (*ansa*), m. mostkowognykowy, m. mostkowotarczowy, m. łopatkowognykowy,
5. gałązki językowe (*rr. linguales*), wszystkie mięśnie głębokie języka,
   a) zespolenie z n. językowym (*n. lingualis*).

PODROZDZIAŁ II.

Nerwy rdzeniowe.

§ 17. Pojęcia ogólne.

Główna i zasadnicza różnica między nerwami mózgowemi a rdzeniowemi została już omówiona w rozdziale I, str. 6. Wiemy więc, że nerwy rdzeniowe są pozostałością odcinkowej, metamerycznej budowy człowieka i że wskutek tego są ściśle związane z liczbą odcinków, które się zawiązują. Ponieważ zaś metamery zostają najlepiej scharakteryzowane przez kręgi, więc każdy odcinek, inaczej mówiąc, każdy krąg, będzie mieć swój nerw rdzeniowy. Stąd nazwa nerwów »kręgowych«, która niejednokrotnie bywa używana; stąd też nerwy rdzeniowe dzielimy według kręgów na szyjne, piersiowe, lędźwiowe i krzyżowe; odróżniamy mianowicie:

8 par nerwów szyjnych (C_1—C_8),
12 par nerwów piersiowych (Th_1—Th_{12}),
5 par nerwów lędźwiowych (L_1—L_5),
5 par nerwów krzyżowych (S_1—S_5),
1 para nerwów ogonowych (C_1).

Wogóle mamy więc 31 par nerwów, czyli razem 62 nerwy rdzeniowe, chociaż spotykano już 32, a nawet 33 pary.

Każdy taki nerw rdzeniowy wychodzi pomiędzy dwoma stykającemi się kręgami przez otwór międzykręgowy; tylko pierwszy przechodzi między kręgiem szczytowym a czaszką, ostatni zaś między 1 a 2 kręgiem ogonowym.

Wszystkie mają pewne wspólne cechy zasadnicze.

Jak wiadomo, z rdzenia wychodzą korzonki przednie (ruchowe) i tylne (czuciowe), które się zachowują odmiennie. Przednie odrazu się przyczyniają do utworzenia nerwu rdzeniowego, tylne zaś tworzą zwój międzykręgowy *(ganglion spinale)*. Dopiero włókna wychodzące z tego zwoju mieszają się z gałązkami ruchowemi i dzielą się w następstwie jako nerw rdzeniowy na cztery pęczki (rys. 60):

1. gałązkę oponową *(r. meningeus)*,
2. gałązkę łączącą do pnia nerwu współczulnego *(r. communicans)*,
3. gałąź tylną, grzbietową *(r. posterior)*,
4. gałąź przednią, brzuszną *(r. anterior)*.

Wymienione gałęzie nie odrazu idą do obwodu. Coraz więcej ustala się w nauce przeświadczenie, że wszystkie zespalają się wpierw z układem współczulnym i dopiero po przyjęciu włókien sympatycznych stają się właściwemi nerwami obwodowemi.

Zacznijmy jednak od rozpatrzenia budowy korzonków i zwoju międzykręgowego, poczem dopiero powrócimy do gałązek obwodowych.

Korzonkami nazywamy tę część nerwów, która przebiega nazewnątrz rdzenia, ale jeszcze wewnątrz opon rdzeniowych. Wiemy, że należy odróżniać korzonki przednie ruchowe od tylnych czuciowych. Wszystkie biegną pozardzeniowo w pewnem nachyleniu doogonowem; gdy jednak szyjne są nachylone bardzo nieznacznie, to nachylenie, w miarę jak się zbliżamy do zakończenia rdzenia, wzmaga się bardzo. Wreszcie grupa

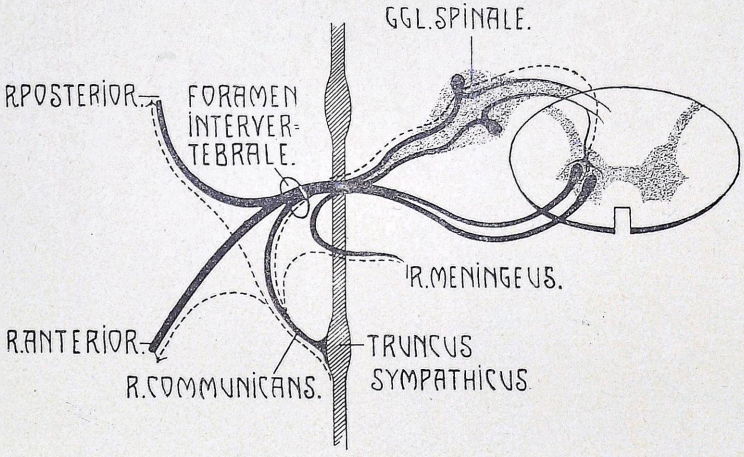

Rys. 60. Schemat podziału nerwu rdzeniowego.

ostatnich korzonków biegnie zupełnie prostopadle ku dołowi, tworząc tak zwany ogon koński *(cauda equina)*, którego włókna dopiero po dłuższym przebiegu zakręcają w bok.

Wskutek tego długość korzonków jest bardzo różnorodna, np.:

C_1	(*cervicalis*)	3 mm,
Th_1	(*thoracalis*)	24—33 mm,
L_1	(*lumbalis*)	68—113 mm,
S_1	(*sacralis*)	170—192 mm,
C_1	(*coccygeus*)	266 mm.

W następstwie, korzonki wychodzą oczywiście z kanału kręgowego nie na poziomie wyjścia z rdzenia, ale dalej (niżej), i to tem niżej, im bliżej doogonowo, naprzykład:

C_3	wychodzi niżej o	18 mm,
Th_1	wychodzi niżej o	33 mm,
L_1	wychodzi niżej o	114 mm,
S_1	wychodzi niżej o	188 mm,
S_5	wychodzi niżej o	280 mm.

Naogół korzonki grzbietowe są grubsze, niż brzuszne. Opisywano również brak korzonków jednego lub kilku odcinków. Między innemi Adamkiewicz (Virchow's Archiv 1882) stwierdził, że całkowity zespół przednich i tylnych korzonków wszystkich nerwów rdzeniowych występuje zaledwie w 19% przypadków. W pozostałych zaś brakuje bądź korzonków przednich i tylnych jednego nerwu, bądź też nawet w kilku nerwach brakuje tylko przednich korzonków, bądź wreszcie może brakować korzonków tylnych.

Badania Adamkiewicza wywołały sprzeciw H. Kadyia (Kadyi H. Dziennik V Zjazdu lekarzy i przyrodników 1888, N. 5), który twierdzi, że prawdziwy brak korzonków nerwowych nigdy się nie zdarza. Pozorny zaś brak bywa skutkiem zbłądzenia (aberracji) wiązek, które przyłączywszy się do następnego wyższego nerwu, przechodzą z nim razem przez oponę twardą i dopiero później zewnętrznie przyłączają się do właściwego nerwu.

Zwój międzykręgowy *(ganglion spinale)* jest tworem spowodowanym przez zgrubienie korzonków tylnych. Może go brakować jedynie w tych przypadkach, gdy brak tylnych korzonków danego odcinka (Adamkiewicz). Badania szczegółowe zwoju wykazały, że jest to skupienie komórek nerwowych jednobiegunowych, których neuryty w kształcie litery T rozchodzą się w dwóch kierunkach:

a) do obwodu, do nerwów rdzeniowych,

b) do rdzenia, gdzie przeszedłszy przez korzonki tylne, wchodzą bądź do rogów tylnych, bądź do rogów przednich, bądź bezpośrednio do szlaków czuciowych (szlaki Golla i Burdacha).

Z powyższego wynika, że liczba włókien nerwowych w korzonkach tylnych odpowiada liczbie komórek nerwowych w zwoju, oraz liczbie włókien czuciowych w nerwie obwodowym. Następnie widzimy, że żadne włókna ruchowe od przednich korzonków przez zwój nie przechodzą.

Wielkość zwojów międzykręgowych oczywiście nie jest jednakowa: tam gdzie wychodzi z rdzenia więcej korzonków, np. w odcinkach odpowiadających kończynom, tam zwoje będą grubsze.

Zanim się utworzy nerw obwodowy, korzonki nerwowe, wychodzące z rdzenia, muszą opuścić przestrzenie podoponowe *(cavum subdurale et subarachnoideale)*, a w tym celu muszą przebić opony. Stosunki, które się tu wytwarzają, zasługują na uwzględnienie:

a) Naczyniówka *(pia mater)*, pokrywająca rdzeń, przechodzi na korzonki oraz na zwój międzykręgowy i dalej na pień nerwu, przyczyniając się do utworzenia otoczki nerwowej.

b) Pajęczynówka *(arachnoidea)* dochodzi tylko do otworu w oponie twardej, poczem zawraca. W ten sposób powstaje więzadło ząbkowane *(lig. denticulatum)*.

c) Opona twarda *(dura mater)* przechodzi przez cały otwór międzykręgowy i kończy się dopiero tam, gdzie się korzonki połączyły w wspólny pień nerwu rdzeniowego.

Z pnia nerwowego, jak o tem była mowa na str. 76, wychodzą kolejno
1. gałązka oponowa *(r. meningeus)*,
2. gałązka łącząca *(r. communicans)*,
3. gałąź tylna *(r. posterior)*,
4. gałąź przednia *(r. anterior)*.

Zobaczmy kolejno, jaki los czeka każdą z wymienionych gałązek nerwów rdzeniowych.

§ 18. I. Gałązki oponowe nerwów rdzeniowych *(rr. meningei)*.

Są to stosunkowo nieznaczne gałązki, które po zespoleniu się z nerwem współczulnym otrzymują nazwę nerwów kanału kręgowego *(nn. sinusvertebralis)*.

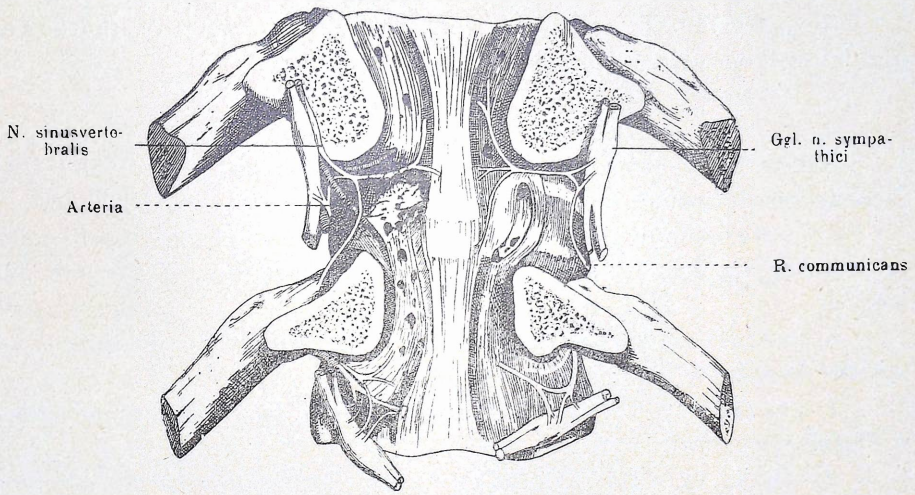

Rys. 61. Gałązki oponowe nerwów rdzeniowych. Według Luschki.

Po wejściu przez otwór międzykręgowy do kanału kręgowego trzymają się tętnic, poczem każdy z wymienionych nerwów oddaje dwie gałązki: wstępującą i zstępującą. Biegną one od opon rdzeniowych do okostnej i kręgów (rys. 61). Końcowe gałązki nerwów prawej i lewej strony, jakoteż gałązki sąsiednich odcinków wytwarzają często zespolenia.

Są to nerwy czuciowe i naczynioruchowe, przyczem gałązki czuciowe pochodzą od korzonków tylnych, a naczynioruchowe od układu współczulnego.

§ 19. II. Gałązki łączące nerwów rdzeniowych *(rr. communicantes cum n. sympathico)*.

Są to gałązki, biegnące w każdym odcinku od pnia nerwu rdzeniowego do układu współczulnego, a mianowicie do zwojów współczulnych (rys. 60).

Może ich brakować w tych odcinkach ciała, w których zwoje współczulne nie są regularnie rozrzucone, np. na szyi. Ich rola będzie szczegółowo omówiona w § 22, gdy będzie mowa o całym układzie współczulnym.

§ 20. III. Gałęzie tylne nerwów rdzeniowych *(rr. posteriores)*.

Gałęzie tylne są przeznaczone dla unerwienia zarówno mięśni, jak i skóry całych pleców, karku i tylnego odcinka głowy. Naogół terytorja, zaopatrywane przez te nerwy, zachowały charakter ścisłej budowy odcinkowej, co się zaciera jedynie w okolicy dogłownej. Z wyjątkiem kilku pierwszych wszystkie gałązki tylne są znacznie cieńsze i mniej rozwinięte, niż przednie.

Rozpatrywać je należy według odcinków: szyjnego (karkowego), grzbietowego, lędźwiowego i krzyżowoogonowego.

A) Odcinek szyjny (karkowy).

Gałązki tylne nerwów C_1—C_8, z wyjątkiem trzech pierwszych (C_1—C_3), można opisać łącznie, ponieważ posiadają cechy wspólne, zbliżone.

Po rozdzieleniu się wspólnego pnia nerwów rdzeniowych, gałązki tylne zakręcają dookoła stawowych wyrostków kręgowych, poczem dzielą się na:

1. gałązki tylne przyśrodkowe *(rr. posteriores mediales)*, przeważnie czuciowe, oraz:

2. gałązki tylne boczne *(rr. posteriores laterales)* przeważnie, ale nie wyłącznie, ruchowe.

1. Gałązki tylne przyśrodkowe *(rr. posteriores mediales)* biegną w kierunku do wyrostków kolczystych, gdzie przebijają powięzie mięśni w odległości kilku milimetrów od linji pośrodkowej, poczem zakręcają bocznie, aby unerwić czuciowo tkankę podskórną. Począwszy od C_4—C_8 gałązki te stają się coraz grubsze i dłuższe.

2. Gałązki tylne boczne *(rr. posteriores laterales)* są przeznaczone przeważnie do unerwienia długich i głębokich mięśni kręgosłupa (m. płatowaty, m. najdłuższy karku i głowy, m. kolcowy karku, m. półkolcowy karku i głowy).

Od tego ogólnego schematu odbiegają pierwsze trzy tylne gałązki szyjne, które tu trzeba omówić szczegółowo. Wskutek swojej odrębności anatomicznej otrzymują one wspólne miano nerwów potylicznych *(nn. occipitales)* (rys. 62).

3. C_1 — gałąź tylna pierwszego nerwu szyjnego albo n. potyliczny głęboki *(r. posterior n. cervicalis I sive n. suboccipitalis)* jest nerwem prawie wyłącznie ruchowym. Wchodzi poniżej tętnicy kręgowej do głębokiego trójkąta, utworzonego przez m. tylny większy prosty głowy, oraz mięśnie dolny i górny skośny głowy, poczem rozkrzewia się i uner-

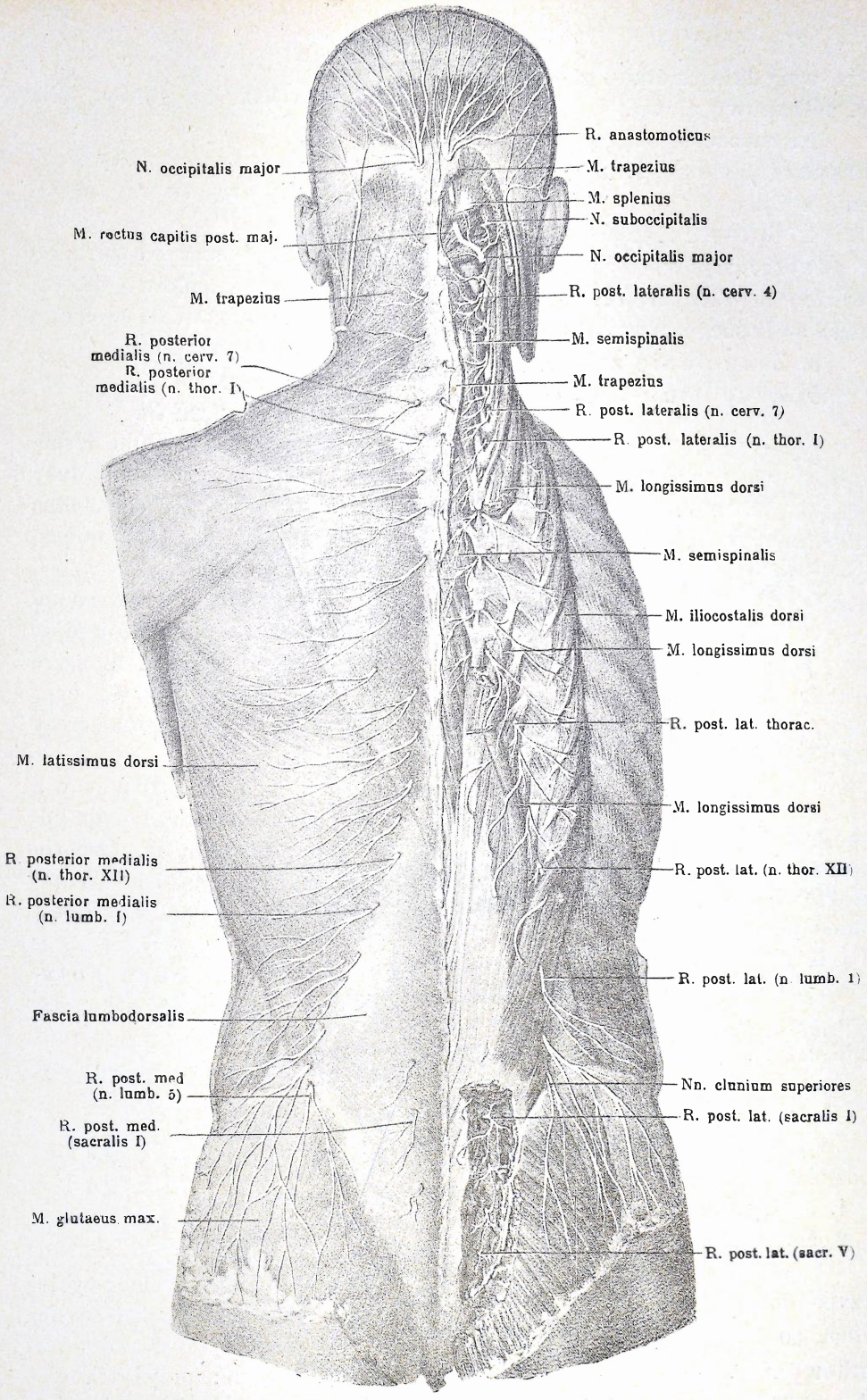

Rys. 62. Gałęzie tylnych nerwów rdzeniowych.
Według Hirszfelda.

wia wszystkie krótkie głębokie mięśnie proste i skośne głowy, oraz m. półkolcowy głowy.

Nieznaczna gałązka czuciowa dochodzi do stawu potyliczno-szczytowego *(r. articulationis atlantooccipitalis)* oraz tworzy zespolenie z C_2.

4. C_2 — gałązka tylna drugiego nerwu szyjnego albo n. potyliczny większy *(n. occipitalis major)* jest stosunkowo dużym nerwem mieszanym (rys. 63). Wychodzi pod dolną krawędzią dolnego mięśnia skośnego głowy i zawija się ku górze. Oddaje gałązki:

a) Zespolenie z C_1 *(r. anastomoticus cum n. cervicali 1).*

b) Zespolenie z C_3 *(r. anastomoticus cum n. cervicali 3).*

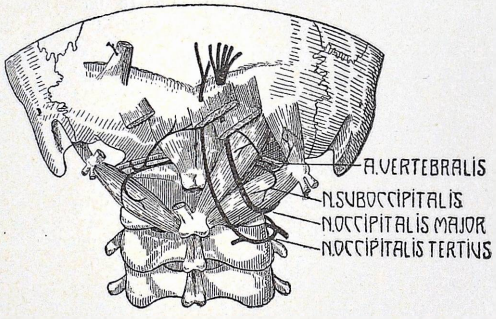

Rys. 63. Schemat przebiegu nerwów potylicznych.

Powyższe dwa łuki zespoleniowe tworzą jak gdyby duże arkady, od których odchodzą liczne drobne gałązki do mięśni okolicznych.

c) Gałązki mięśniowe *(rr. musculares)*, unerwiające m. skośny dolny głowy, mięśnie płatowaty głowy i szyi, oraz mięśnie najdłuższy i półkolcowy głowy.

d) Gałązka końcowa czuciowa idzie łukiem ku górze, przebija m. półkolcowy głowy oraz ścięgno przyczepu m. czworobocznego grzbietu, poczem przedostaje się do tkanki podskórnej. Tutaj rozkrzewia się, zaopatrując skórę okolicy potylicznej aż do wysokości ciemienia.

5. C_3 — gałązka tylna trzeciego nerwu albo nerw potyliczny trzeci *(n. occipitalis tertius)* — zasługuje na uwagę tylko dlatego, że jego gałązka przyśrodkowa wstępuje ku górze i biegnie równolegle do n. potylicznego większego, zaopatrując również skórę na potylicy.

B) Odcinek piersiowy (grzbietowy).

Gałęzie tylne nerwów rdzeniowych odcinka piersiowego dadzą się podzielić na dwie grupy:

1. nerwy grzbietowe 2—7,
2. nerwy grzbietowe 8—12.

1. Pierwsza grupa (2—7) pod względem budowy niezwykle przypomina ostatnie nerwy karkowe. Ich opis musi zatem zgadzać się z tem, co na str. 80 podałem jako typowe dla gałęzi tylnych nerwów karkowych. Mamy więc tak samo dwie gałązki tylne: przyśrodkową i boczną, z których pierwsza poprzez mięśnie idzie do okolicy wyrostka kolczystego, przebija mięśnie i powięzie oraz unerwia skórę, druga zaś

dochodzi przeważnie do mięśni, a tylko nieznaczne jej gałązki dochodzą do skóry.

W okolicy barku nerwy te są najdłuższe, poczem idąc ku dołowi, znów się cokolwiek skracają.

2. Druga grupa nerwów (8—12) przedstawia zasadniczo obraz odmienny. Tutaj gałązki skórne, jako zakończenie gałązek przyśrodkowych, stają się coraz mniejsze i wreszcie zatracają swój charakter. Natomiast rozrastają się niepomiernie gałązki boczne, które niemal całkowicie podejmują rolę unerwienia zewnętrznych powłok ciała.

Przez te nerwy są unerwione wszystkie długie, krótkie i głębokie mięśnie grzbietu (rys. 62).

C) Odcinek lędźwiowy.

Gałązki tylne nerwów rdzeniowych lędźwiowych zachowują się zupełnie tak samo, jak ostatnie nerwy piersiowe. Gałązki przyśrodkowe dochodzą do skóry w zakresie ograniczonym; gałązki boczne skórne rozwijają się o wiele silniej, przebijają m. najszerszy grzbietu i zaczynają zstępować w kierunku ogonowym.

W ten sposób przekraczają nawet grzebień kości biodrowej i zachodzą na okolicę pośladkową. Dotyczy to zwłaszcza ostatnich dwóch nerwów lędźwiowych, które unerwiają całą boczną stronę skóry pośladków aż do okolicy krętarzy i wskutek tego otrzymują nazwę nerwów zadnich górnych *(nn. clunium superiores)*.

D) Odcinek krzyżowoogonowy.

Nerwy okolicy krzyżowej wyróżniają się przedewszystkiem tem, że wychodzą przez otwory krzyżowe tylne; tylko S_5 i C_1 przechodzą przez więzadła krzyżowoogonowe.

Gałązki tych nerwów mają jeszcze drugą właściwość, że się zespalają w grzbietowy splot krzyżowy (zwłaszcza S_1—S_3).

Pochodzące stąd gałązki końcowe, przyśrodkowe, unerwiają długie mięśnie grzbietu, które się rozpoczynają na kości krzyżowej.

Następnie gałązki boczne rozwijają się tylko od S_1—S_3 i przenikają do skóry jako nerwy zadnie średnie *(nn. clunium medii)*.

Stwierdzono również gałązki, dochodzące do stawu krzyżowobiodrowego.

§ 21. IV. Gałązki przednie nerwów rdzeniowych *(rr. anteriores)*.

Gałązki przednie (brzuszne) nerwów rdzeniowych unerwiają skórę i mięśnie przedniej i bocznej okolicy tułowia oraz kończyn. Zakres ich rozkrzewienia się jest więc o wiele większy, niż gałązek tylnych, a wraz z tem wzrasta również ich grubość. Wskutek tego wogóle gałązki przednie są o wiele grubsze od tylnych, a zwłaszcza grubieją w tych okolicach, gdzie wyrastają kończyny.

Już w rozdziale I str. 6 była mowa o tem, że tylko część nerwów, mianowicie nerwy piersiowe, utrzymały charakter nerwów odcinkowych. Inne zaś zatraciły ten charakter, wytwarzając sploty, któreśmy podzielili na: szyjny, ramienny i lędźwiowokrzyżowy. Tak więc będziemy rozpatrywać kolejno:

1. Splot szyjny *(plexus cervicalis)*, złożony z nerwów C_1—C_4.

2. Splot ramienny *(plexus brachialis)* czyli C_5—Th_1.

3. Nerwy piersiowe międzyżebrowe (*nn. thoracales — intercostales)* a więc Th_2—Th_{12}.

4. Splot lędźwiowy *(plexus lumbalis)*, złożony z nerwów Th_{12}—L_3.

5. Splot krzyżowy *(plexus sacralis)*, a więc L_4—S_4.

6. Splot sromowy *(plexus pudendus)*, w skład którego wchodzą S_1—S_4.

7. Splot ogonowy *(plexus coccygeus)* S_4—C_1.

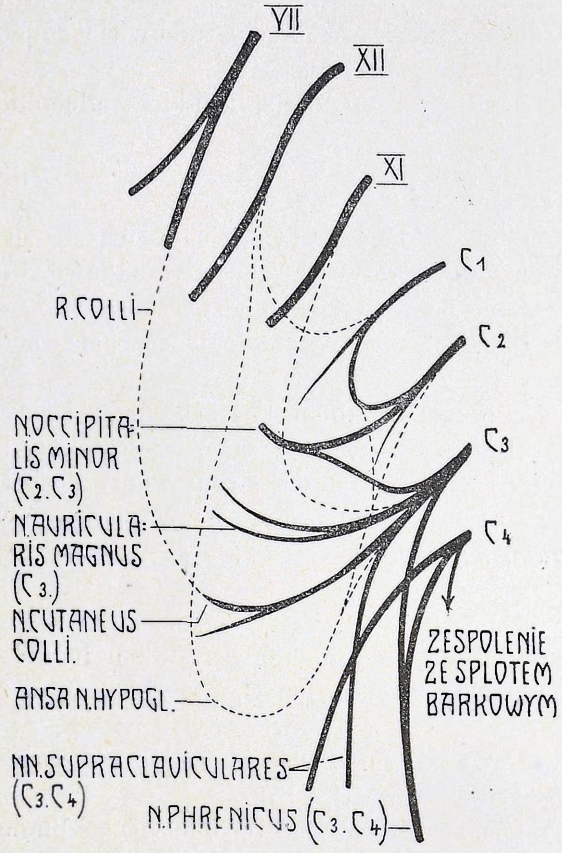

Rys. 64. Schemat splotu szyjnego. Według Villigera.

1. Splot szyjny *(plexus cervicalis)*.

Splot szyjny tworzy się z korzonków przednich pierwszych czterech nerwów rdzeniowych szyjnych (C_1—C_4).

Pomiędzy C_1 i C_2 występują zespolenia w postaci arkady, pozostałe zaś pnie dzielą się przeważnie na kilka pęczków, przeznaczonych dla poszczególnych nerwów. Otóż takie korzonki nerwowe kilku odcinków zespalają się w jedną całość, co w następstwie wytwarza splot (rys. 64). Wszystkie nerwy, w skład tego splotu wchodzące, leżą na mięśniach pochyłych oraz na m. dźwigaczu łopatki i są od przodu przykryte przez mięsień mostkowoobojczykowosutkowy. Wskutek tego większość gałązek splotu szyjnego staje się dostępną dla oka anatoma dopiero po wyjściu z pod tylnej krawędzi ostatniego mięśnia, dookoła którego się zawija (rys. 65).

Od splotu szyjnego odchodzą gałązki, które:

A) tworzą zespolenia z sąsiedniemi nerwami oraz ze splotem barkowym,

B) gałązki głębokie mięśniowe,

C) gałązki powierzchowne skórne.

Każdą z tych grup należy rozpatrzyć szczegółowo.

A) Zespolenia splotu szyjnego.

Niemal wszystkie ważniejsze zespolenia splotu szyjnego z nerwami mózgowemi były już kolejno wymieniane, tutaj więc należy jedynie zestawić je w porządku morfologicznym (rys. 64):

1. Zespolenie z n. twarzowym przez gałąź szyjną *(r. colli)* i połączenie jej z n. skórnym szyi *(n. cutaneus colli)*, pochodzącym od splotu szyjnego (str. 47),

2. niestałe zespolenie z n. błędnym, utworzone przez połączenie C_1 i C_2 ze zwojem węzłowym,

3. zespolenie z n. dodatkowym, pochodzące od C_1—C_3, najczęściej jednak od C_3 (str. 72),

4. zespolenie z n. podjęzykowym przez utworzenie pętli *(ansa)*, w której skład wchodzą: gałąź szyjna zstępująca dolna *(r. cervicalis descendens inferior)* (str. 75), wywodząca się, jak wiemy, od C_1, C_2, C_3

5. zespolenie zapomocą kilku gałązek z n. współczulnym, a właściwie ze zwojem szyjnym górnym (patrz dalej),

6. zespolenie ze splotem ramiennym od C_4 do C_5. Właściwości gałązek, utworzonych przez niektóre z tych zespoleń, będą omówione dalej.

Poza tem na obwodzie nerwów splotu szyjnego istnieją jeszcze liczne zespolenia drobniejsze.

B) Gałązki mięśniowe.

Gałązki głębokie mięśniowe od splotu szyjnego (rys. 66). można podzielić na dwie grupy:

1. gałązki krótkie, które bezpośrednio po wyjściu ze splotu przenikają do mięśni sąsiednich; można je również nazwać gałązkami wewnętrznemi;

2. gałązki dłuższe, które, aby dojść do swojego miejsca przeznaczenia, muszą odbyć pewną drogę poza splotem, a więc tworzą gałązki zewnętrzne.

1. Do gałązek krótkich (wewnętrznych) zaliczamy nerwy, pochodzące od różnych odcinków:

a) gałązki do przedniego m. prostego głowy,

b) gałązki do bocznego m. prostego głowy,

c) gałązki do przedniego m. długiego głowy,

d) gałązki do m. długiego szyi,

e) gałązki do m. dźwigacza łopatki,

f) gałązki do mm. pochyłych.

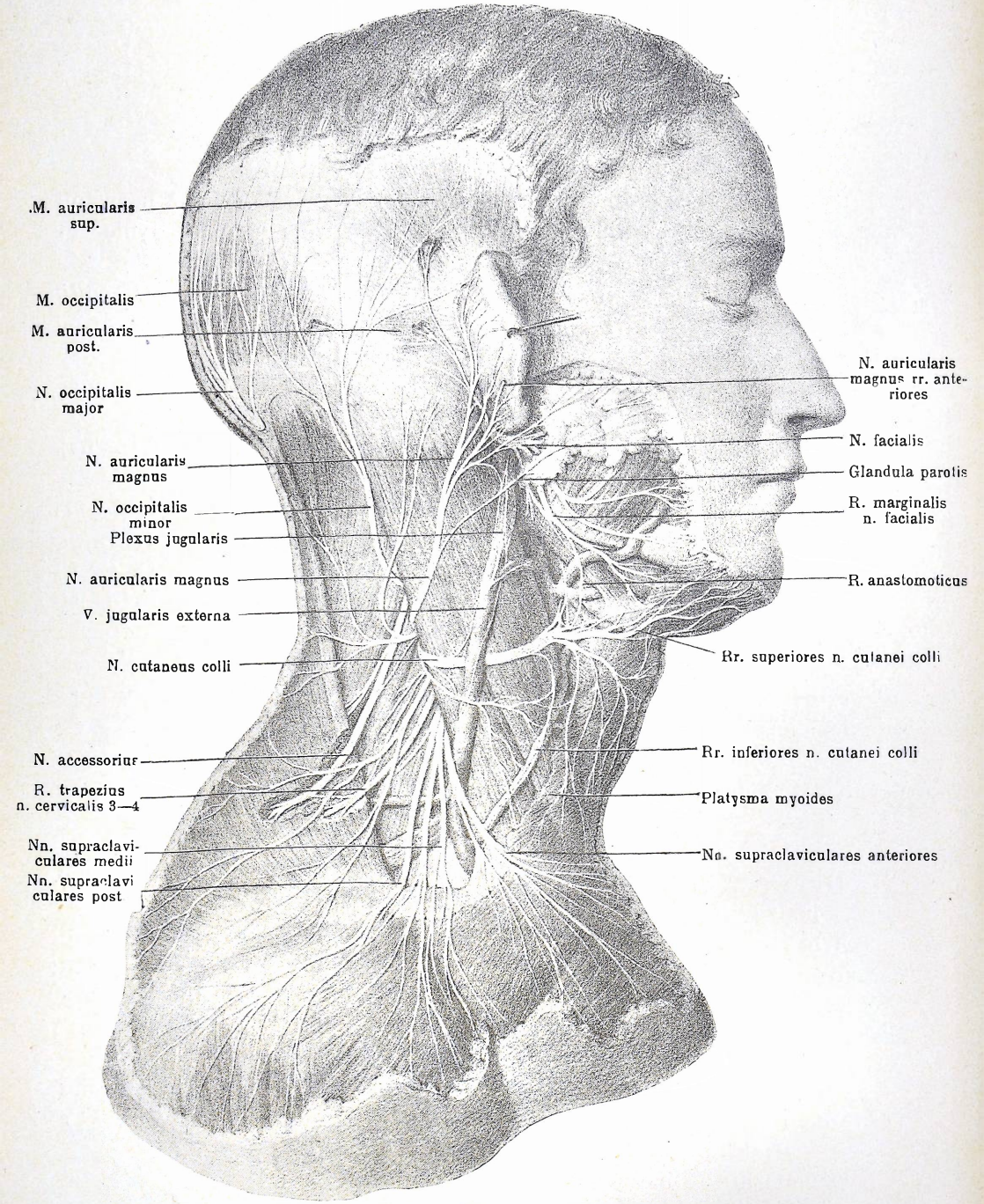

Rys. 65. Powierzchowne gałązki splotu szyjnego.
Według Hirszfelda.

2. Do gałązek długich (zewnętrznych) zaliczamy:

a) gałązkę do m. mostkowoobojczykowosutkowego — z C_5 *(r. sternocleidomastoideus)*,

b) gałązkę do m. czworobocznego grzbietu *(r. trapezius)* — C_3, C_4; wspomniany nerw jest częstokroć gałązką nn. nadobojczykowych tylnych;

c) gałązkę do mm. równoległobocznych *(r. rhomboideus)* — C_4,

d) nerw szyjny zstępujący dolny *(n. cervicalis descendens inferior)* od C_2—C_3, który współdziała w wytworzeniu pętli n. podjęzykowego (str. 75) i unerwia mm. mostkowognykowy, mostkowotarczowy i łopatkowognykowy,

e) nerw przeponowy *(n. phrenicus)*, z $C_4(C_3, C_5)$, który obok gałązek ruchowych jest także nerwem czuciowym przepony. Nerw ten odgrywa dużą rolę jako regulator czynności oddechowych. Zasługuje również na uwagę ze względu na swą znaczną długość i przebieg przez całe śródpiersie, co się tłómaczy wysoko położonym zawiązkiem przepony i dopiero następowem jej przesunięciem się ku dołowi: nerw podąża niejako za mięśniem i wskutek tego wydłuża się stopniowo (I. 378).

Na szyi po wyjściu z C_4 (C_3, C_5) nerw biegnie po m. skośnym przednim (rys. 66 i 67), przykryty z przodu przez m. łopatkowognykowy, nieco niżej krzyżuje się również z t. poprzeczną szyi.

Już od wejścia do górnego otworu klatki piersiowej nerwy prawy i lewy zaczynają wykazywać stosunki odmienne (rys. 67).

Lewy przechodzi między tętnicą a żyłą podobojczykową nazewnątrz od n. błędnego i współczulnego, a następnie po osklepku opłucnej przenika do śródpiersia,

prawy, cokolwiek bardziej ku środkowi zwrócony, trzyma się pnia tętniczego bezimiennego.

Wreszcie w samej klatce piersiowej prawy nerw schodzi w śródpiersiu przedniem obok żyły głównej górnej, następnie krzyżuje się od przodu z korzeniem płucnym, dalej wciska się pomiędzy blaszkę ścienną osierdzia a blaszkę ścienną opłucnej i w ten sposób dochodzi aż do przepony nieco bocznie od otworu dla żyły głównej dolnej. Lewy natomiast musi wykonać łuk obwodowy dookoła całego przesuniętego w lewo osierdzia; na tej drodze przebiega cały czas w śródpiersiu przedniem, również od przodu krzyżuje się z korzeniem płucnym, idzie dalej między osierdziem a opłucną i dochodzi do przepony bardziej bocznie.

Na swoim przebiegu wytwarza kilka zespoleń i oddaje gałązki.

α) Zespolenia:

1. Zespolenie ze splotem ramiennym przez n. podobojczykowy *(n. subclavius)*,

2. Zespolenie niestałe z nerwem podjęzykowym przez gałązkę, idącą od pętli *(ansa n. hypoglossi)* do n. przeponowego.

3. Zespolenie z nerwem współczulnym przez gałązkę, idącą do zwoju szyjnego górnego.

β) Gałązki:

1. Gałązki osierdziowe *(rr. pericardiaci)* czuciowe do osierdzia. Według niektórych autorów (Luschka, Poirier) przeważają one z prawej strony, choć znane są i z lewej (Schwalbe);

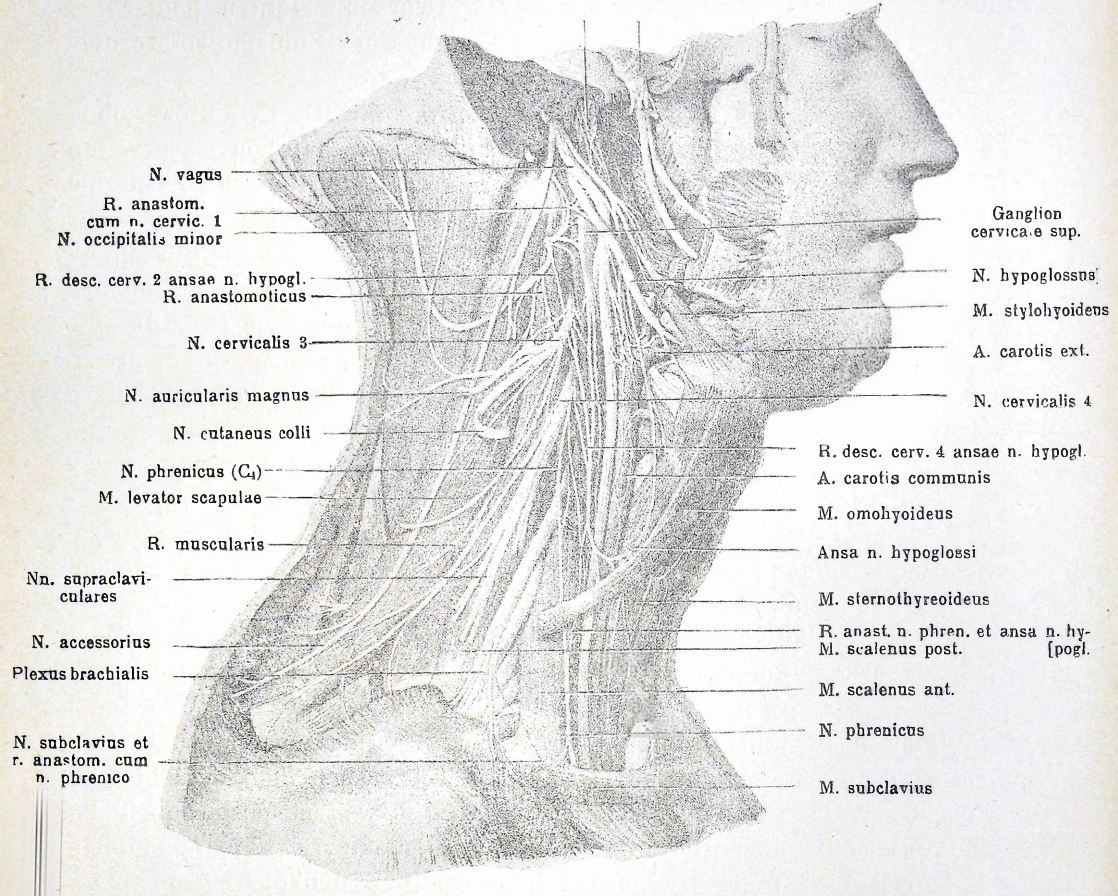

Rys. 66. Głębokie gałązki splotu szyjnego. Według Hirszfelda.

2. Gałązki opłucne *(rr. pleurales)* — niezwykle cienkie niteczki czuciowe, odchodzące od nerwu przeponowego w czasie jego przebiegu około opłucnej śródpiersiowej;

3. Gałązki przeponowe *(rr. diaphragmatici)*.

Prawy nerw po dojściu do przepony dzieli się na dwie gałązki, z których jedna rozgałęzia się na przeponie od strony klatki piersiowej, druga zaś przechodzi przez otwór dla żyły głównej i rozkrzewia się po stronie jamy brzusznej.

Lewy nerw dzieli się odrazu na więcej gałązek, z których tylko jedna przebija przeponę, przechodząc przez otwór przełykowy, lub mały osobny otwór w przeponie.

Obydwa nerwy dostarczają przeponie gałązek czuciowych i ruchowych i są połączone przez liczne zespolenia, które w połączeniu z gałąz-

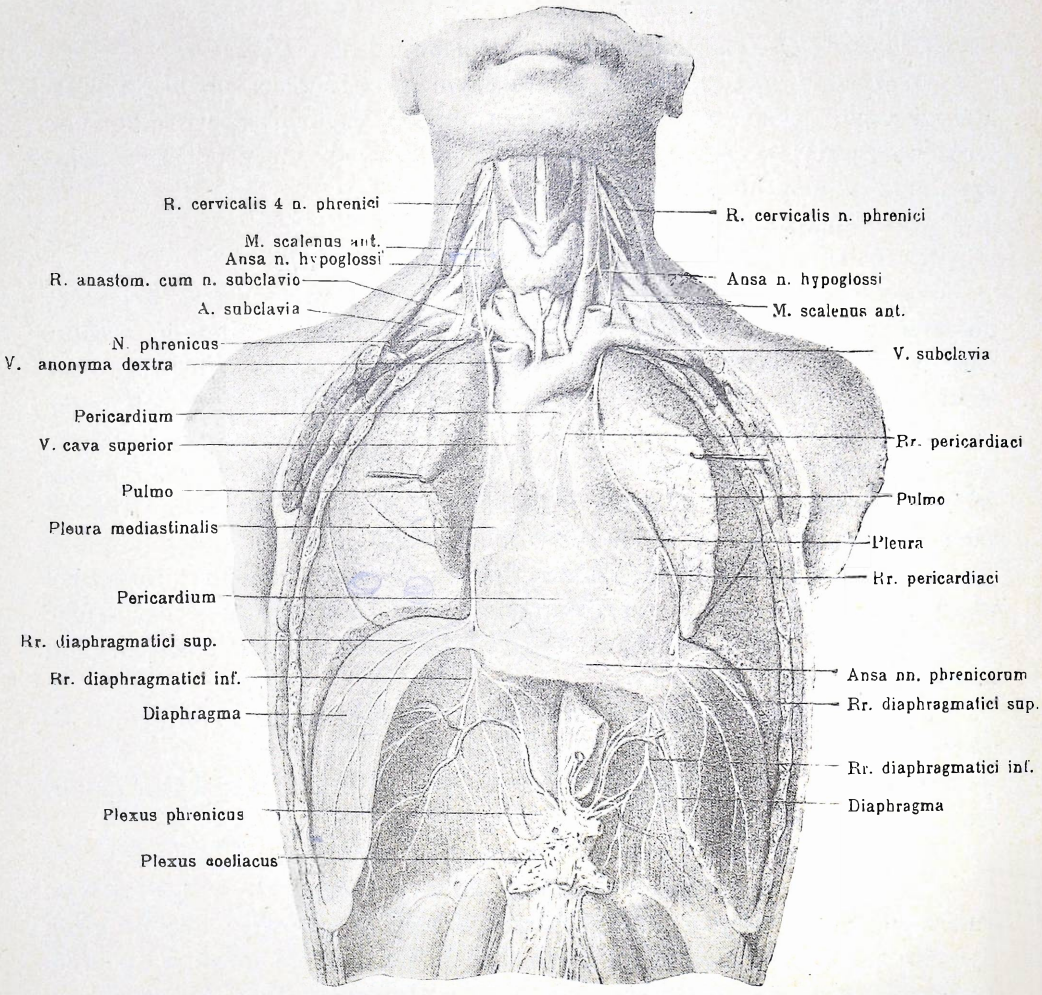

Rys. 67. Przebieg nerwów przeponowych.
Według Hirszfelda.

kami pięciu ostatnich nerwów międzyżebrowych tworzą wraz z nerwem współczulnym splot przeponowy *(plexus phrenicus)*,

4. Gałązki przeponowobrzuszne *(rr. phrenicoabdominales)* — są to końcowe nici, wymienione powyżej, a które po przejściu przez przeponę unerwiają otrzewnę i dochodzą częściowo do zwoju półksiężycowatego.

Przytem gałązki prawego nerwu można śledzić w otrzewnej aż do

wszystkich więzadeł wątroby oraz do okolicy pępka; z lewego zaś aż do zwoju półksiężycowatego i splotu trzewnego, a nawet według niektórych autorów, do narządów jamy brzusznej i małej miednicy (jak np. do macicy — Hirszfeld. Pam. Tow. lek. XLIV. 1860) (patrz dalej).

Łączność nerwów przepony i osierdzia ze splotem szyjnym tłómaczy nam, dlaczego nieraz w cierpieniach wątroby lub w zapaleniu osierdzia bole pojawiają się w okolicy barku, jak gdyby odczute przez nerwy nadobojczykowe.

C) Gałązki powierzchowne skórne.

Wszystkie gałązki skórne splotu szyjnego wychodzą na małej przestrzeni z pod tylnej krawędzi mięśnia mostkowoobojczykowosutkowego i rozchodzą się ku górze, ku przodowi i dołowi do skóry potylicy, ucha, szyi, oraz okolicy obojczykowej.

Rozróżniamy kolejno:

1. N. potyliczny mniejszy *(n. occipitalis minor)*.

Pochodzi on z (C_1), C_2, C_3. Jest to kolejno pierwszy nerw (rys. 65), który po wyjściu z pod m. mostkowoobojczykowosutkowego wstępuje wzdłuż jego tylnej krawędzi ku górze, biegnąc po m. płatowatym głowy. Jego gałązki końcowe rozkrzewiają się mniej więcej równolegle do gałązek n. potylicznego większego i unerwiają skórę okolicy potyliczno-skroniowej, sięgając do szczytu małżowiny usznej. Przeważnie istnieje druga, cieńsza, równoległa gałąź n. potylicznego mniejszego, która po oddaniu nerwów, zachodzących ponad brzeg m. czworobocznego grzbietu, wstępuje obok pnia ku górze i kończy się na ścięgnie m. mostkowoobojczykowosutkowego. Zakończenia n. potylicznego mniejszego wytwarzają liczne zespolenia:

a) z nerwem usznym tylnym *(n. auricularis posterior)* od n. twarzowego (str. 46),

b) z nerwem usznym wielkim *(n. auricularis magnus)* od C_3 (patrz dalej),

c) z nerwem potylicznym większym *(n. occipitalis major)* (gałązka tylna od C_2).

2. Nerw uszny wielki *(n. auricularis magnus)*.

Pochodzi przeważnie z C_3 albo z łuku pomiędzy C_2 a C_3. Po wyjściu z pod m. mostkowoobojczykowosutkowego w połowie jego długości (rys. 65) zakręca raptownie ku górze, zawija się dookoła mięśnia i biegnie po jego powierzchni zewnętrznej aż do małżowiny usznej. Dzieli się na dwie gałęzie: przednią i tylną:

a) przednia *(r. anterior)*, która częstokroć przebija ślinianką przyuszną, unerwia skórę policzka, dolny odcinek małżowiny usznej, oraz przewód słuchowy zewnętrzny i tworzy,

α) zespolenie z gałązką uszną n. błędnego *(n. auricularis vagi)* (str. 62),

b) tylna *(r. posterior)*, która biegnie ku górze w zagłębieniu między uchem a czaszką i rozkrzewia się na wypukłej powierzchni małżowiny usznej. Znane są zespolenia gałązek końcowych:

α) z n. potylicznym mniejszym (patrz wyżej),

β) z n. usznym tylnym (od n. twarzowego — str. 46).

3. Nerw skórny szyi *(n. cutaneus colli)*.

Wychodzi tuż koło poprzedniego z C_3 (C_2) i zawija się poziomo koło m. mostkowoobojczykowosutkowego, krzyżuje się z nim poprzecznie, poczem rozgałęzia się (rys. 65). Zakończenia, chcąc dojść do skóry, muszą przebić m. szeroki szyi, który płatowato pokrywa wszystkie gałązki tego nerwu. Jednakowoż n. skórny szyi nie unerwia tego mięśnia i pozostaje nerwem czysto czuciowym.

Można rozróżnić następujące gałązki:

a) górne *(rr. superiores)*, będące jakby dalszym ciągiem pnia i dochodzące aż do okolicy gnykowej; od nich

α) zespolenie tego nerwu z gałązką szyjną n. twarzowego *(rr. colli n. facialis)*, które, jak dowiodły ostatnie badania, nie jest właściwem zespoleniem, ale tylko połączeniem jednych i drugich włókien, biegnących równolegle obok siebie. Gałązki n. twarzowego dochodzą do m. szerokiego szyi,

b) dolne *(rr. inferiores)* do skóry bocznej okolicy szyi.

4. Nerwy nadobojczykowe *(nn. supraclaviculares)*.

Z C_3—C_4 (rys. 64) wychodzą dwa do sześciu pni, które się rozchodzą wachlarzowato ku dołowi szyi (rys. 65), kierując się zarówno na przód jak ku tyłowi, i unerwiając całą przestrzeń między mostkiem a krawędzią m. czworobocznego grzbietu. Wskutek tego rozpoznajemy nn. nadobojczykowe przednie, środkowe i tylne:

a) Przednie *(nn. supraclaviculares anteriores)* dochodzą aż do wcięcia jarzmowego mostka i zaopatrują nietylko skórę, lecz i staw mostkowo-obojczykowy.

b) Średnie *(nn. supraclaviculares medii)* czyli właściwe nerwy nadobojczykowe, przebijają powięź powierzchowną i przechodząc ponad obojczykiem, unerwiają skórę dolnego odcinka szyi oraz górnej części klatki piersiowej.

Nierzadko można znaleźć nerwy, przebijające obojczyk na wylot, co się tłómaczy tem, że nerw istniał jeszcze przed skostnieniem obojczyka, który się dopiero dookoła nerwu wytworzył.

c) Tylne *(nn. supraclaviculares posteriores)* zachodzą aż na wyrostek barkowy i łopatkę, biegnąc ponad mięśniem naramiennym i m. czworobocznym grzbietu i oddając również gałązki do stawu obojczykowobarkowego.

Splot szyjny, jak widzieliśmy, unerwia więc: ruchowo wszystkie krótkie i głębokie mięśnie szyi, leżące w sąsiedztwie splotu, niektóre z mięśni karku, oraz m. dźwigacz łopatki, m. czworoboczny grzbietu i m. mostkowo-obojczykowosutkowy, czuciowo zaś skórę okolicy skroni, potylicy, ślinianki, małżowiny usznej, dalej całą szyję od przodu aż do okolicy, leżącej pod obojczykiem i około barku

Poza tem n. przeponowy unerwia ruchowo przeponę, czuciowo osierdzie, opłucną śródpiersiową i otrzewną.

Zestawienie splotu szyjnego:

A) Zespolenia:

1. Zespolenie z nerwem twarzowym, przez połączenie z n. skórnym szyi (*r. cutaneus colli*),
2. zespolenie ze zwojem węzłowym n. błędnego — niestałe (C_1, C_2),
3. zespolenie z nerwem dodatkowym (C_1—C_3),
4. zespolenie z nerwem podjęzykowym [(C_1), C_2, C_3],
5. zespolenie ze zwojem szyjnym górnym n. współczulnego,
6. zespolenie ze splotem ramiennym (C_4).

B) Gałązki mięśniowe.

1. Gałązki krótkie (wewnętrzne):
   a) do przedniego mięśnia prostego głowy,
   b) do prostego mięśnia bocznego głowy,
   c) do długiego mięśnia przedniego głowy,
   d) do mięśnia długiego szyi,
   e) do mięśnia dźwigacza łopatki,
   f) do mięśni pochyłych.
2. Gałązki długie (zewnętrzne):
   a) gałązka do mięśnia mostkowoobojczykowosutkowego (*r. sternocleidomastoideus* (C_3),
   b) gałązka do m. czworobocznego grzbietu (*r. trapezius*) (C_3, C_4),
   c) gałązka do mm. równoległobocznych (*r. rhomboideus*) (C_4),
   d) nerw szyjny zstępujący dolny (*n. cervicalis descendens inferior*) (C_2, C_3),
   e) n. przeponowy (*n. phrenicus*) [(C_2), C_4, (C_5)].
      α) Zespolenia:
         1. ze splotem ramiennym,
         2. z n. podjęzykowym,
         3. ze zwojem szyjnym górnym n. współczulnego.
      β) Gałązki:
         1. gałązki osierdziowe (*rr. pericardiaci*),
         2. gałązki opłucne (*rr. pleurales*),
         3. gałązki przeponowe (*rr. diaphragmatici*),
            α) splot przeponowy (*plexus phrenicus*),
         4. gałązki przeponowobrzuszne (*rr. phrenicoabdominales*).

C) Gałązki skórne powierzchowne:

1. N. potyliczny mniejszy (*n. occipitalis minor*) [(C_1), C_2, C_3],
   a) zespolenie z n. usznym tylnym (*n. auricularis posterior*),
   b) zespolenie z n. usznym wielkim (*n. auricularis magnus*),
   c) zespolenie z n. potylicznym większym (*n. occipitalis major*),
2. N. uszny wielki (*n. auricularis magnus*) C_2, C_3,
   a) gałąź przednia (*r. anterior*),
      α) zespolenie z g. uszną n. błędnego (*n. auricularis vagi*),
   b) gałąź tylna (*r. posterior*):
      α) zespolenie z n. potylicznym mniejszym,
      β) zespolenie z n. usznym tylnym.

3. N. skórny szyi (*n. cutaneus colli*) (C_3, C_2):
   a) gałązki górne (*rr. superiores*),
      α) zespolenie z n. twarzowym (*r. anastomoticus cum r. colli n. facialis*),
   b) gałązki dolne (*rr. inferiores*),
4. Nerwy nadobojczykowe (*n. supraclaviculares*) (C_3—C_4),
   a) przednie (*anteriores*),
   b) średnie (*medii*),
   c) tylne (*posteriores*).

Zestawienie ruchów szyi.

Opuszczenie (przegięcie) głowy ku przodowi	m. długi głowy m. długi szyi mm. pochyłe w obustronnem działaniu	krótkie gałązki splotu szyjnego
Przechylenie (przegięcie) głowy w tył	obustronne działanie mięśni mostkowoobojczykowosutkowych mm. karku	nerw dodatkowy, splot szyjny nn. rdzeniowe
Obrót głowy (w prawo lub w lewo)	jednostronne działanie m. mostkowoobojczykowosutkowego	nerw dodatkowy splot szyjny (C_3)
Przechylenie szyi wraz z głową (w prawo lub lewo)	mięśnie pochyłe szyi	krótkie gałązki splotu szyjnego
Uniesienie krtani ku górze	mm. dna jamy ustnej: m. bródkowognykowy m. żuchwowognykowy m. rylcowognykowy m. dwubrzuścowy	n. podjęzykowy n. trójdzielny III n. językowogardłowy n. twarzowy, n. trójdzielny III
Opuszczenie krtani	m. mostkowognykowy m. mostkowotarczowy	pętla n. podjęzykowego splot szyjny C_2, C_3
Uniesienie pierwszych żeber podczas forsownego wdechu	mm. pochyłe szyi przy unieruchomieniu głowy	krótkie gałązki splotu szyjnego

2. Splot ramienny *(plexus brachialis)*.

Splot ramienny zostaje utworzony przez przednie gałązki czterech dolnych nerwów szyjnych i pierwszego piersiowego (C_5—Th_1).

Wszystkie te nerwy wychodzą pomiędzy m. pochyłym przednim a środkowym i splatają się w sposób złożony. Każdy nerw rdzeniowy dzieli się odrazu na dwie części, które się następnie zespalają i tworzą jak gdyby trzy zasadnicze pęczki nerwów długich, przeznaczonych dla kończyn górnych.

Pęczek boczny *(fasciculus lateralis)* tworzy się z najbardziej bocznie wysuniętych włókien nerwowych pni C_5 C_6 i C_7. Z niego wychodzi przedewszystkiem nerw mięśniowoskórny *(n. musculocutaneus)* i część boczna nerwu pośrodkowego *(n. medianus)*.

Pęczek środkowy *(fasciculus medialis)* tworzy się z dwóch ostatnich pni C_8 i Th_1. Stąd pochodzi n. łokciowy *(n. ulnaris)*, nerw skórny

ramienia przyśrodkowy *(n. cutaneus brachii medialis)*, nerw skórny przedramienia przyśrodkowy *(n. cutaneus antibrachii medialis)* oraz druga część przyśrodkowa nerwu pośrodkowego *(n. medianus)*.

Pęczek tylny *(fasciculus posterior)* powstaje wreszcie z drugiej części wszystkich pięciu pni szyjnych ($C_5 - Th_1$), które się splatają w tylny pęczek, oddzielony od dwóch poprzednich przez tętnicę podobojczykową. Stąd wyjdą: nerw pachowy *(n. axillaris)* i n. promieniowy *(n. radialis)*.

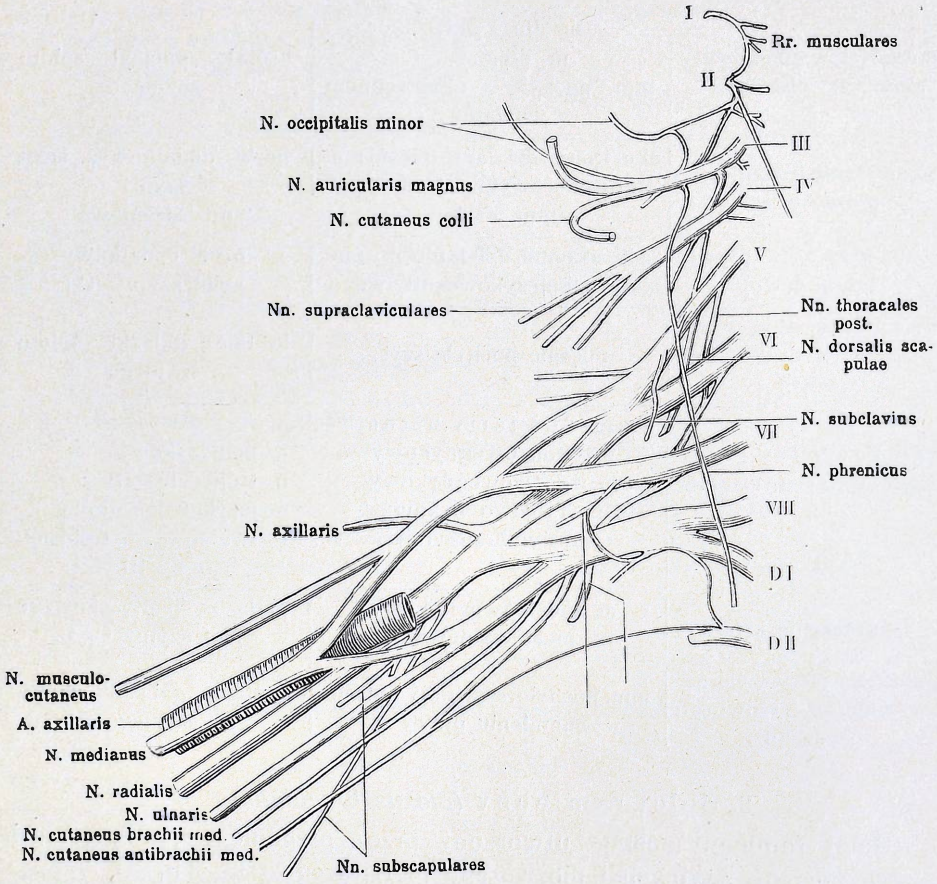

Rys. 68. Splot ramienny.
Według Henlego.

Poza temi długiemi nerwami istnieje jeszcze cały szereg gałązek krótszych do mięśni okolicy pasa barkowego. Topograficznie można podzielić nerwy, wychodzące ze splotu, na część nadobojczykową *(pars supraclavicularis)* i część podobojczykową *(pars infraclavicularis)*.

Część nadobojczykowa spoczywa na mięśniu skośnym tylnym i jest pokryta od przodu przez m. łopatkowognykowy i powięzie szyi. Tętnica karkowa głęboka krzyżuje się z nią zazwyczaj. Po przejściu pod

obojczyk splot opiera się na górnej części m. zębatego przedniego, mając ku przodowi m. podobojczykowy i obojczyk.

Część podobojczykowa leży w głębi jamy pachowej pod mięśniami piersiowemi, ale przed ścięgnami m. najszerszego grzbietu i m. podłopatkowego. O stosunku do t. podobojczykowej mówiliśmy powyżej. W dalszym ciągu t. pachowa wchodzi w rozwidlenie n. pośrodkowego *(n. medianus)*, przez co splot wygląda bardzo charakterystycznie.

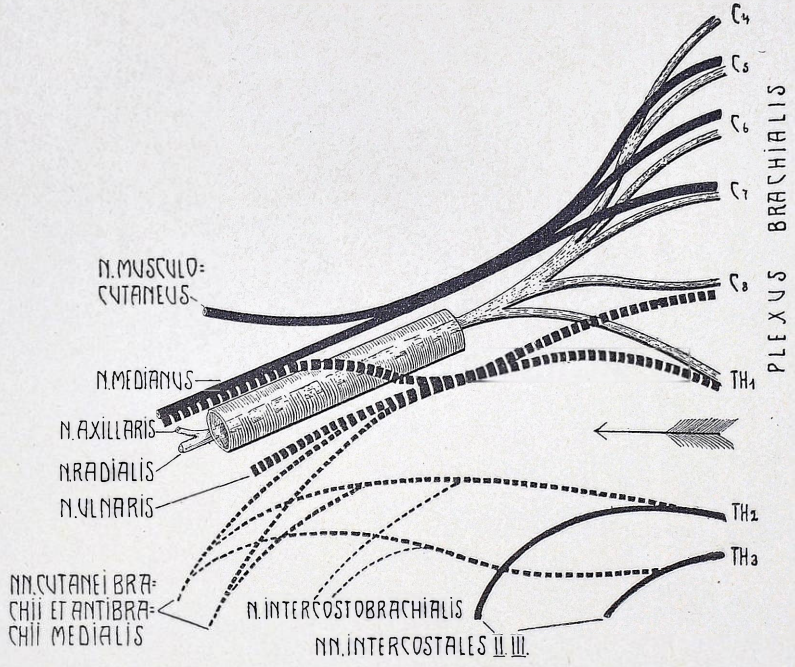

Rys. 69. Schemat pęczków splotu ramiennego.
Według Villigera.

Poniżej omówimy kolejno:

A) Zespolenie splotu ramiennego z okolicznemi nerwami.

B) Rozgałęzienia krótkie części nadobojczykowej, czyli część nadobojczykową.

C) Rozgałęzienia długie (do kończyny) części podobojczykowej splotu, czyli część podobojczykową.

A) Zespolenia splotu ramiennego:

Zespolenia splotu ramiennego z okolicznemi nerwami są następujące:

1. Zespolenie ze splotem szyjnym przez gałązkę od C_5—C_4 (patrz str. 85).

2. Zespolenie splotu ramiennego z drugim nerwem piersiowym zapomocą gałązki, biegnącej od Th_1 do Th_2. Tutaj należy nadmienić, że istnieją jeszcze inne zespolenia z nerwami piersiowemi, ale na obwo-

dzie: mianowicie od II i III nerwu międzyżebrowego idą gałązki do n. skórnego przyśrodkowego ramienia i przedramienia (patrz rys. 69 i 70),

3. Zespolenie z układem współczulnym przez:

a) gałązki od C_5, C_6 do zwoju szyjnego środkowego *(ganglion cervicale mediale n. sympathici)*,

b) gałązki od C_7, C_8, Th_1 do zwoju szyjnego dolnego *(ganglion cervicale inferius n. sympathici)*.

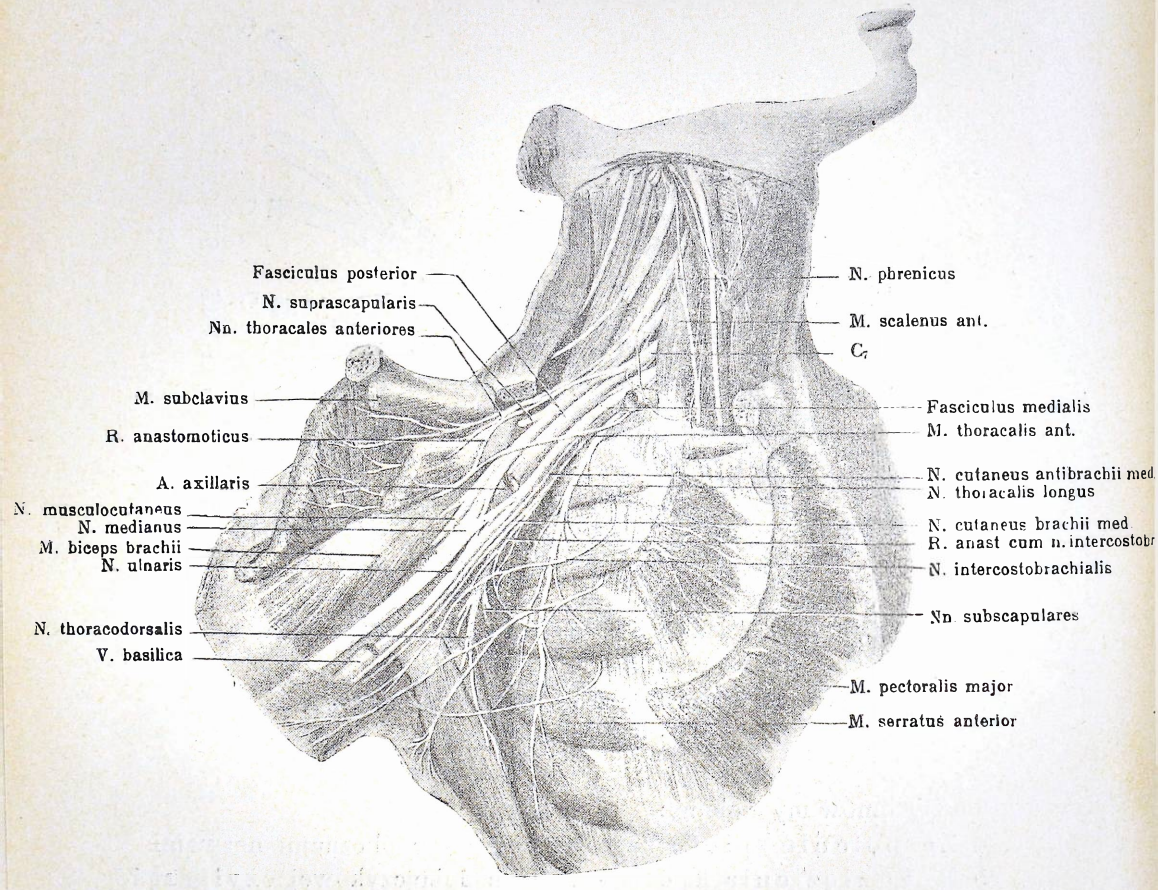

Rys. 70. Gałązki splotu ramiennego.
Według Hirszfelda.

Wszystkie te zespolenia jeszcze rozszerzają zakres splotu ramiennego i przyczyniają się do skomplikowania i tak już dość zawiłej budowy.

B) Część nadobojczykowa *(pars supraclavicularis)*, czyli rozgałęzienia krótkie splotu ramiennego.

Nerwy, które z tej części splotu odchodzą, zwą się krótkiemi gałązkami, przeznaczonemi w całości dla pasa barkowego. Na kończynę zaś żadne nerwy stąd nie odchodzą. Dla przejrzystości podzielimy je na:

1. gałęzie przednie *(rr. anteriores)*,
2. gałęzie tylne *(rr. posteriores)*.

1. Gałęzie przednie *(rr. anteriores)*.

Należy tu wymienić następujące gałązki:

a) Nerw podobojczykowy *(n. subclavius)* (od C_5), krótki nerw biegnący przed tętnicą podobojczykową; często można odnaleźć drobną gałązkę, idącą stąd do n. przeponowego.

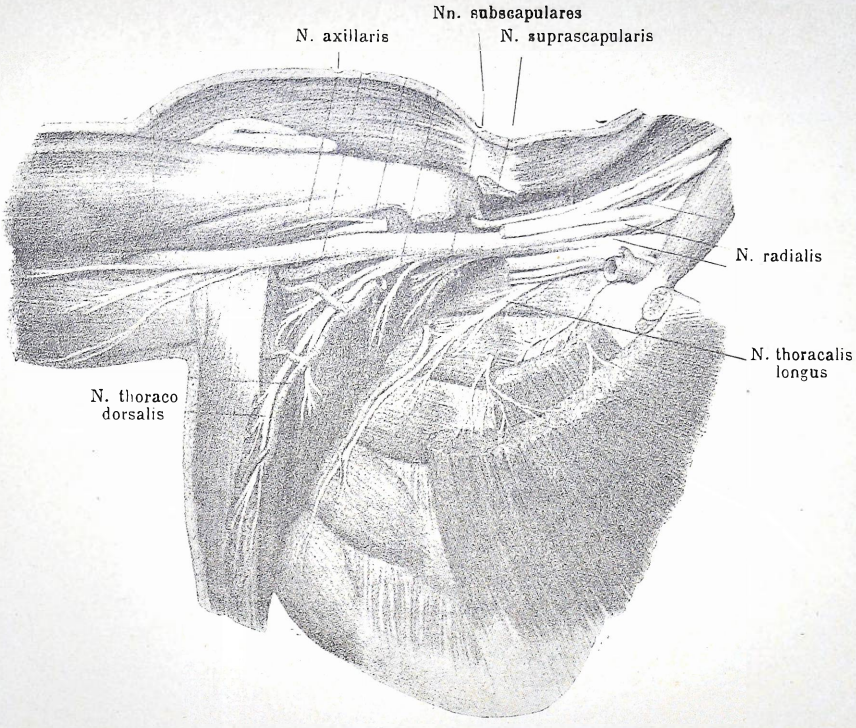

Rys. 71. Głębokie gałązki splotu ramiennego.
Według Hirszfelda.

b) Nerwy piersiowe przednie *(nn. thoracales anteriores)*, kilka gałązek — z C_5—Th_1, z których jedne przechodzą przed, a inne poza tętnicą podobojczykową. Po wyjściu z pod obojczyka rozgałęziają się w mięśniu piersiowym większym i mniejszym. Część gałązek przedostaje się pod m. piersiowy mniejszy i rozdziela się tam, druga zaś część przenika między obydwa mięśnie i oddaje liczne gałązki do tylnej strony m. piersiowego większego i nieliczne do m. piersiowego mniejszego (rys. 70 i 71).

2. Gałęzie tylne *(rr. posteriores)*.

Do nich zaliczamy cały szereg nerwów, a mianowicie:

a) Nerw grzbietowy łopatki *(n. dorsalis scapulae)* (C_4, C_5) — przebiega po mięśniu dźwigaczu łopatki ku dołowi, unerwia go częściowo,

poczem dochodzi do mięśni równoległobocznych, które również zaopatruje we włókna ruchowe (rys. 72).

b) Nerw piersiowy długi *(n. thoracalis longus)* — z C_5, C_6, C_7 — rozpoczyna się z kilku korzonków, które po przebiciu m. pochyłego tylnego zlewają się w jedną całość. Utworzony w ten sposób nerw biegnie poza splotem ramiennym ku dołowi, dosięga klatki piersiowej w linji pachowej, poczem biegnie już po przedniej powierzchni m. zębatego przedniego, unerwiając oddzielnie każdy jego ząb (rys. 70 i 71).

Porażenie nerwu piersiowego długiego można łatwo rozpoznać, gdyż wtedy brakuje ruchów wykonywanych przez m. zębaty przedni (rys. 73).

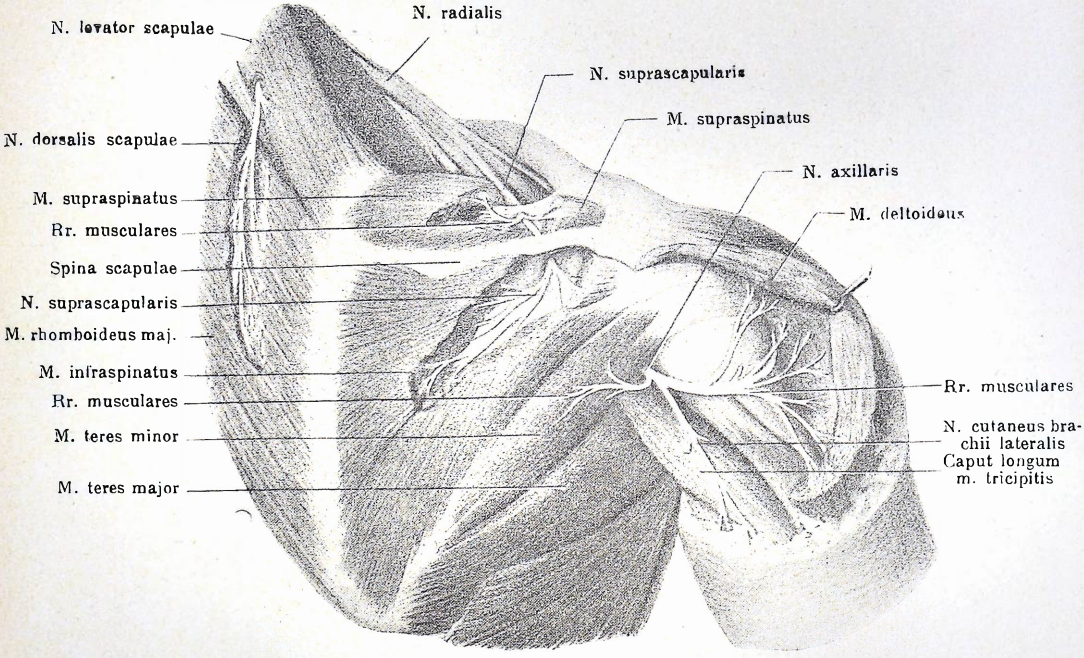

Rys. 72. Nerwy barku od tyłu.
Według Hirszfelda.

Uwaga. Dwa wymienione powyżej nerwy: grzbietowy łopatki i piersiowy długi znane są również pod nazwą nerwów piersiowych tylnych *(nn. thoracales posteriores)*.

c) Nerw nadłopatkowy *(n. suprascapularis)* — z C_5, C_6. Po wyjściu ze splotu kieruje się pod m. czworobocznym grzbietu i m. łopatkowognykowym do wcięcia łopatkowego, przechodzi pod więzadłem górnem poprzecznem łopatki i przedostaje się do dołu nadgrzebieniowego (rys. 72).

Po oddaniu gałązek dla m. nadgrzebieniowego zawija się dookoła grzebienia łopatki, oddaje tutaj gałązki do stawu barkowego od tyłu i przenika do dołu podgrzebieniowego, gdzie się gubi w mięśniu podgrzebieniowym.

d) Nerwy podłopatkowe *(nn. subscapulares)* — C_5, C_6, C_7 — wychodzą z tylnego pęczka splotu odrazu na przednią powierzchnię mięśnia podłopatkowego i zazwyczaj w liczbie trzech zasilają m. podłopatkowy i m. obły większy (rys. 71).

e) Nerw piersiowogrzbietowy *(n. thoracodorsalis)* — (C_6), C_7, C_8 — biegnie przez cały dół pachowy równolegle do brzegu najszerszego m. grzbietu, poczem unerwia go, wchodząc do dolnego odcinka (rys. 71 i 72).

f) Krótkie gałązki mięśniowe *(rr. musculares)* wprost ze splotu do otaczających mięśni pochyłych i m. długiego szyi.

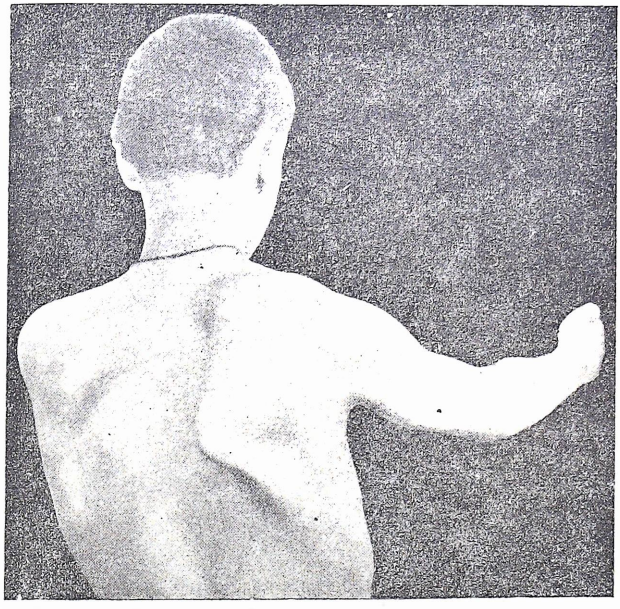

Rys. 73. Porażenie mięśnia zębatego przedniego.
Według S. Orłowskiego.

g) Nerw pachowy *(n. axillaris)* — C_5, C_6, (C_7) — wywodzi się wyłącznie z pęczka tylnego, oddzielając się jakby od pnia n. promieniowego (patrz dalej). Wraz z tylną tętnicą okrążającą ramię przechodzi w tył przez otwór czworoboczny *(foramen quadrilaterum)*, utworzony z m. obłego mniejszego, m. obłego większego, z długiej głowy m. trójgłowego ramienia i kości ramiennej. Przeszedłszy w ten sposób na grzbietową stronę łopatki (rys. 72), dzieli się pod m. naramiennym na trzy rozbieżne gałęzie:

α) gałąź mięśniową *(r. muscularis)*, najsilniejszą, która wchodząc od dołu, zasila m. naramienny i m. obły mniejszy,

β) gałąź stawową *(r. articularis)* w postaci cienkiej nici, która jako nerw czuciowy dochodzi do stawu barkowego,

γ) nerw skórny ramienia boczny *(n. cutaneus brachii lateralis)*, który wychodzi z głębi pomiędzy długą głową m. trójgłowego ramienia a m. naramiennym, zawija się dookoła krawędzi ostatniego mię-

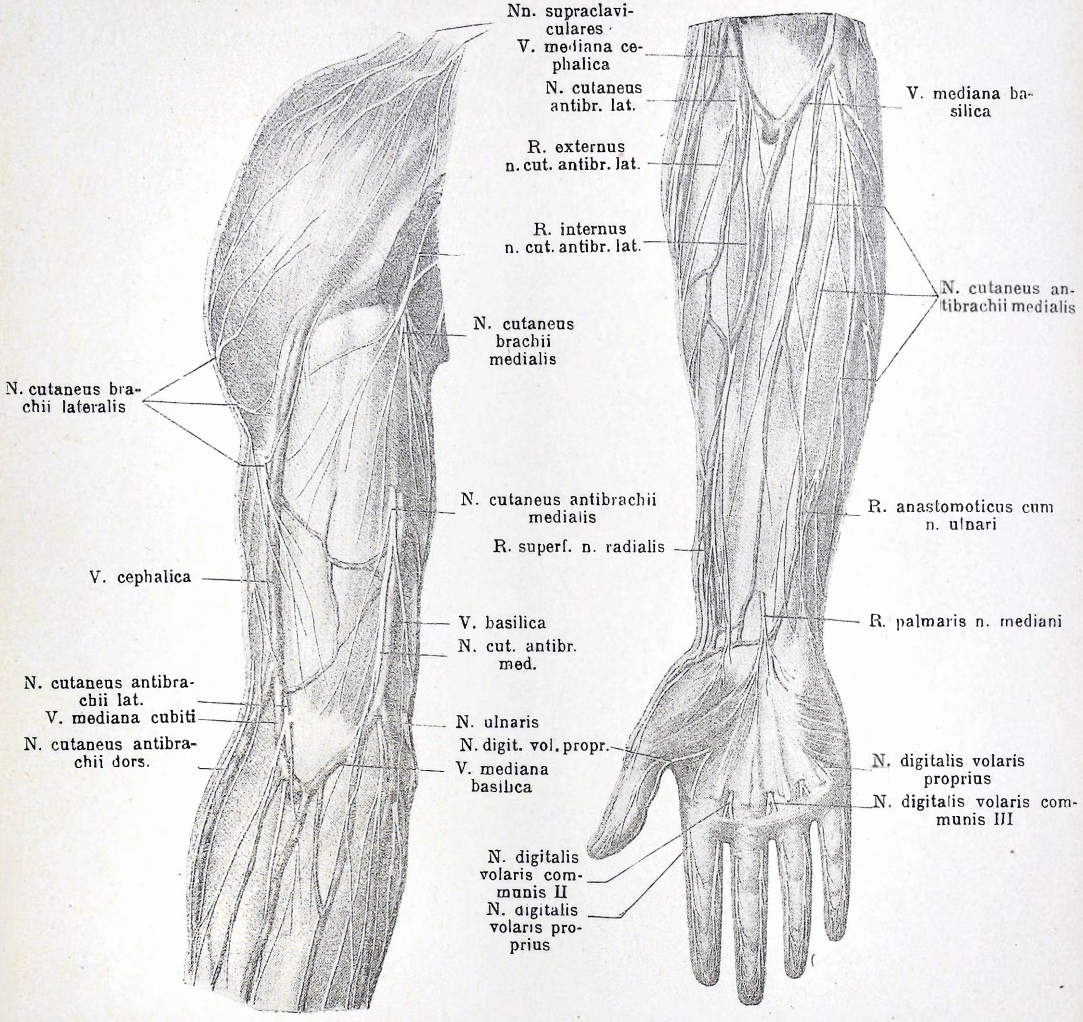

Rys. 74. Nerwy skórne ramienia i przedramienia od przodu.
Według Hirszfelda.

śnia i rozkrzewia się w skórze ponad m. naramiennym oraz na grzbietowej części okolicy nasady ramienia.

Porażenie nerwu pachowego pozbawia chorego możności unoszenia ramienia w bok. Wskutek tego wartość czynnościowa kończyny bardzo znacznie się zmniejsza. Cierpienie to jest bardzo typowe, a więc i niezwykle łatwo je rozpoznać.

C) Część podobojczykowa *(pars infraclavicularis)* czyli rozgałęzienia długie splotu ramiennego.

Już na str. 95, gdy była mowa o utworzeniu trzech zasadniczych

pęczków splotu ramiennego (bocznego, środkowego i tylnego), wyliczyłem nerwy długie, które przechodzą na ramię.

Wszystkie te nerwy należą do grupy podobojczykowych czyli długich i powinny być tutaj omówione. Scharakteryzujemy je według następującej kolejności (rys. 68 i 69):

a) Gałązki przednie (brzuszne):

1. nerw mięśniowoskórny *(n. musculocutaneus)*, } pęczek boczny
2. nerw pośrodkowy *(n. medianus)*,
3. nerw łokciowy *(n. ulnaris)*,
4. nerw skórny ramienia przyśrodkowy *(n. cutaneus brachii medialis)*, } pęczek przyśrodkowy
5. nerw skórny przedramienia przyśrodkowy *(n. cutaneus antibrachii medialis)*,

b) Gałązki tylne (grzbietowe):

6. nerw promieniowy *(n. radialis)*, pęczek tylny.

1. Nerw mięśniowoskórny *(n. musculocutaneus)*.

Wiemy już, że nerw ten pochodzi od pni szyjnych C_5—C_7. Po wydzieleniu się z pęczka bocznego biegnie w jamie pachowej ponad t. pachową i tam krzyżuje się ze ścięgnem m. podłopatkowego (rys. 71 i 76). Osiągnąwszy krawędź m. kruczoramiennego, zmienia kierunek, odchyla się w bok i przebija mięsień ten ukośnie (stąd dawniejsza nazwa *n. perforans*). Następnie idzie dalej w rowku bocznym, utworzonym przez m. dwugłowy ramienia i m. ramienny wewnętrzny (I. 427) i w ten sposób dobiega do okolicy łokciowej. Aż dotąd był to nerw głęboki, który oddawał gałązki mięśniowe. Dopiero tutaj przyśrodkowo od żyły odpromieniowej *(v cephalica)* przebija powięź ramienia i staje się nerwem skórnym, sięgającym aż do końca przedramienia (rys. 74).

Rozgałęzienia n. mięśniowoskórnego są następujące:

a) gałązki mięśniowe *(rr. musculares)*,
b) gałązki czuciowe głębokie stawowe i kostne *(rr. articulares)*,
c) gałązki czuciowe skórne *(rr. cutanei)*,
d) gałęzie zespalające *(rr. anastomotici)*.

a) Gałązki mięśniowe *(rr. musculares)*.

Łatwo zapamiętać, że n. mięśniowoskórny zasila wszystkie zginacze odcinka ramiennego (rys. 76); oddaje więc gałązki:

α) do mięśnia kruczoramiennego w tem miejscu, gdzie przechodzi przez kanał długości 2 do 3 cm., przebijający wspomniany mięsień; wymienione nerwy pochodzą przeważnie od C_7;

β) do dwugłowego mięśnia ramienia; już po przebiciu m. kruczoramiennego odchodzą od pnia nerwowego gałązki, które przenikają do mięśnia dwugłowego ramienia od przyśrodkowej strony jego dolnego odcinka i rozkrzewiają się w obydwu brzuścach;

γ) do mięśnia ramiennego wewnętrznego; gałązki te odchodzą bezpośrednio poniżej poprzedniego nerwu, jako nerwy głębokie przenikają do wspomnianego mięśnia, a niektóre gałązki dochodzą aż do okolicy łokciowej.

b) Gałązki stawowe i kostne *(rr. articulares)*:

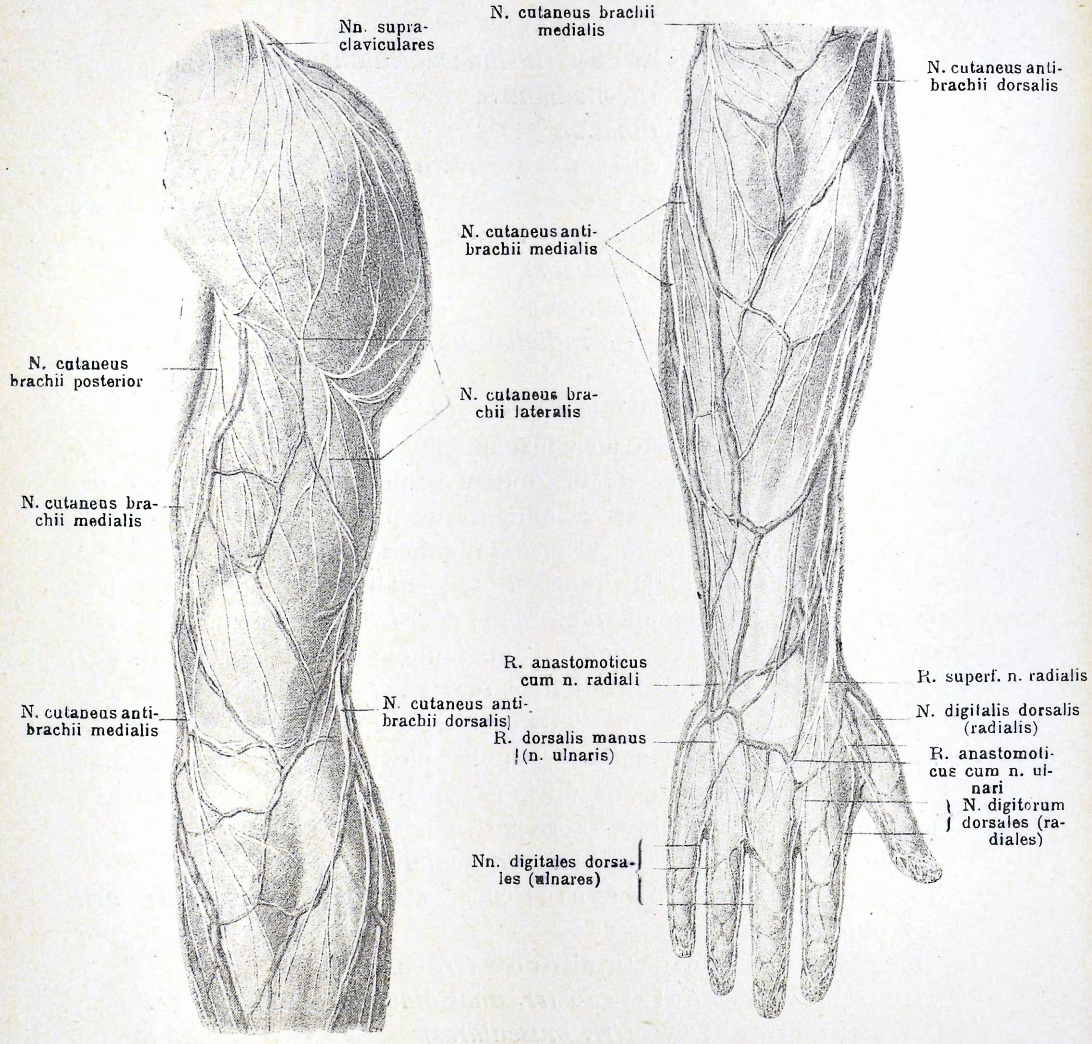

Rys. 75. Nerwy skórne ramienia i przedramienia od tyłu. Według Hirszfelda.

α) nerw do kości ramiennej *(n. diaphysarius humeri* — Henle); pierwsza gałązka od n. mięśniowoskórnego, jako cienka nitka przenika wraz z tętnicą do otworu odżywnego kości i zaopatruje okostnę oraz szpik;

β) gałązka stawu łokciowego *(r. articularis cubiti)*; są to nieznaczne niteczki, dochodzące do torebki stawu łokciowego od przodu.

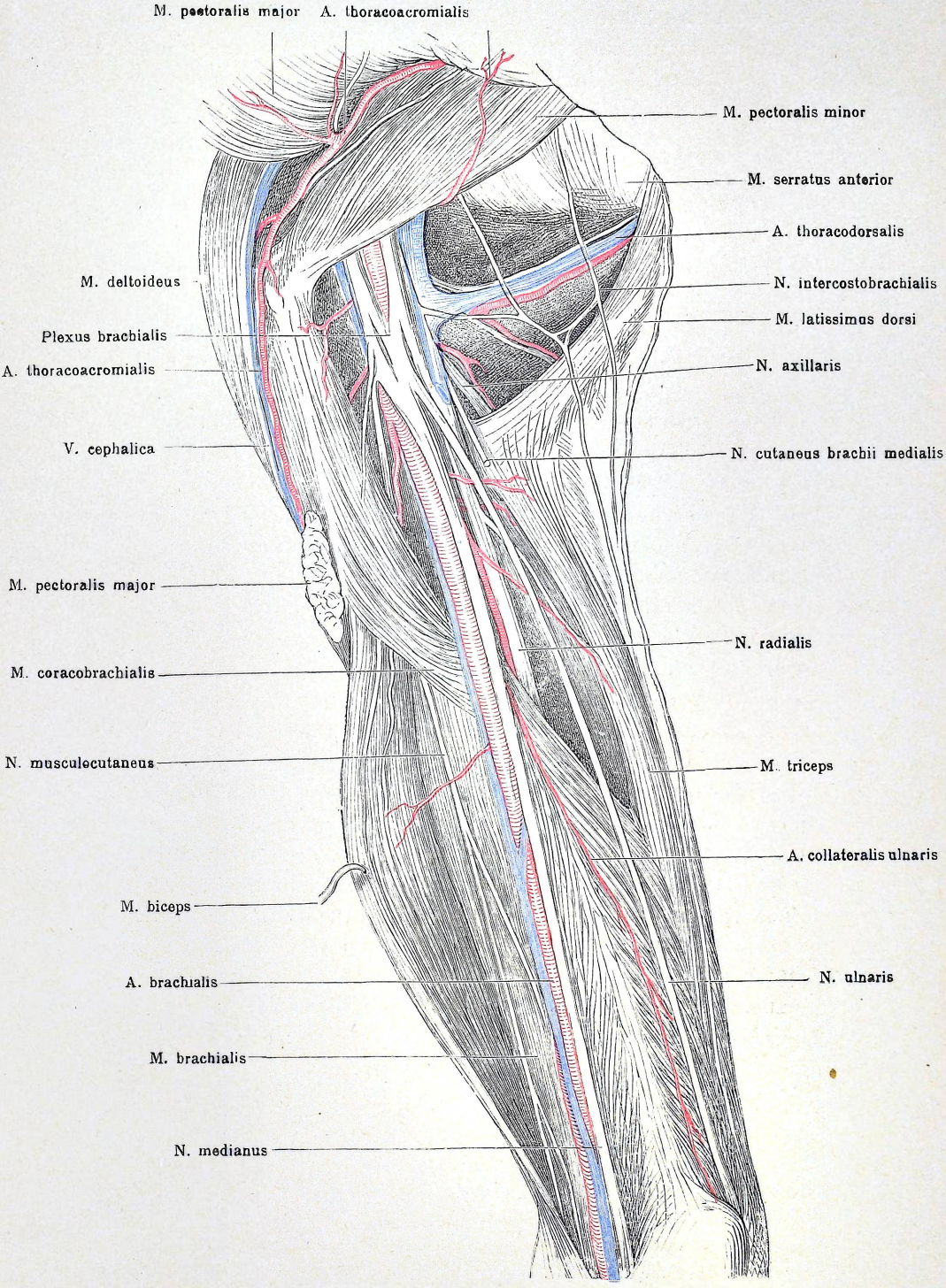

Rys. 76. Głębokie nerwy ramienia.
Według Henlego.

c) Gałązki skórne:

Wspominałem już, że końcowe gałęzie n. mięśniowoskórnego przebijają powięź ramienia dopiero w okolicy stawu łokciowego przyśrodkowo od żyły odpromieniowej. Tutaj otrzymują nazwę bocznego nerwu skórnego przedramienia *(n. cutaneus antibrachii lateralis)* (rys. 74). Nerw ten dzieli się na dwie gałązki, rozchodzące się pod kątem ostrym:

α) gałązkę zewnętrzną *(r. externus)*, która dochodzi stopniowo do grzbietowej strony przedramienia i zaopatruje w gałązki czuciowe skórę aż do dłoni; częstokroć końcowe gałązki zachodzą nawet ponad pierwszą kość śródręcza;

β) gałązkę wewnętrzną *(r. internus)*, która zstępuje po promieniowej krawędzi dłoniowej strony przedramienia i również sięga okolicy dłoni.

Cała więc skóra przedramienia po krawędzi promieniowej tak po stronie dłoni, jak i grzbietu, jest unerwiona przez boczny n. skórny przedramienia.

d) Gałęzie zespalające.

Jeżeli w poprzednich rozdziałach widzieliśmy liczne gałązki zespalające na obwodzie nerwów, np. na głowie i szyi, to zupełnie to samo dzieje się na kończynach; nic więc dziwnego, że możemy stwierdzić liczne zespolenia, a mianowicie:

α) zespolenie z n. pośrodkowym *(r. anastomoticus cum n. mediano)* na środku ramienia; twór niestały;

β) zespolenie z n. łokciowym *(r. anastomoticus cum r. dorsali manus n. ulnaris)* zapomocą gałązki zewnętrznej bocznego n. skórnego przedramienia na wysokości stawów nadgarstka;

γ) zespolenie nerwu skórnego przedramienia przyśrodkowego z n. skórnym przedramienia bocznym przyśrodkowym *(r. anastomoticus cum n. cutaneo antibrachii mediali)* na przedramieniu;

δ) zespolenie z n. promieniowym *(r. anastomoticus cum ramo superficiali n. radialis)* na grzbietowej stronie przedramienia (patrz dalej).

Poza tem n. mięśniowoskórny prowadzi jeszcze gałązki naczynioruchowe, pochodzące od układu współczulnego, które jednak nie są dokładnie znane.

Tak więc n. mięśniowoskórny jest nerwem mieszanym, który unerwia ruchowo mięśnie zginacze odcinka ramiennego, czuciowo skórę krawędzi promieniowej przedramienia od strony grzbietowej i dłoniowej, następnie kość ramienną i staw łokciowy od przodu, a wreszcie prowadzi gałązki naczynioruchowe.

Zestawienie n. mięśniowoskórnego.

a) Gałązki mięśniowe:
- α) do m. kruczoramiennego,
- β) do m. dwugłowego ramienia,
- γ) do m. ramiennego wewnętrznego.

b) Gałązki stawowe i kostne:
α) do kości ramiennej (*n. diaphysarius humeri*),
β) do stawu łokciowego (*r. articularis cubiti*).
c) Gałązki skórne — nerw skórny przedramienia boczny (*n. cutaneus antibrachii lateralis*):
α) gałązka zewnętrzna (*r. externus*),
β) gałązka wewnętrzna (*r. internus*).
d) Gałązki zespalające:
α) zespolenie z n. pośrodkowym,
β) zespolenie z n. łokciowym,
γ) zespolenie z n. skórnym przedramienia przyśrodkowym,
δ) zespolenie z n. promieniowym.

2. Nerw pośrodkowy *(n. medianus)*.

Nerw pośrodkowy tworzy się z przyśrodkowego i bocznego pęczka splotu ramiennego, obejmujących t. pachową. W ten sposób otrzymuje gałązki od C_5—C_7 z pęczka bocznego i od C_8—Th_1 z pęczka przyśrodkowego (rys. 69). Zlanie się w jedną całość odbywa się na przedniej stronie t. pachowej.

W okolicy pachy pień n. pośrodkowego leży na bocznej stronie t. pachowej i t. ramiennej (rys. 70), przykryty od przodu przez ścięgno m. piersiowego większego. Ze strony bocznej znajdziemy pień n. mięśniowo-skórnego, z przyśrodkowej zaś n. łokciowy. Po wyjściu z pachy n. pośrodkowy przebiega na ramieniu w rowku przyśrodkowym m. dwugłowego ramienia (I. str. 427), spoczywając na m. ramiennym wewnętrznym; od przodu jest pokryty powięzią ramienia, biegnąc stale przyśrodkowo od t. pachowej, dookoła której zlekka się zawija (rys. 76). W ten sposób dochodzi aż do okolicy łokciowej i dopiero tutaj oddaje pierwsze gałązki.

Na wysokości stawu łokciowego opiera się nerw pośrodkowy na ścięgnie m. ramiennego wewnętrznego, przechodzi następnie pomiędzy dwoma brzuścami m. nawrotnego obłego i doszedłszy w ten sposób do przedramienia, pozostaje w głębi i zaczyna się bogato rozkrzewiać, zaopatrując prawie wszystkie mięśnie zginacze przedramienia.

Pień nerwu idzie dalej głęboko między mięśniami zginaczami palców powierzchownym a głębokim, i tutaj na przedramieniu częstokroć otrzymuje swoją tętnicę *(a. comitans n. mediani)*, która jest szczątkową t. pośrodkową.

W okolicy nadgarstkowej nerw leży powierzchownie pomiędzy ścięgnami promieniowego m. zginacza nadgarstka a m. dłoniowego długiego (rys. 77), poczem przechodząc przez kanał nadgarstkowy pod więzadłem powierzchownem nadgarstka poprzecznem, kończy się w kłębie palca I i w powierzchownych warstwach dłoni.

Na swoim przebiegu nerw pośrodkowy oddaje liczne gałązki, które można zgrupować jako:

a) gałęzie mięśniowe ruchowe,
b) gałęzie czuciowe skórne,

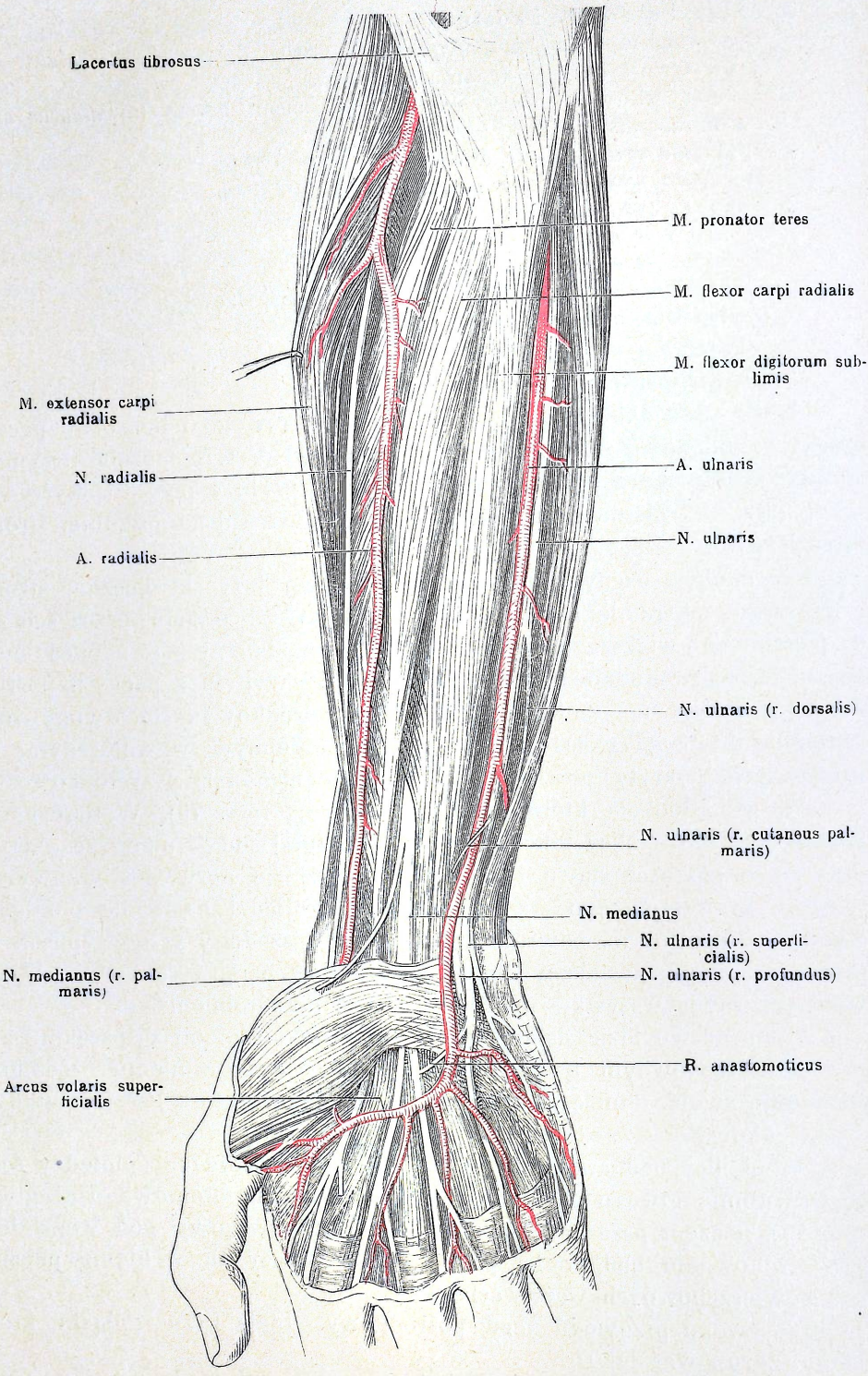

Rys. 77. Głębokie nerwy przedramienia.
Według Henlego.

c) gałęzie czuciowe głębokie (stawowe i kostne),

d) gałęzie zespalające.

Poza tem n. pośrodkowy prowadzi liczne włókna pochodzenia współczulnego, które jako takie zostały rozpoznane dopiero w ostatnich czasach i nie są dokładnie znane. Są one jednak powodem, że po uszkodzeniu n. pośrodkowego występuje przedewszystkiem objaw bolu. Włókna te najpierw dochodzą do naczyń, począwszy od t. ramiennej.

a) Gałęzie mięśniowe *(rr. musculares).*

aa) Na przedramieniu gałązki bezpośrednie od pnia:

α) Gałązki przednie *(rr. musculares anteriores)*, dochodzące do mięśni bardziej powierzchownych, a mianowicie:

1. do m. nawrotnego obłego,
2. do m. dłoniowego długiego,
3. do m. zginacza powierzchownego palców,
4. do m. zginacza nadgarstka promieniowego.

β) Gałązki tylne *(rr. musculares posteriores)*, mniej liczne, dochodzące do głębszych warstw mięśni i unerwiające:

1. częściowo m. długi zginacz kciuka (jego bliższy odcinek),
2. częściowo m. zginacz palców ręki głęboki, odcinek bliższy brzuśców leżących po stronie promieniowej (a więc dla palca II, III).

γ) Nerw międzykostny dłoniowy *(n. interosseus volaris)*, który odchodzi wysoko na przedramieniu i trzyma się t. międzykostnej (rys. 78). Spoczywa więc na błonie międzykostnej i jest przykryty przez m. zginacz kciuka długi i m. zginacz palców ręki głęboki, które częściowo zasila. Po dojściu do górnej krawędzi czworobocznego m. nawrotnego oddaje dla niego gałązki, poczem pod tym mięśniem dochodzi do okolicy stawu nadgarstkowego, który unerwia. Mamy więc następujące gałązki tego nerwu:

1. do m. długiego zginacza kciuka (część dalsza mięśnia),
2. do m. zginacza palców głębokiego, część dalsza brzuśców dla palców II i III,
3. do m. nawrotnego czworobocznego,
4. do stawów i kości (patrz dalej).

bb) Na dłoni nerw pośrodkowy dzieli się (rys. 79) na: nerwy palcowodłoniowe wspólne *(nn. digitales volares communes)* (patrz dalej gałęzie czuciowe), z których jeden wchodzi do kłębu kciuka, a pozostałe zdążają do palców II i III. Prowadzą one włókna ruchowe dla mięśni dłoni, a mianowicie:

α) Nerw palcowy dłoniowy wspólny I — niemal do wszystkich mięśni kłębu palca I z wyjątkiem m. przywodziciela kciuka, a więc do

1. m. krótkiego odwodziciela kciuka,
2. m. krótkiego zginacza kciuka (częściowo do głowy powierzchownej),
3. m. przeciwstawiacza palca I.

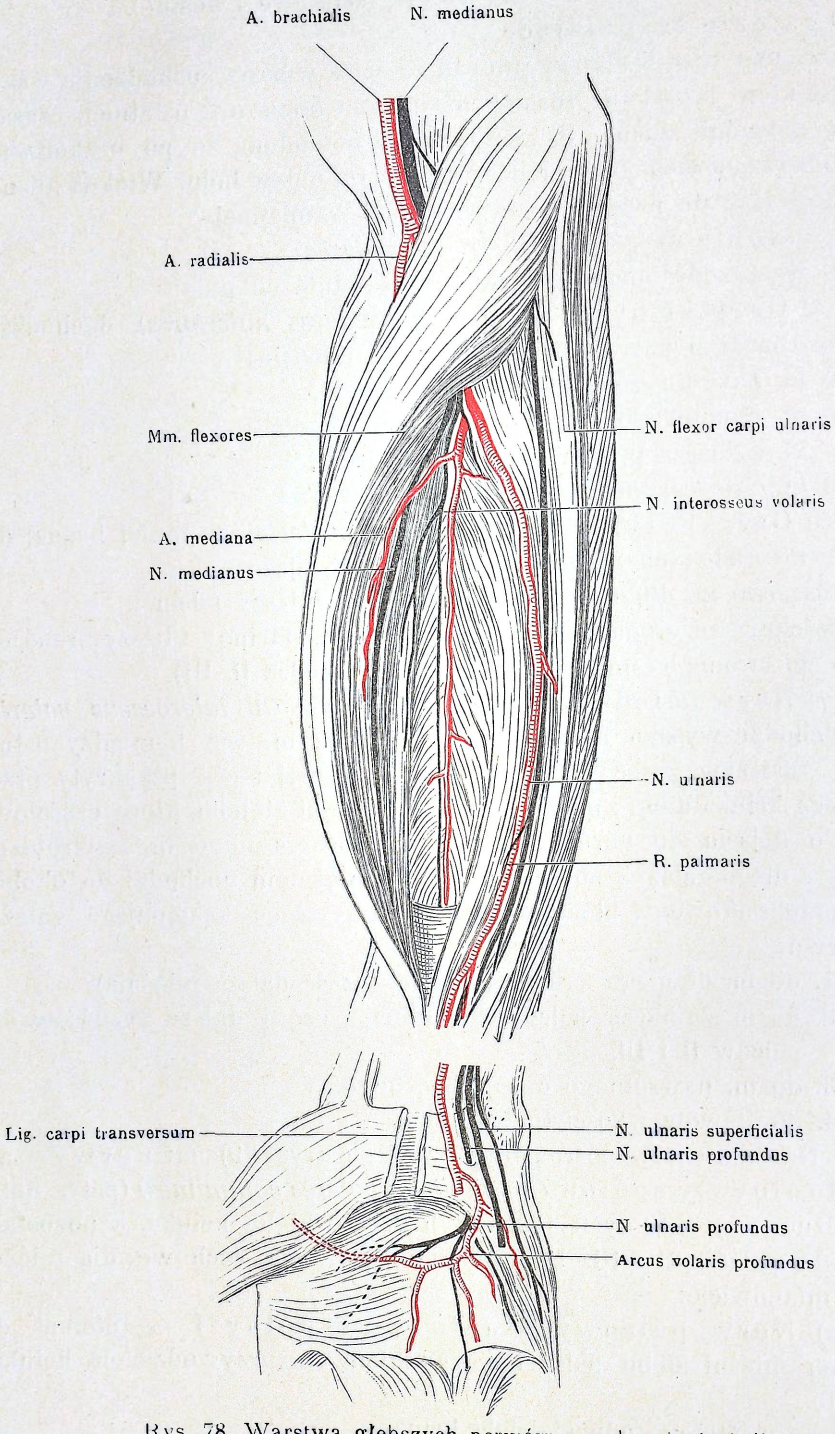

Rys 78. Warstwa głębszych nerwów przedramienia i dłoni. Według Henlego.

β) Nerw palcowy dłoniowy wspólny II i III — przeważnie czuciowy (patrz dalej) — oddaje gałązki ruchowe tylko do mięśni glistowatych palca I, II (III).

b) Gałęzie skórne *(rr. cutanei)*:

N. pośrodkowy wogóle, zaczynając dopiero rozgałęziać się na przedramieniu, oddaje gałązki skórne jeszcze dalej. Pierwsze rozgałęzienie czuciowe widzimy w okolicy nadgarstka, a właściwym terenem unerwienia skórnego tego nerwu jest dopiero dłoń (rys. 76). Z gałązek skórnych znane nam są następujące:

α) Gałązka dłoniowa *(r. palmaris)*, która się odgałęzia od pnia tuż koło więzadła poprzecznego nadgarstka, przebija powięź, a częstokroć i samo więzadło i zaopatruje w gałązki czuciowe skórę kłębu palca I i przyległego odcinka przedramienia i dłoni.

β) Nerwy palcowe dłoniowe wspólne I, II i III *(nn. digitales volares communes I, II, III)*, z których wychodzą gałązki do skóry dłoni oraz, jak zobaczymy dalej, siedem nerwów palcowych dłoniowych własnych *(nn. digitales volares proprii)* do skóry palców:

1. Nerw palcowy wspólny I, po oddaniu gałązek ruchowych do mięśni kłębu kciuka (patrz wyżej), zaopatruje w gałązki czuciowe dłoń i całą dłoniową stronę palca I zarówno od strony promieniowej, jak i łokciowej; dalej skórę palca wskazującego po stronie promieniowej. Dzieje się to zapomocą trzech końcowych gałązek, czyli nerwów palcowo-dłoniowych własnych *(nn. digitales volares proprii)*, z których dwa biegną bocznie po dwóch stronach kciuka, a trzeci po stronie promieniowej palca wskazującego.

2. Nerw palcowy wspólny II po oddaniu gałązki ruchowej do m. glistowatego (patrz wyżej) unerwia skórę między palcami II i III zapomocą dwóch końcowych nerwów palcowodłoniowych własnych *(nn. digitales volares proprii)*, a więc łokciową stronę II palca i promieniową stronę III palca.

3. Nerw palcowy wspólny III oddaje gałązkę do m. glistowatego (patrz wyżej), poczem również dzieli się na dwa nerwy palcowo-dłoniowe własne *(nn. digitales volares proprii)*, które dochodzą od strony dłoniowej do skóry między palcami III i IV, a tem samem do łokciowej strony III palca i promieniowej IV palca.

Razem więc widzimy siedem nerwów palcowodłoniowych własnych, które od strony dłoniowej regulują czucie trzech i pół pierwszych palców. Zakończenia tych nerwów przechodzą jednak i na stronę grzbietową palców, zwłaszcza w okolicy paznokci.

c) Gałęzie czuciowe głębokie (stawowe i kostne) *(rr. articulares)*.

Oprócz gałązek czuciowych powierzchownych prowadzi n. pośrodkowy także gałązki czuciowe dla głębszych warstw, nie wyłączając kości

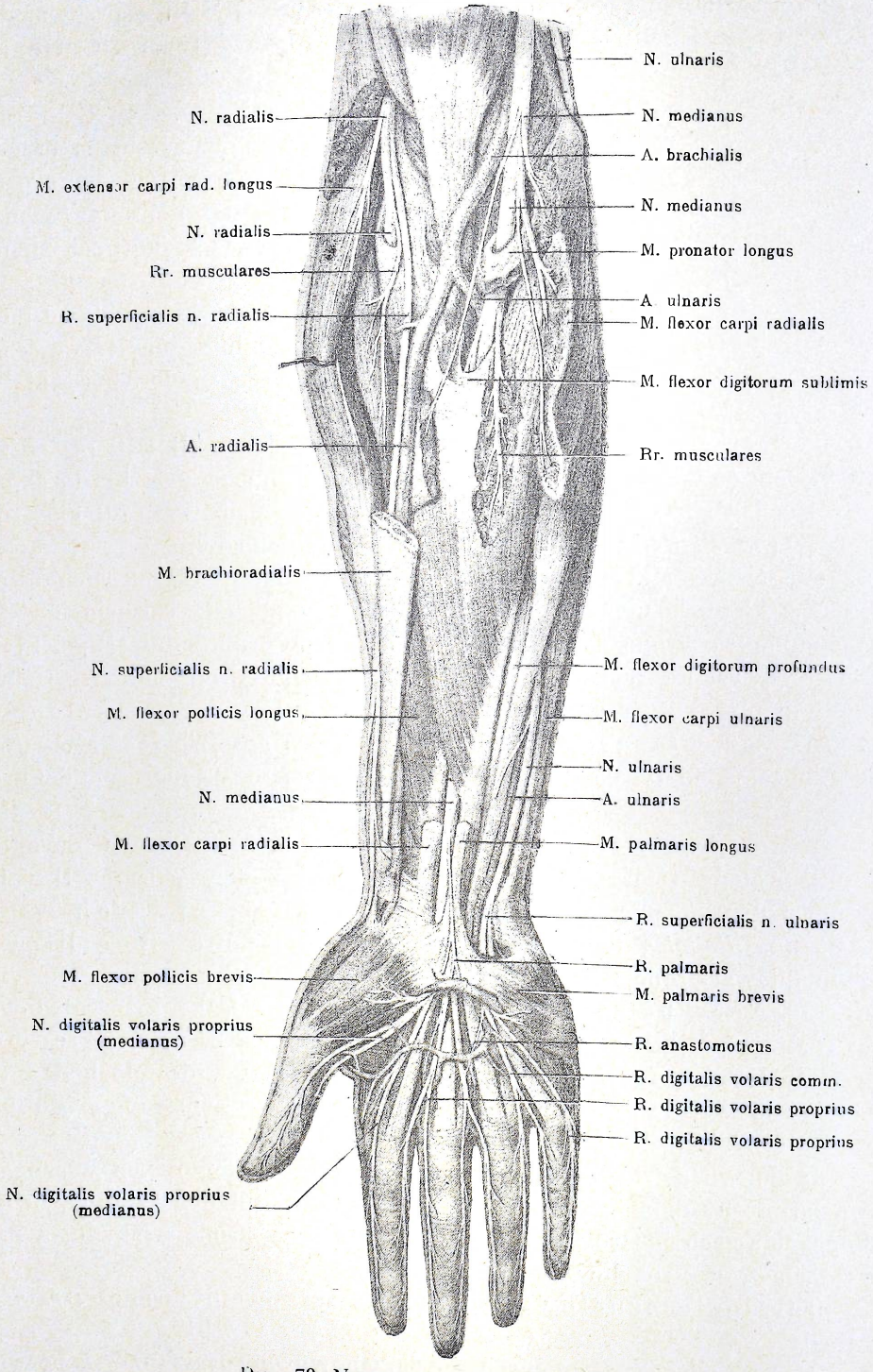

Rys. 79. Nerwy przedramienia i dłoni.
Według Hirszfelda.

i stawów. Widzieliśmy, że gałązki czuciowe zaczęły się odgałęziać dopiero na przedramieniu i dłoni, a zupełnie to samo dzieje się z gałązkami czucia głębokiego.

Znane nam są:

α) gałązki do błony międzykostnej i kości przedramienia, które pochodzą od n. międzykostnego dłoniowego (patrz wyżej),

β) gałązki do stawów nadgarstka, jako zakończenia n. międzykostnego dłoniowego (patrz wyżej),

γ) gałązki do stawów palców pierwszych trzech i pół palców ręki — od nerwów palcowych dłoniowych własnych (patrz wyżej).

d) Gałęzie zespalające *(rr. anastomotici)*:

α) zespolenie z m. mięśniowoskórnym w okolicy stawu łokciowego — niestałe (str. 104),

β) zespolenia z n. promieniowym *(r. anastomoticus cum n. radiali)*:

1. na kłębie palca I,

2. na grzbiecie palców między nerwami palcowodłoniowemi własnemi, a gałązkami skórnemi n. promieniowego (rys. 75) (patrz dalej);

γ) zespolenia z n. łokciowym:

1. na ramieniu częstokroć występują gałązki, łączące n. pośrodkowy i n. łokciowy poza t. pachową,

2. na przedramieniu spotykamy dość często gałązkę łączącą głęboką, która odchodzi od n. pośrodkowego pod m. zginaczem palców powierzchownym i zdąża ukośnie do n łokciowego,

3. na dłoni zespolenie powierzchowne istnieje pomiędzy nn. palcowodłoniowemi wspólnemi, a gałązkami od n. łokciowego (patrz dalej).

Poza tem istnieje również zespolenie głębokie, które łączy n. pośrodkowy z gałązką głęboką dłoniową n. łokciowego *(r. profundus volaris n. ulnaris)*.

Tak więc nerw pośrodkowy jest nerwem ruchowym i czuciowym przedramienia i dłoni.

Unerwia gałązkami ruchowemi wszystkie zginacze na przedramieniu z wyjątkiem łokciowego zginacza nadgarstka i dwóch brzuśców zginacza palców głębokiego, a na dłoni wszystkie mięśnie kłębu palca I z wyjątkiem głębokiej głowy krótkiego zginacza i przywodziciela kciuka oraz pierwsze dwa mięśnie glistowate.

W gałązki czuciowe zaopatruje skórę dłoni po stronie promieniowej, począwszy od przedramienia i sięgając pierwszych trzech i pół palców.

Następnie daje gałązki czuciowe do błony międzykostnej i kości przedramienia, do stawu nadgarstkowego i stawów palców (3 i pół palca).

Poza tem prowadzi gałązki naczynioruchowe począwszy od t. ramiennej.

Uszkodzenie n. pośrodkowego jest zazwyczaj bolesne, co zależy od licznych włókien współczulnych, prowadzonych przez ten nerw.

Zestawienie n. pośrodkowego:

a) Gałęzie mięśniowe ruchowe (*rr. musculares*).

aa) na przedramieniu:

α) gałązki przednie:
1. m. nawrotny obły,
2. m. dłoniowy długi,
3. m. powierzchowny zginacz palców,
4. m. zginacz nadgarstka promieniowy;

β) gałązki tylne:
1. m. długi zginacz kciuka (odcinek bliższy),
2. m. zginacz palców ręki głęboki brzusiec II i III częściowo (odcinek bliższy);

γ) n. międzykostny dłoniowy (*n. interosseus volaris*):
1. m. długi zginacz kciuka (odcinek dalszy),
2. m. zginacz palców głęboki II i III (odcinek dalszy),
3. m. nawrotny czworoboczny,
4. gałązki stawowe;

bb) na dłoni:

α) gałąź do mięśni kłębu kciuka:
1. α) m. krótki odwodziciel kciuka,
2. β) m. krótki zginacz kciuka (częściowo),
3. γ) m. przeciwstawiacz kciuka;

β) gałązki do dwóch mięśni glistowatych I i II.

b) Gałęzie skórne (*rr. cutanei*):

α) gałązka dłoniowa (*r. palmaris*),

β) nerwy palcowe dłoniowe wspólne (*nn. digitales volares communes*):
1. I — trzy n. palcowodłoniowe własne (*nn. digitales volares proprii*),
2. II — dwa n. palcowodłoniowe własne,
3. III — dwa n. palcowodłoniowe własne.

razem 3 i pół palca

c) Gałęzie stawowe (*rr. articulares*):

α) do błony międzykostnej,

β) do stawów nadgarstka,

γ) do stawów 3 i pół palca od strony dłoniowej.

d) Zespolenia:

α) z n. mięśniowoskórnym w okolicy łokciowej,

β) z n. promieniowym:
1. na kłębie palca I,
2. na grzbiecie palców;

γ) z n. łokciowym:
1. na ramieniu,
2. na przedramieniu,
3. na dłoni.

3. Nerw łokciowy *(n. ulnaris)*.

Nerw łokciowy powstaje z pęczka przyśrodkowego (C_8—Th_1) splotu ramiennego.

W dole pachowym leży po przyśrodkowej stronie t. pachowej, mając bardziej dośrodkowo żyłę ramienną. Przykryty przez ścięgna mięśni pier-

siowych od przodu, krzyżuje się ze ścięgnami m. podobojczykowego, m. obłego większego i najszerszego m. grzbietu. Biegnie w tej części równolegle do n. pośrodkowego, od którego jest oddzielony tylko przez t. pachową.

Trzymając się tej tętnicy, wychodzi na ramię, stopniowo zaczyna się jednak odchylać i przedostaje się poza przegrodę mięśniową przyśrodkową, poczem dochodzi do rowka nerwu łokciowego kości ramiennej.

Tutaj zawija się dookoła kłykcia przyśrodkowego, przebiegając zupełnie powierzchownie pod skórą, następnie przebija m. zginacz nadgarstka łokciowy, poczem przedostaje się na przedramię.

Na przedramieniu biegnie między m. zginaczem palców ręki głębokim a m. zginaczem nadgarstka łokciowym; trzymając się t. łokciowej, przedostaje się z głębszych warstw na powierzchnię; na kilka centymetrów ponad stawem nadgarstkowym dzieli się na dwie gałęzie końcowe: grzbietową i dłoniową *(r. dorsalis manus, r. volaris manus)*. Pierwsza, czyli gałązka grzbietowa ręki *(r. dorsalis manus)*, idzie na grzbiet dłoni, a druga: gałązka dłoniowa ręki *(r. volaris manus)* przechodzi powierzchownie ponad więzadłem dłoniowem poprzecznem, poczem rozkrzewiając się na dłoni, oddaje również gałązki w głąb.

Jak widać, n. łokciowy zaczyna się rozgałęziać dopiero na przedramieniu i dłoni, przyczem można rozpoznawać:

a) gałązki mięśniowe,

b) gałązki czuciowe skórne,

c) gałązki czuciowe głębokie,

d) gałązki zespalające.

a) Gałązki mięśniowe *(rr. musculares)*.

aa) gałązki na przedramieniu bezpośrednio od pnia (rys. 77):

α) do m. łokciowego zginacza nadgarstka,

β) do m. głębokiego zginacza palców ręki od strony łokciowej, a więc do brzuśców palca IV i V,

bb) na dłoni od gałęzi dłoniowej ręki *(r. volaris manus)*:

α) od gałązki powierzchownej dłoniowej *(r. superficialis volaris)* (patrz dalej) do m. dłoniowego krótkiego,

β) od gałązki głębokiej dłoniowej *(r. profundus volaris)* (patrz dalej), która pomiędzy m. odwodzicielem palca V a m. krótkim zginaczem palca V przenika w głąb do wszystkich mięśni kłębu palca V — do niektórych kłębu palca I, oraz do mm. międzykostnych (rys. 80).

Rozgałęzienia do:

1. m. odwodziciela palca V,
2. m. krótkiego zginacza palca V,
3. m. przeciwstawiacza palca V,
4. m. przywodziciela kciuka,
5. m. zginacza kciuka krótkiego (głowa głęboka),
6. mm. międzykostnych dłoniowych,

7. mm. międzykostnych grzbietowych,
8. mm. glistowatych IV i V.

b) Gałęzie skórne *(rr. cutanei).*

α) Gałązka skórna dłoniowa *(r. palmaris)* przebija powięź w okolicy stawu nadgarstkowego i unerwia tutaj skórę aż do kłębu palca V.

β) Gałązka dłoniowa ręki *(r. volaris manus)* jest to jak gdyby dalszy ciąg pnia, który na przedramieniu biegnie pomiędzy ścięgnami m. zgi-

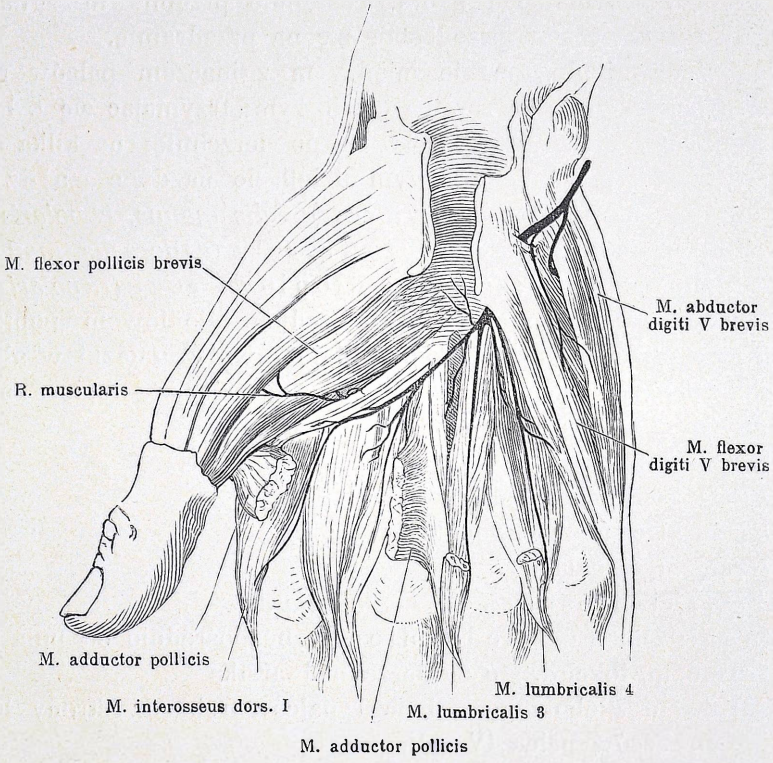

Rys. 80. Rozgałęzienia gałązki dłoniowej głębokiej nerwu łokciowego. Według Henlego.

nacza nadgarstka łokciowego a m. zginacza palców ręki powierzchownego, następnie przechodzi ponad więzadłem dłoniowem poprzecznem do dłoni (rys. 78 i 79), gdzie się dzieli na gałązkę powierzchowną i głęboką:

1. Gałązka powierzchowna dłoniowa *(r. superficialis volaris)* wytwarza zespolenie z n. pośrodkowym, poczem oddaje dwa nerwy palcowe dłoniowe wspólne *(nn. digitales volares communes)* do palców IV i V.

Stąd następnie odchodzą trzy nerwy palcowe dłoniowe własne *(nn. digitales volares proprii)*, a mianowicie:

αα) IV nerw palcowodłoniowy wspólny oddaje dwie gałązki do skóry między palcem IV a V, czyli do promieniowej strony palca IV i łokciowej palca V,

ββ) ostatni V nerw palcowodłoniowy wspólny przechodzi bezpośrednio dalej na zewnętrzną (łokciową) stronę palca V jako n. palcowy dłoniowy własny.

2. Gałązka głęboka dłoniowa *(r. profundus volaris)* przenika w głąb między m. odwodzicielem palca V ręki i m. zginaczem palca V ręki, wytwarza tu zespolenie z n. pośrodkowym, poczem wyłącznie unerwia mięśnie i stawy (jak wyżej).

γ) Gałązka grzbietowa ręki *(r. dorsalis manus)* oddziela się od pnia o kilka centymetrów powyżej stawu nadgarstkowego (rys. 75), przechodzi pod ścięgnem m. łokciowego zginacza nadgarstka, zawija się dookoła kości łokciowej i przedostaje się na stronę grzbietową dłoni. Tutaj stopniowo dzieli się na pięć nerwów palcowogrzbietowych *(nn. digitales dorsales)*, które zaopatrzą dwa i pół palca t. j. palec V, IV i pół III palca.

Gałązki grzbietowe, o których mowa, nie dochodzą tak daleko, jak dłoniowe. Przeciwnie: o ile dłoniowe sięgają samego zakończenia palców, o tyle grzbietowe dochodzą zaledwie do drugiego członka palcowego. Wskutek tego unerwienie końców palców po stronie paznokcia w zupełności zależy od nerwów dłoniowych.

Zauważyć jednak należy, że zakończenia nerwów palcowych, dłoniowych i grzbietowych wytwarzają liczne zespolenia.

c) Gałązki czuciowe stawowe *(rr. articulares)* są stosunkowo nieliczne:

α) gałązka do stawu łokciowego, która unerwia tylko część stawu po stronie łokciowej,

β) gałązki stawowe od gałązki głębokiej dłoniowej *(r. profundus volaris)* do wszystkich stawów śródręcznopalcowych, w połączeniu z zakończeniami n. międzykostnego grzbietowego (patrz dalej).

d) Gałązki zespalające:

α) z n. pośrodkowym (porównaj str. 111), na ramieniu, przedramieniu i dłoni,

β) z n. promieniowym powstają liczne zespolenia zakończeń nerwowych na grzbiecie ręki i palcach, a więc w rejonie gałązki grzbietowej *(r. dorsalis manus n. ulnaris cum n. radiali)* (patrz dalej),

γ) z n. skórnym przedramienia przyśrodkowym w dolnym odcinku przedramienia (patrz dalej).

Oprócz wymienionych powyżej gałązek prowadzi nerw łokciowy jeszcze gałązki naczynioruchowe dla t. łokciowej, które pochodzą od n. współczulnego.

Uszkodzenie nerwu łokciowego wywołuje jako najbardziej wpadający w oczy objaw — przykurczenie palca V i IV (rys. 81). Pierwsze początki porażenia n. łokciowego najlepiej się uwydatniają przez niemożność przywodzenia kciuka, a więc np. przez niemożność ujęcia ołówka lub pióra.

Tak więc n. łokciowy jest nerwem przedramienia i dłoni. Unerwia gałązkami ruchowemi dwa mięśnie na przedramieniu (m. zginacz nadgarstka łokciowy i część m. zginacza palców ręki głębokiego), oraz na dłoni wszystkie mięśnie kłębu palca V, wszystkie mm. międzykostne, dwa mm. glistowate (IV i V), m. przywodziciel kciuka i głęboką głowę krótkiego m. zginacza kciuka.

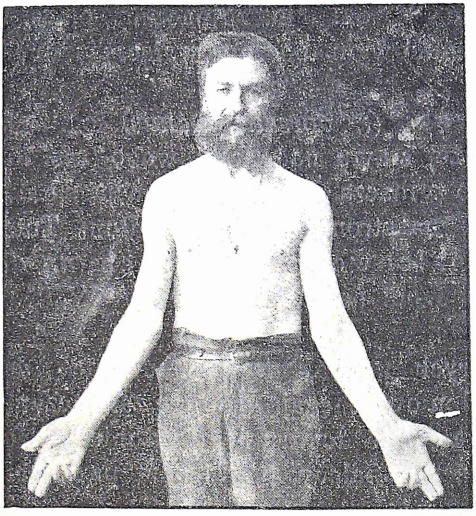

Rys. 81. Obustronne porażenie nerwu łokciowego.
Według S. Orłowskiego.

Gałązkami czuciowemi unerwia skórę po stronie łokciowej, okolicę nadgarstka, kłąb palca V, półtora palca po stronie dłoniowej i 2 i pół po stronie grzbietowej.

Następnie częściowo unerwia nerw łokciowy, wszystkie stawy śródręczno-palcowe i prowadzi włókna współczulne naczynioruchowe.

Zestawienie nerwu łokciowego

a) Gałązki mięśniowe (*rr. musculares*),
- *aa*) na przedramieniu bezpośrednio od pnia nerwu unerwiają:
  - α) m. zginacz łokciowy nadgarstka,
  - β) m. zginacz palców głęboki IV i V;
- *ab*) na dłoni od gałęzi dłoniowej ręki (*r. volaris manus*):
  - α) od g. powierzchownej dłoniowej (*r. superficialis volaris*) — m. dłoniowy krótki,
  - β) od g. głębokiej dłoniowej (*r. profundus volaris*):
    1. m. odwodziciel palca V,
    2. m. krótki zginacz palca V,
    3. m. przeciwstawiacz palca V,
    4. m. przywodziciel kciuka,
    5. m. zginacz kciuka krótki (głowa głęboka),
    6. mm. międzykostne dłoniowe,
    7. mm. międzykostne grzbietowe,
    8. mm. glistowate IV i V.

b) Gałęzie skórne:
- α) gałązka dłoniowa (*r. palmaris*),
- β) gałąź dłoniowa ręki (*r. volaris manus*):
  1. gałązka powierzchowna dłoniowa (*r. superficialis volaris*) — I i pół palca, zapomocą IV i V nn. palcowodłoniowych wspólnych (*nn. digitales volares communes*) oraz trzech nn. palcowodłoniowych własnych (*nn. digitales volares proprii*).
  2. Gałązka głęboka dłoniowa (*r. profundus volaris*),

γ) gałąź grzbietowa ręki (*r. dorsalis manus*) — 2 i pół palca zapomocą pięciu nerwów palcowogrzbietowych (*nn. digitales dorsales*).

c) Gałązki stawowe:

α) do stawu łokciowego,

β) do wszystkich stawów śródręcznopalcowych;

d) Gałązki zespalające:

α) z n. pośrodkowym na ramieniu, przedramieniu i dłoni,

β) z n. promieniowym na grzbiecie dłoni,

γ) z n. skórnym przyśrodkowym na przedramieniu.

4. N. skórny ramienia przyśrodkowy *(n. cutaneus brachii medialis)*.

Rozpoczyna się od pęczka przyśrodkowego (C_8 i Th_1) (rys. 69). Po przebiciu powięzi pachowej oddaje gałązki do skóry pachy, poczem zstępuje jako nerw podskórny po przyśrodkowej stronie ramienia aż do stawu łokciowego i unerwia całą okolicę (rys. 74). Częstokroć występuje jedynie jako gałązka przyśrodkowego n. skórnego przedramienia (patrz dalej).

Znane są zespolenia tego nerwu z II i III nerwem międzyżebroworamiennym *(n. intercostobrachialis)* (patrz dalej), przez które może nawet być całkowicie zastąpiony (rys. 69); dalej z n. skórnym przedramienia przyśrodkowym *(n. cutaneus antibrachii medialis)* oraz z n. promieniowym *(n. radialis — n. cutaneus brachii dorsalis)*.

Jest to więc czysto czuciowy nerw strony przyśrodkowej ramienia.

5. Nerw skórny przedramienia przyśrodkowy *(n. cutaneus antibrachii medialis)*.

Początek od pęczka przyśrodkowego (C_8 i Th_1). Po wyjściu ze splotu (rys. 69) biegnie obok żyły ramiennej, poczem wraz z żyłą odłokciową *(v. basilica)* przebija powięź ramienia i przedostaje się do tkanki podskórnej. Tutaj rozpada się na dwie gałązki: dłoniową i łokciową (rys. 74).

a) Gałąź dłoniowa *(r. volaris)* towarzyszy żyle pośrodkowej i zasila skórę przedramienia i brzegu łokciowego dłoni aż do stawu nadgarstkowego.

b) Gałąź łokciowa *(r. ulnaris)* stopniowo przerzuca się na stronę grzbietową przedramienia, gdzie unerwia skórę brzegu łokciowego również aż do okolicy stawu nadgarstkowego.

c) Zespolenia nerwu skórnego przedramienia przyśrodkowego są następujące:

α) z nerwami międzyżebroworamiennemi *(nn. intercostobrachiales)*, których włókna stale dochodzą do n. skórnego przedramienia przyśrodkowego i biegną dalej wspólnie (rys. 69);

β) z n. mięśniowoskórnym, a właściwie z jego gałązką końcową, czyli nerwem skórnym przedramienia bocznym (porównaj str. 104),

γ) z n. łokciowym 1) przez gałąź dłoniową w okolicy gałązki skórnej dłoniowej *(r. anastomoticus cum r. palmari n. ulnaris)* oraz 2) przez gałąź łokciową z gałązką grzbietową ręki *(r. anastomoticus cum r. dorsali manus)* (patrz str. 115),

δ) z n. promieniowym na stronie grzbietowej przedramienia przez połączenie gałęzi łokciowej z n. skórnym przedramienia grzbietowym *(r. anastomoticus cum n. cutaneo antibrachii dorsali)*,

ε) zespolenie z n. skórnym ramienia przyśrodkowym (patrz str. 117).

Tak więc przyśrodkowy nerw skórny przedramienia unerwia skórę przedramienia po stronie łokciowej i jest czystym nerwem czuciowym.

6. Nerw promieniowy *(n. radialis)*.

Jest to najpotężniejszy z nerwów splotu barkowego i jedyny, który jednocześnie sięga na przedramię, ramię i dłoń. Pęczek tylny splotu ramiennego (C_5—Th_1) przekształca się po oddaniu nerwu pachowego w n. promieniowy (rys. 69). Z natury rzeczy leży odrazu bardzo głęboko poza tętnicą pachową. Spoczywa na mięśniu podłopatkowym i krzyżuje się za ścięgnami najszerszego m. grzbietu i m. obłego większego, a w okolicy pachowej jest od przodu przykryty krótką głową m. dwugłowego ramienia (rys. 76).

Tu rozpoczyna się część ramienna nerwu, który też zaraz zmienia kierunek przebiegu.

Oddziela się bowiem od t. pachowej i wraz z t. głęboką ramienia przenika na stronę grzbietową pomiędzy głową długą a przyśrodkową m. trójgłowego ramienia; następnie zawija się spiralnie dookoła trzonu kości ramiennej (rys. 82), na której pozostawia nawet ślad w postaci rowka nerwu promieniowego (I. 273), będąc przykryty przez całą głowę boczną m. trójgłowego ramienia. To zawijanie się sprawia, że nerw promieniowy pojawia się ponownie na przedniej stronie ramienia, ale tym razem po bocznej stronie kości ramiennej; tam po przebiciu bocznej przegrody międzymięśniowej i m. ramiennopromieniowego wychodzi ponad stawem łokciowym do bocznego rowka m. dwugłowego. Tutaj już w okolicy łokciowej znajdujemy pień nerwu pomiędzy m. ramiennym wewnętrznym a m. ramiennopromieniowym i m. prostownikiem nadgarstka promieniowym długim (rys. 77 i 79). Od przodu przebiega t. promieniowa wsteczna. W okolicy główki promieniowej lub nieco powyżej pień nerwu promieniowego dzieli się na dwie gałęzie końcowe przedramienia: głęboką mięśniową i powierzchowną skórną.

Liczne rozgałęzienia dadzą się ująć w następujące grupy:

a) gałęzie mięśniowe,

b) gałęzie czuciowe skórne,

c) gałęzie czuciowe stawowe,

d) zespolenia.

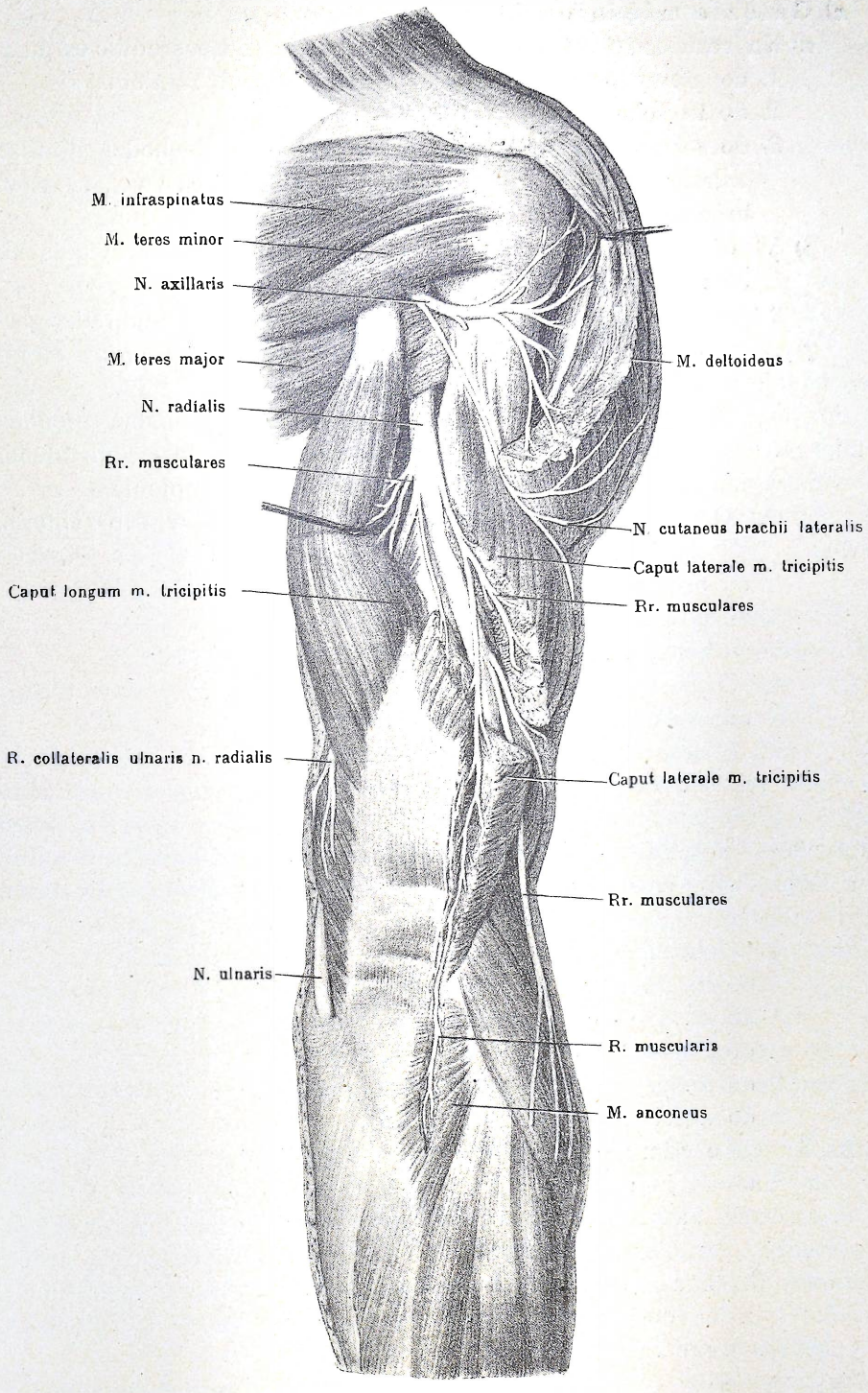

Rys. 82. Głębokie nerwy ramienia od tyłu.
Według Hirszfelda.

a) Gałęzie mięśniowe.

α) Na ramieniu gałązki mięśniowe odchodzą bezpośrednio od pnia:

1. do głowy bocznej i długiej m. trójgłowego ramienia,
2. do m. łokciowego,
3. do głowy przyśrodkowej m. trójgłowego dochodzi dłuższa gałązka, zwana gałązką oboczną łokciową n. promieniowego *(r. collateralis ulnaris n. radialis)*.

β) W okolicy stawu łokciowego od pnia odchodzą gałązki:

1. do m. ramiennopromieniowego,
2. do m. promieniowego długiego prostownika nadgarstka.

γ) Na przedramieniu gałąź głęboka *(r. profundus n. radialis)* oddaje cały szereg gałązek mięśniowych (rys. 79).

Po podziale w okolicy główki kości promieniowej gałąź głęboka przebija m. odwracacz przedramienia, przez co przedostaje się do głębokich warstw mięśniowych na grzbietowej stronie przedramienia.

αα) Oddając kolejno gałązki mięśniowe na swym przebiegu, unerwia:

1. m. prostownik nadgarstka promieniowy długi,
2. m. odwracacz przedramienia,
3. m. prostownik palców ręki wspólny,
4. m. prostownik palca piątego ręki,
5. m. prostownik nadgarstka łokciowy.

ββ) Długa odnoga gałęzi głębokiej otrzymuje nazwę grzbietowego n. międzykostnego przedramienia *(n. interosseus antibrachii dorsalis)* i przebija się pomiędzy głęboką a powierzchowną warstwą mięśni prostowników, aby następnie między mięśniami prostownikami kciuka długim a krótkim przedostać się do błony międzykostnej oraz dalej do stawu nadgarstkowego.

Od tego nerwu odchodzą gałązki:

1. do m. długiego odwodziciela kciuka,
2. do m. krótkiego prostownika kciuka,
3. do m. długiego prostownika kciuka,
4. do m. prostownika palca wskazującego,
5. do kości i stawów (patrz dalej).

b) Gałęzie czuciowe skórne *(rr. cutanei)*.

α) Na ramieniu:

n. skórny ramienia tylny czyli grzbietowy *(n. cutaneus brachii posterior)* oddziela się od n. promieniowego po jego przejściu na stronę grzbietową, przebija powięź ponad wspólną częścią m. trójgłowego i unerwia skórę tylnej okolicy ramienia (rys. 75).

β) Na przedramieniu:

na wysokości rowka nerwu promieniowego kości ramiennej albo już w rowku bocznym m. dwugłowego oddziela się od pnia znaczny nerw skórny przedramienia grzbietowy *(n. cutaneus antibrachii dor-*

salis), który przebija powięź między m. trójgłowym ramienia a m. ramiennopromieniowym. Stąd biegnie pod skórą aż do okolicy napięstka. Unerwia skórę strony grzbietowej dolnego odcinka ramienia i przedramienia (rys. 75).

Na przedramieniu wytwarza częstokroć zespolenia z sąsiedniemi nerwami skórnemi (patrz dalej).

γ) Na ręku.

Wspominałem już na str. 118, że w okolicy główki kości promieniowej główny pień nerwu promieniowego dzieli się na dwie gałęzie końcowe, z których powierzchowna jest skórna. Otrzymuje ona nazwę gałązki powierzchownej n. promieniowego *(r. superficialis n. radialis)*, która początkowo przebiega głęboko pomiędzy m. ramiennopromieniowym a m. prostownikiem nadgarstka promieniowym długim i przechodzi do warstw powierzchownych dopiero w dolnym odcinku ramienia. Tam wspomniany nerw przebija powięź przedramienia między kością promieniową a ścięgnem m. ramiennopromieniowego, poczem kieruje się skośnie na stronę grzbietową przedramienia i ręki (rys. 75).

Oddaje gałązki:

1. gałązkę zespalającą z n. łokciowym (patrz dalej),

2. nerwy palcowe grzbietowe *(nn. digitales dorsales)*, dochodzące na palcach tak daleko, jak i analogiczne gałązki n. łokciowego (str. 115).

Nerwy te zaopatrują grzbiet kciuka, palca II i połowę III.

c) Gałęzie stawowe i kostne.

α) Bezpośrednio od pnia n. promieniowego odchodzą drobne zresztą gałązki do kości ramiennej,

β) do stawu łokciowego, a zwłaszcza do jego części grzbietowej, utworzonej przez główkę kości promieniowej, idą gałązki stawowe, pochodzące od głębokich gałązek mięśniowych *(r. articularis cubiti n. radialis)*,

γ) na przedramieniu do błony międzykostnej i kości dochodzą zakończenia n. międzykostnego grzbietowego *(n. interosseus antibrachii dorsalis)* (patrz wyżej),

δ) do stawów nadgarstka także dochodzą gałązki wymienionego nerwu międzykostnego grzbietowego *(n. interosseus antibrachii dorsalis)*,

ε) do stawów śródręcznopalcowych również dochodzą gałązki końcowe nerwu międzykostnego grzbietowego w połączeniu z zakończeniami gałązki głębokiej dłoniowej n. łokciowego (str. 115).

d) Zespolenia n. promieniowego:

Należy zauważyć, że n. promieniowy okazuje na całym swoim przebiegu dużą samodzielność, pomimo to tworzy zespolenia:

α) z n. mięśniowoskórnym na przedramieniu za pośrednictwem gałązki bocznego n. skórnego przedramienia, który się łączy z grzbietowym n. skórnym przedramienia (str. 104),

β) z n. pośrodkowym na kłębie palca I i na palcach (patrz str. 111),

γ) z n. łokciowym na grzbiecie ręki przez wytworzenie znacznego zespolenia *(r. anastomoticus)* między gałązką powierzchowną n. promieniowego a gałązką grzbietową dłoni n. łokciowego (str. 115),

δ) z n. skórnym ramienia przyśrodkowym zapomocą gałązki skórnej ramienia tylnej (patrz str. 117),

ε) z n. skórnym przedramienia przyśrodkowym przez zespolenie jego gałązki łokciowej z grzbietowym n. skórnym przedramienia.

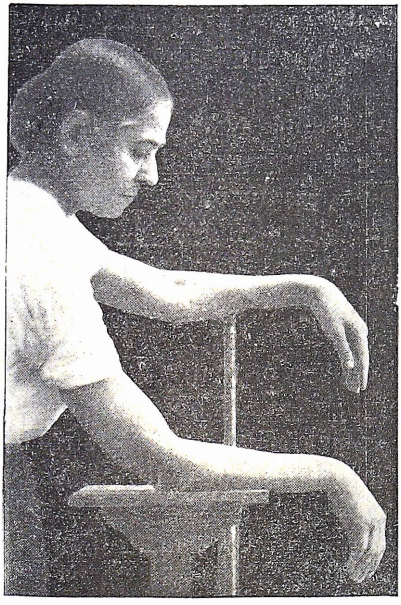

Rys. 83. Porażenie nerwu promieniowego.
Według S. Orłowskiego.

Tak więc n. promieniowy jest jedynym nerwem splotu barkowego, który oddaje gałązki na ramieniu, przedramieniu i ręku. Ruchowo unerwia wszystkie mięśnie prostowniki i odwracacze, leżące na ramieniu i przedramieniu.

Czuciowo zasila skórę dolnego odcinka ramienia, przedramienia i promieniowej strony ręki oraz 2 i pół palców (I, II i pół III) od strony grzbietowej.

Unerwia następnie kość ramienną, kości przedramienia, część stawu łokciowego, część stawów nadgarstka oraz śródręcznopalcowych.

Uszkodzenie tego nerwu wywołuje przedewszystkiem opuszczenie ręki i niemożność wyprostowania przykurczonych palców. Jest to najbardziej typowy i najczęściej spotykany obraz porażenia (rys. 83).

Zestawienie n. promieniowego:

a) Gałęzie mięśniowe:

α) na ramieniu:

1. do głowy bocznej długiej m. trójgłowego ramienia,
2. do m. łokciowego,
3. do głowy przyśrodkowej m. trójgłowego ramienia;

β) w okolicy stawu łokciowego:

1. do m. ramiennopromieniowego,
2. do m. promieniowego długiego prostownika nadgarstka;

γ) na przedramieniu: gałąź głęboka n. promieniowego (*r. profundus n. radialis*):

αα) 1. do m. odwracacza przedramienia,
2. do m. prostownika nadgarstka promieniowego długiego,
3. do m. prostownika palców ręki wspólnego,
4. do m. prostownika palca piątego ręki,
5. do m. prostownika nadgarstka łokciowego;

ββ) n. międzykostny grzbietowy (*n. interosseus antibrachii dorsalis*):

1. do m. długiego odwodziciela kciuka,
2. do m. krótkiego prostownika kciuka,
3. do m. długiego prostownika kciuka,
4. do m. prostownika palca wskazującego.

b) Gałęzie skórne:

α) n. skórny ramienia tylny (*n. cutaneus brachii posterior*),
β) n. skórny przedramienia grzbietowy (*n. cutaneus antibrachii dorsalis*),
γ) gałąź powierzchowna n. promieniowego (*r. superficialis n. radialis*):

1. gałązka zespalająca,
2. nerwy palcowe grzbietowe (*nn. digitales dorsales*).

c) Gałęzie stawowe i kostne:

α) do kości ramiennej (częściowo),
β) do kości przedramienia i błony międzykostnej (częściowo),
γ) do stawu łokciowego (częściowo),
δ) do stawu nadgarstkowego (częściowo),
ε) do stawów śródręcznopalcowych (częściowo).

d) Zespolenia:

α) z n. mięśniowoskórnym pod skórą na przedramieniu,
β) z n. pośrodkowym na palcach i kłębie kciuka,
γ) z n. łokciowym na grzbiecie ręki,
δ) z n. skórnym ramienia przyśrodkowym,
ε) z n. skórnym przedramienia przyśrodkowym.

Zestawienie splotu ramiennego.

A) Zespolenia:

1. zespolenie ze splotem szyjnym C_4-C_5,
2. zespolenie
   a) z drugim nerwem piersiowym Th_1-Th_2,
   b) z trzecim i czwartym n. piersiowym do nerwów skórnych przyśrodkowych ramienia i przedramienia;
3. zespolenie z układem współczulnym:
   a) gałązki od C_5-C_6 do zwoju szyjnego środkowego,
   b) gałązki od C_7-Th_1 do zwoju szyjnego dolnego.

B) Część nadobojczykowa:

1. gałęzie przednie:
   a) nerw podobojczykowy (*n. subclavius*),
   b) nerwy piersiowe przednie (*nn. thoracales anteriores*):
2. gałązki tylne:
   a) nerw grzbietowy łopatki (*n. dorsalis scapulae*), } nerwy piersiowe tylne
   b) nerw piersiowy długi (*n. thoracalis longus*), } (*nn. thoracales posteriores*)
   c) nerw nadłopatkowy (*n. suprascapularis*),
   d) nerwy podłopatkowe (*nn. subscapulares*),
   e) nerw piersiowogrzbietowy (*n. thoracodorsalis*),
   f) krótkie gałązki mięśniowe (*rr. musculares*),
   g) n. pachowy (*n. axillaris*):
      α) gałąź mięśniowa (*r. muscularis*),
      β) gałąź stawowa (*r. articularis*),
      γ) nerw skórny ramienia boczny (*n. cutaneus brachii lateralis*).

C) Część podobojczykowa:

Pęczek boczny:
1. nerw mięśniowoskórny (*n. musculocutaneus*) zestawienie patrz str. 104,
2. częściowo nerw pośrodkowy (*n. medianus*) zestawienie patrz str. 112,

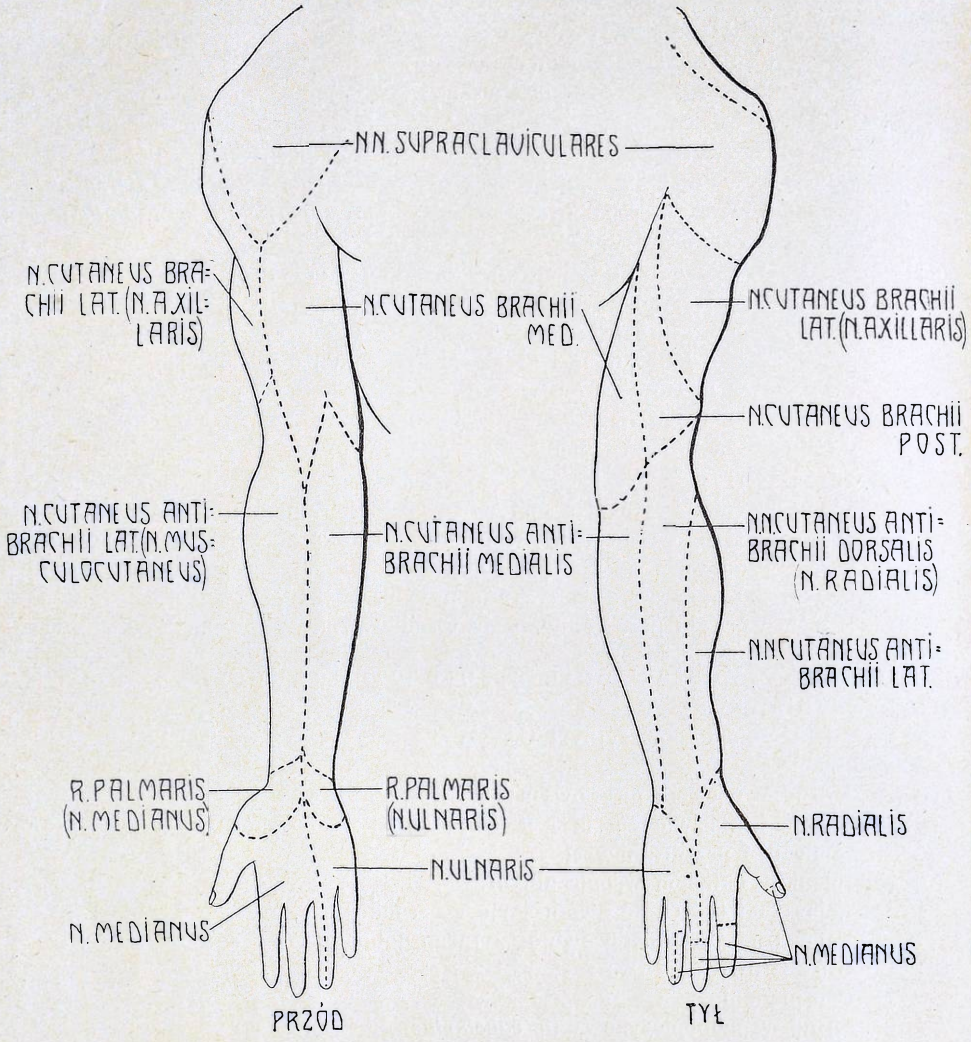

Rys. 84. Terytorja unerwienia skóry na ramieniu.

Pęczek przyśrodkowy

2. częściowo nerw pośrodkowy (*n. medianus*),
3. nerw łokciowy (*n. ulnaris*)
zestawienie patrz str. 116,
4. nerw skórny ramienia przyśrodkowy (*n. cutaneus brachii medialis*),
   a) zespolenia:
      α) z nerwami międzyżebroworamiennemi (*nn. intercosto-brachiales*),
      β) z n. skórnym przedramienia przyśrodkowym (*n. cutaneus antibrachii medialis*),
      γ) z n. promieniowym (*n. radialis*),
5. nerw skórny przedramienia przyśrodkowy (*n. cutaneus antibrachii medialis*):
      α) gałąź dłoniowa (*r. volaris*),
      β) gałąź łokciowa (*r. ulnaris*),

Pęczek przyśrodkowy	γ) zespolenia: 1. z nerwami międzyżebroworamiennemi (*nn. intercosto-brachiales*), 2. z n. mięśniowoskórnym, 3. z n. łokciowym, 4. z n. promieniowym, 5. z n. skórnym ramienia przyśrodkowym.
Pęczek tylny	6. Nerw promieniowy (*n. radialis*) zestawienie patrz str. 122.

E) Zestawienie ruchów i czynności pasa barkowego z uwzględnieniem unerwienia:

	Czynność	Mięśnie	Unerwienie
Ruchy barku	w górę	m. czworoboczny grzbietu	nerw XI, gałązki splotu szyjnego C_3—C_4
		m. dźwigacz łopatki	gałązki splotu szyjnego i ramiennego, nerw grzbietowy łopatki
		mięśnie równoległoboczne	nerw grzbietowy łopatki (C_4) C_5
	naprzód	m. zębaty przedni	n. piersiowy długi C_5, C_6 (C_7)
		m. piersiowy większy m. piersiowy mniejszy	nn. piersiowe przednie C_5—Th_1
	wstecz	m. czworoboczny grzbietu (część dolna)	gałązki splotu szyjnego C_3—C_4
		mm. równoległoboczne	n. grzbietowy łopatki (C_4) C_5
		m. najszerszy grzbietu	n. piersiowogrzbietowy (C_6), C_7, C_8
Ruchy ramienia	podnoszenie naprzód czyli zginanie (*flexio*)	część przednia m. naramiennego	n. pachowy C_5, C_6, (C_7)
		część obojczykowa m. piersiowego większego m. dwugłowy ramienia i m. kruczoramienny	nn. piersiowe przednie C_5—Th_1 n. mięśniowoskórny
		współdziała ustawieniem łopatki:	
		m. zębaty przedni m. czworoboczny grzbietu i inne jak wyżej	unerwienie jak wyżej, patrz ruchy barku
	odwodzenie w bok (*abductio*) 1. do poziomu	m. naramienny	n. pachowy C_5, C_6, (C_7)
		m. nadgrzebieniowy	n. nadłopatkowy C_5, C_6
		m. czworoboczny grzbietu	splot szyjny C_3, C_4
	2. powyżej poziomu	prócz poprzednich przez działanie w ustawieniu łopatki:	
		m. dźwigacz łopatki	splot szyjny i nerw grzbietowy łopatki

Czynność		Mięśnie	Unerwienie
ruchy ramienia	2. powyżej poziomu	mm. równoległoboczne m. nadgrzebieniowy	n. grzbietowy łopatki (C_4) C_5 n. nadłopatkowy C_5, C_6
	zginanie w tył (*flexio*)	m. naramienny (tylna część) m. obły większy m. najszerszy grzbietu, oraz przez odpowiednie uniesienie łopatki: m. dźwigacz łopatki mm. równoległoboczne	n. pachowy C_5, C_6, (C_7) nn. podłopatkowe C_5, C_6, C_7 n. piersiowogrzbietowy (C_6), C_7, C_8 jak wyżej
	obrót (*rotatio*) 1. na zewnątrz	m. podgrzebieniowy m. obły mniejszy m. naramienny (tylna część)	n. nadłopatkowy C_5, C_6 n. pachowy C_5, C_6, (C_7) n. pachowy C_5, C_6, (C_7)
	2. do wewnątrz	m. podłopatkowy m. obły większy m. najszerszy grzbietu m. piersiowy większy (częściowo)	nn. podłopatkowe C_5, C_6, C_7 nn. podłopatkowe C_5, C_6, C_7 n. piersiowogrzbietowy (C_6), C_7, C_8 nn. piersiowe przednie C_5—Th_1

Zestawienie ruchów kończyny górnej.

	Mięśnie	Unerwienie
zginanie przedramienia	m. dwugłowy ramienia m. ramienny wewnętrzny m. ramiennopromieniowy	n. mięśniowoskórny » » n. promieniowy
prostowanie przedramienia	m. trójgłowy ramienia m. łokciowy	n. promieniowy » »
nawracanie przedramienia	m. nawrotny obły m. nawrotny czworoboczny m. ramiennopromieniowy (warunkowo)	n. pośrodkowy » » n. promieniowy
odwracanie przedramienia	m. odwracacz przedramienia m. ramiennopromieniowy (warunkowo) m. dwugłowy ramienia (warunkowo)	n. promieniowy » » n. mięśniowoskórny
zginanie ręki	m. dłoniowy długi (warunkowo) m. zginacz nadgarstka promieniowy m. zginacz nadgarstka łokciowy	n. pośrodkowy n. pośrodkowy n. łokciowy

	Mięśnie	Unerwienie
prostowanie ręki	m. prostownik nadgarstka promieniowy długi	n. promieniowy
	m. prostownik nadgarstka promieniowy krótki	» »
	m. prostownik nadgarstka łokciowy	» »
	m. prostownik palców ręki wspólny (przy wydatnym ruchu)	» »
odwodzenie ręki w kierunku promieniowym	m. zginacz nadgarstka promieniowy	n. pośrodkowy
	m. prostownik nadgarstka promieniowy długi	n. promieniowy
	m. prostownik nadgarstka promieniowy krótki	» »
przywodzenie ręki w kierunku łokciowym	m. zginacz nadgarstka łokciowy	n. łokciowy
	m. prostownik nadgarstka łokciowy	n. promieniowy
zginanie palców	mm. glistowate i międzykostne	n. pośrodkowy i n. łokciowy
	m. zginacz palców ręki powierzchowny	n. pośrodkowy
	m. zginacz palców ręki głęboki	n. pośrodkowy i łokciowy
	m. zginacz kciuka długi	n. pośrodkowy
	mm. zginacze palca I i V ręki krótkie	n. pośrodkowy i łokciowy
prostowanie palców	m. prostownik palców ręki wspólny	n. promieniowy
	m. prostownik kciuka krótki	» »
	m. prostownik kciuka długi	» »
	m. prostownik palca V ręki	» »
	m. prostownik palca wskazującego	» »
odwodzenie palca I	m. odwodziciel palca I ręki długi	n. promieniowy
	m. odwodziciel palca I ręki krótki	n. pośrodkowy
przywodzenie palca I	m. przeciwstawiacz palca I ręki	n. pośrodkowy
	m. przywodziciel kciuka	n. łokciowy
odwodzenie (rozczapierzanie) i przywodzenie palców	mm. międzykostne grzbietowe	n. łokciowy
	mm. międzykostne dłoniowe	» »

3. Nerwy piersiowe *(nn. thoracales)*.

Przednie gałązki nerwów piersiowych w liczbie dwunastu kierują się ku przodowi klatki piersiowej i tułowia, przebiegając przeważnie między żebrami; stąd nazwa nerwów międzyżebrowych *(nn. intercostales)*. Ostatni (12) z nich idzie poniżej dwunastego żebra i wskutek tego otrzymuje nazwę nerwu podżebrowego *(n. subcostalis)*.

Nerwy międzyżebrowe są najlepiej zachowanem świadectwem metamerycznej budowy człowieka, ponieważ tylko w nieznacznym stopniu ulegają ogólnej skłonności splatania nerwów (rys. 85 i 86).

Z pni tych nerwów tylko pierwszy i ostatni oddają gałązki do sąsiednich splotów: pierwszy nerw międzyżebrowy *(n. intercostalis I)* do splotu barkowego, ostatni zaś *(n. subcostalis)* łączy się ze splotem lędźwiowym. Poza tem pomiędzy pniami nerwów międzyżebrowych występują tylko nieliczne zespolenia pomiędzy VIII szyjnym a I piersiowym, między XII piersiowym a I lędźwiowym, a częstokroć między I a II piersiowym. Oprócz tego istnieją zespolenia na obwodzie (patrz dalej).

Każdy z dwunastu nerwów międzyżebrowych posiada budowę, zbliżoną pod względem zasadniczej formy morfologicznej.

Po wyjściu z otworu międzykręgowego przebiega w przestrzeni międzyżebrowej pod żyłą i tętnicą międzyżebrową, które mu stale towarzyszą; aż do kąta żebra nerw wraz z naczyniami przebiega bezpośrednio pod wyższem żebrem i pomiędzy rozszczepionemi włóknami mięśni międzyżebrowych wewnętrznych; dopiero w dalszym odcinku przechodzi nerw pomiędzy obydwa mięśnie międzyżebrowe: zewnętrzny i wewnętrzny i wtedy już biegnie mniej więcej pośrodku pomiędzy żebrami (rys. 87 i 85).

Stosunek do naczyń pozostaje na całej rozciągłości ten sam: tuż ponad nerwem leży tętnica, a jeszcze wyżej żyła międzyżebrowa.

Zasadnicze rozgałęzienia nerwów międzyżebrowych są następujące:

1. gałązki łączące z układem współczulnym *(rr. communicantes)*,
2. gałązki mięśniowe *(rr. musculares)*, zaopatrujące zarówno powierzchowne jak i głębokie mięśnie klatki piersiowej i przedniej strony tułowia,
3. gałązki czuciowe głębokie (kostne), opłucne i otrzewne,
4. gałązki czuciowe skórne:
   a) boczne *(rr. cutanei laterales)*,
   b) przednie *(rr. cutanei anteriores)*.

1. Gałązki łączące z układem współczulnym *(rr. communicantes)*. Są to drobne niteczki nerwowe, które od pnia nerwów międzyżebrowych przebiegają do zwojów układu współczulnego. Częstokroć można zauważyć nie jedną taką niteczkę, ale kilka, które doprowadzają do różnych punktów zwojów współczulnych (porównaj też str. 76).

2. Gałązki mięśniowe *(rr. musculares)* pod postacią cienkich niteczek różnej długości, odchodzą od wszystkich nerwów międzyżebrowych do:
   a) mięśni międzyżebrowych wewnętrznych,
   b) mięśni międzyżebrowych zewnętrznych,

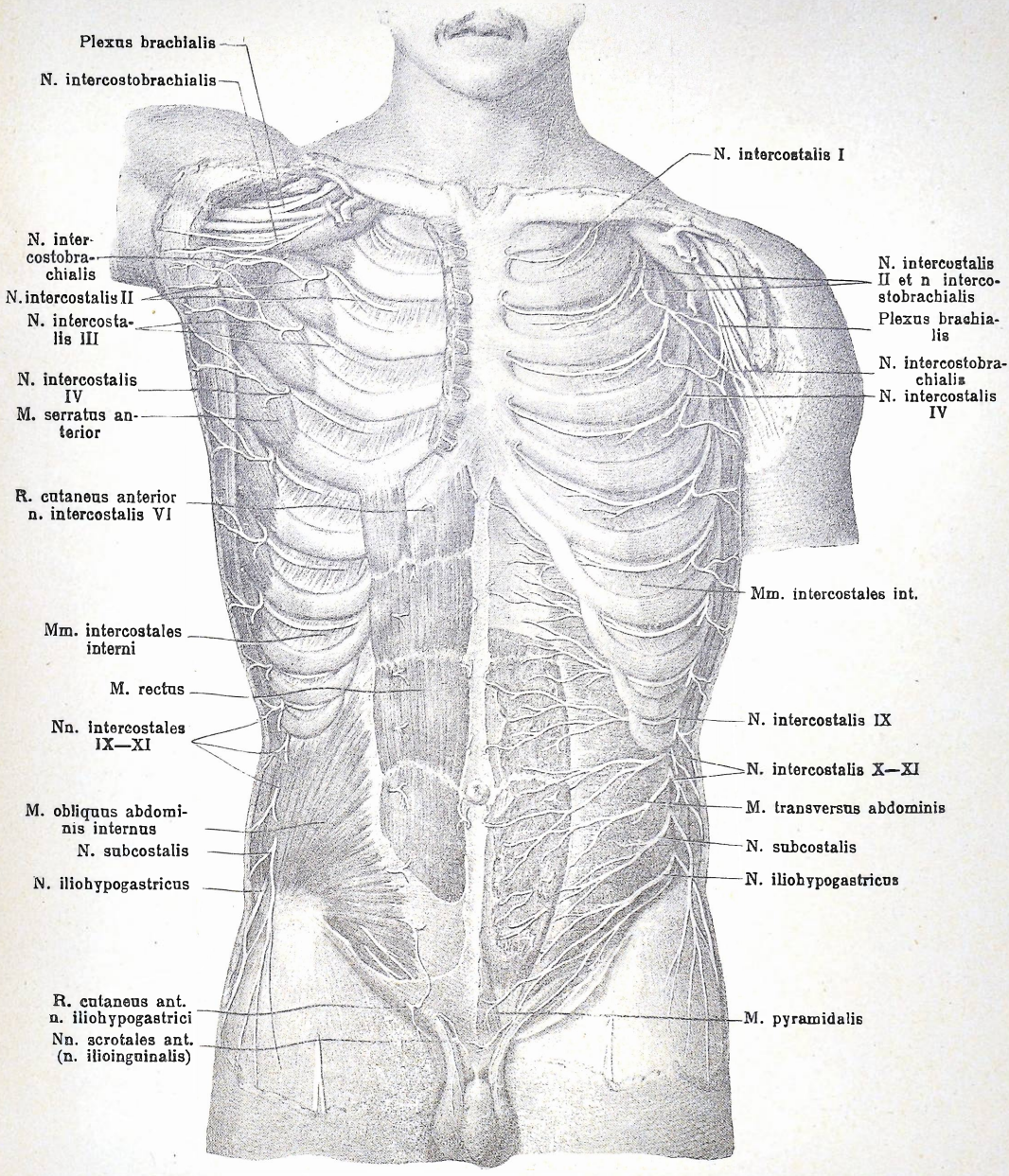

Rys. 85. Nerwy międzyżebrowe, warstwa głęboka. Według Hirszfelda.

c) mięśnia poprzecznego klatki piersiowej,

d) mięśni krótkich i długich dźwigaczy żeber;

Poza tem do:

e) mięśni zębatych tylnych górnych,

f) trzy lub cztery dolne nerwy, zazwyczaj IX, X, XI, do mięśni zębatych tylnych dolnych,

g) do części żebrowej przepony sześć dolnych nerwów, a zwłaszcza VII, VIII i XI,

h) do mięśnia prostego brzucha (Th_5—Th_{12}),

i) do mięśnia stożkowatego brzucha (Th_{12}),

j) do mięśni skośnych brzucha (zewnętrznego i wewnętrznego) oraz do poprzecznego m. brzucha (Th_8—Th_{12}).

3. Gałązki czuciowe głębokie unerwiają żebra i okostną oraz dochodzą do blaszki ściennej niemal całej opłucnej i otrzewnej.

4. Gałęzie skórne są na ogół o wiele grubsze i mocniejsze od gałązek mięśniowych. Dzielimy je według okolicy rozkrzewiania się na boczne i przednie.

a) Gałęzie boczne *(rr. cutanei laterales)* przebijają się mniej więcej pomiędzy linją pachową a sutkową. Po przejściu przez mięśnie międzyżebrowe pierwszych siedem nerwów pojawia się pomiędzy zazębieniami m. zębatego przedniego, dalsze pomiędzy zębami m. najszerszego grzbietu, ostatni zaś *(n. subcostalis)* przebija m. skośny brzucha zewnętrzny.

Każda ze wspomnianych gałęzi bocznych rozwidla się zaraz po wyjściu do tkanki podskórnej, albo nawet jeszcze pomiędzy mięśniami, na dwie gałązki, z których jedna zawsze się kieruje po stronie grzbietowej ku tyłowi, druga zaś po stronie brzusznej ku przodowi i dołowi. Tylne gałązki są dłuższe u góry i skracają się w miarę zstępowania do dolnego odcinka tułowia, przednie zaś stopniowo się wydłużają w miarę, jak schodzimy do rejonu niższych nerwów międzyżebrowych.

b) Gałęzie przednie *(rr. cutanei anteriores)* stanowią niejako zakończenie nerwów międzyżebrowych. Przebijają mięśnie i dochodzą do skóry w pobliżu linji pośrodkowej ciała: sześć górnych nerwów przebija m. piersiowy większy i jego powięzie, dolne zaś przechodzą przez m. prosty brzucha i powięź powierzchowną brzucha. Po wyjściu do tkanki podskórnej wszystkie się rozwidlają. Zakończenia ich na klatce piersiowej są o wiele dłuższe, aniżeli na brzuchu.

Uwagi szczególne o niektórych nerwach międzyżebrowych.

Nerw I różni się tem od zwykłej budowy nerwów międzyżebrowych, że oddaje silną gałązkę zespalającą do splotu barkowego (rys. 89). Przebiega przeważnie pod pierwszem żebrem i dopiero w pobliżu mostka zsuwa się do przestrzeni międzyżebrowej.

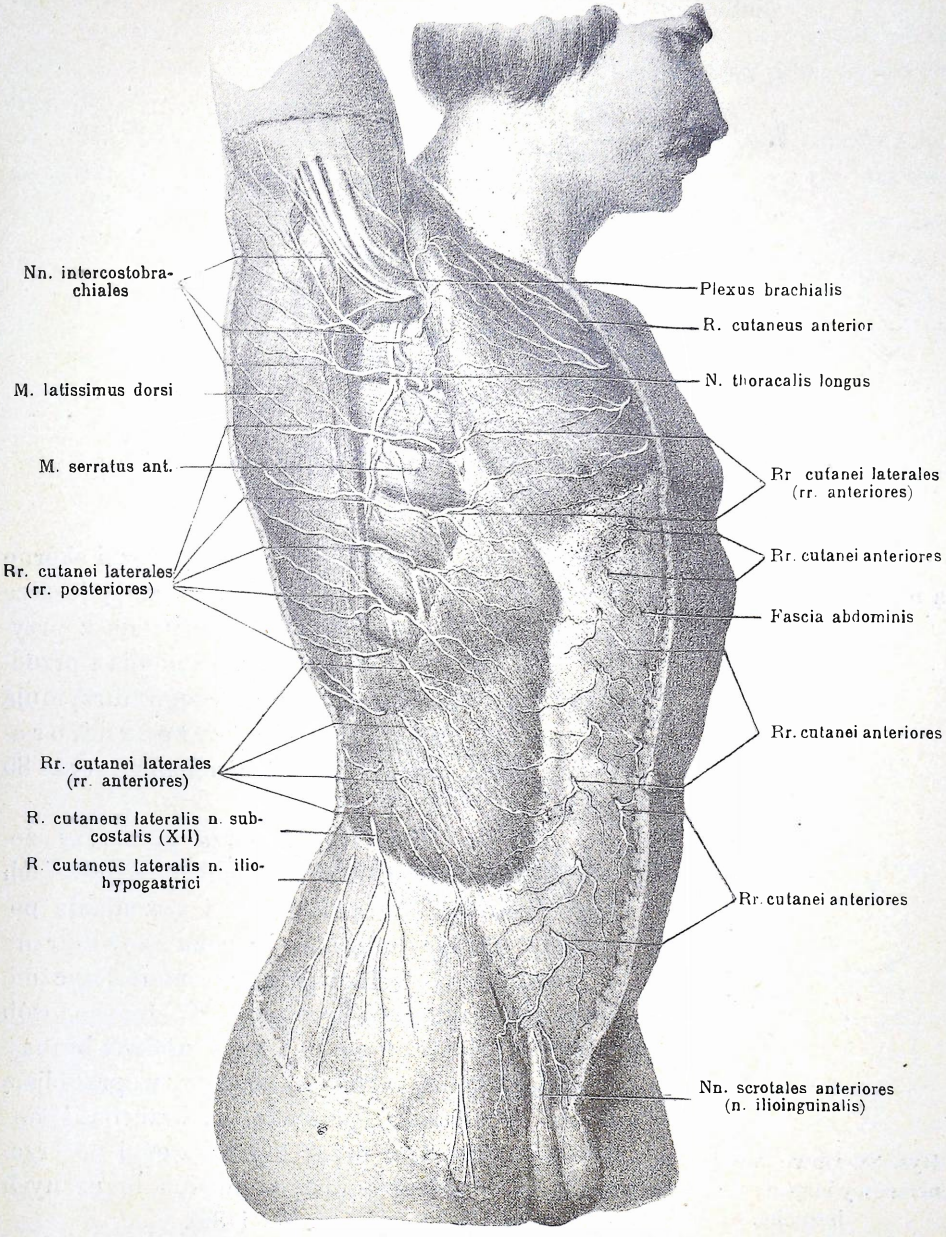

86. Gałązki powierzchowne skórne nerwów międzyżebrowych. Według Hirszfelda.

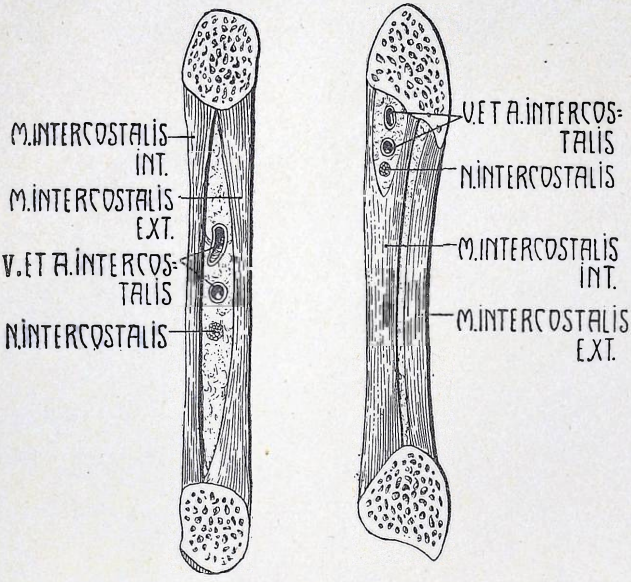

Rys. 87. Stosunek nerwu międzyżebrowego do mięśni, naczyń i żeber. Według Poiriera.

Nerw II i III zasługują na uwagę, ponieważ ich boczne gałązki skórne są niezwykle długie i zaopatrują nietylko skórę tułowia, ale sięgają jeszcze na ramię. Tam się częściowo zespalają z przyśrodkowemi nerwami skórnemi ramienia i przedramienia (str. 117), wskutek czego otrzymują też nazwę nerwów międzyżebrowo-ramiennych *(nn. intercostobrachiales)* (rys. 85 i 71).

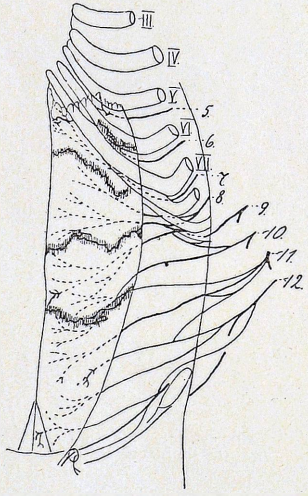

Rys. 88. Obwodowy splot nerwowy mięśnia prostego brzucha. Według Rugego.

Nerw VIII i XI wychodzą pomiędzy żebrami rzekomemi, krzyżują się ukośnie z ich zakończeniami chrząstkowemi i przenikają pomiędzy skośne mięśnie brzucha zewnętrzny i wewnętrzny, odpowiadające morfologicznie mięśniom międzyżebrowym. W ten sposób nerwy międzyżebrowe stają się właściwie brzusznemi. Przednie zakończenia nerwów przebijają od tyłu pochewkę prostego m. brzucha i dopiero po przejściu przez ten mięsień i po przebiciu przednich ścięgnistych powłok brzusznych dochodzą do skóry (rys. 85 i 86).

Nerw XII czyli tak zwany n. podżebrowy *(n. subcostalis)* nie jest właściwie już nerwem międzyżebrowym. Oddaje on przedewszystkiem gałązkę zespalającą do splotu lędźwiowego, a następnie krzyżuje się z początkami m. czworobocznego lędźwi, przebija m. poprzeczny brzucha, poczem biegnie przez

jakiś czas między nim a m. skośnym brzucha wewnętrznym; dopiero bliżej linji pośrodkowej ciała przechodzi przez m. skośny brzucha zewnętrzny do pochewki m. prostego brzucha i zasila jego dolny odcinek. Unerwia również m. stożkowaty brzucha.

Gałązka skórna (boczna) pojawia się tuż ponad grzebieniem kości biodrowej i schodzi na pośladek aż do okolicy krętarza większego (rys. 86).

Nerwy sutkowe boczne *(rr. mammarii laterales)*, dochodzące do gruczołów mlecznych, oddzielają się od gałązek bocznych nerwów $Th_4 - Th_6$.

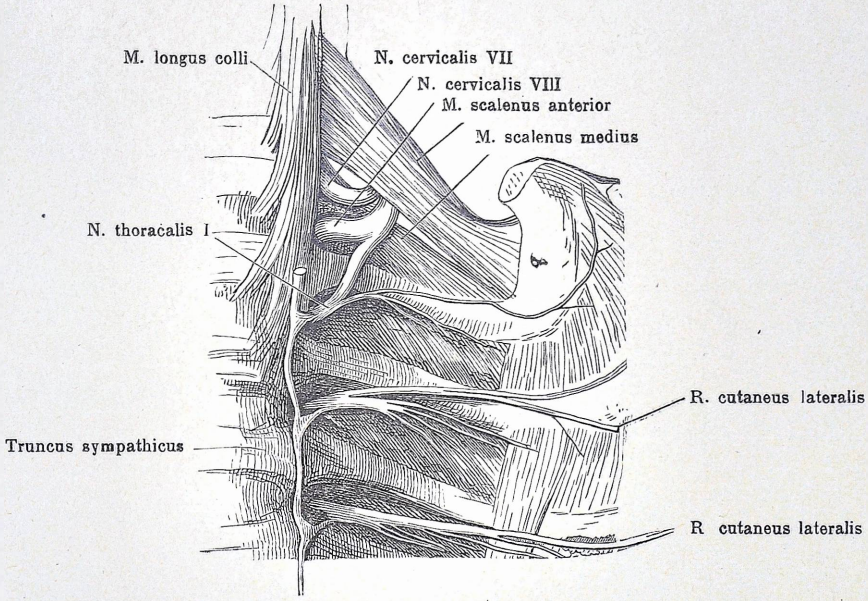

Rys. 89. Zespolenie pierwszego nerwu międzyżebrowego ze splotem barkowym. Według Henlego.

Nerwy sutkowe przyśrodkowe *(rr. mammarii mediales)*, dla przyśrodkowej strony gruczołu mlecznego, odgałęziają się od gałązek przednich $Th_2 — Th_4$.

Badania Rugego wykazały, że tam, gdzie się zaciera metameryczna budowa mięśni, np. na brzuchu, trudno również ustalić ścisłe rozgraniczenie rejonów nerwowych. Zwłaszcza na obwodzie, już w obrębie gałązek mięśniowych, powstają sploty obwodowe, które nie pozwalają ustalić, do którego odcinka ciała należy genetycznie dany odcinek mięśnia (rys. 88).

Tak więc nerwy międzyżebrowe są przedniemi gałązkami nerwów piersiowych ($Th_1 — Th_{12}$).

Zaopatrują wszystkie mięśnie przedniej strony tułowia z wyjątkiem mięśni piersiowych, skórę od przodu i boku tułowia, oraz opłucną i otrzewną.

Zestawienie ruchów tułowia.

Czynność	Mięśnie	Unerwienie
zginanie ku przodowi	wszystkie mięśnie brzucha	nn. międzyżebrowe (Th_8—Th_{12}) oraz splot lędźwiowy
zginanie w bok	jednostronne uruchomienie mięśni brzucha	to samo
zginanie w tył	długie mięśnie pleców	gałązki tylne nn. rdzeniowych
zwrot tułowia	mięsień półkolcowy mięsień wielodzielny mięśnie skręcające kręgosłup m. skośny brzucha zewnętrzny i wewnętrzny	gałązki tylne nn. rdzeniowych » » » » » » » » gałązki przednie nn. rdzeniowych
tłocznia brzuszna	jednoczesne działanie wszystkich mięśni brzucha przy prostem utrzymywaniu tułowia oraz przepona	nn. międzyżebrowe (Th_8—Th_{12}) splot lędźwiowy nerw przeponowy
oddychanie: wdech	mm. międzyżebrowe zewn. mm. dźwigacze żeber przepona	nn. międzyżebrowe (Th_1—Th_{12}) » » » n. przeponowy (C_4)
wydech	mm. międzyżebrowe wewn. m. poprzeczny klatki piersiowej	nn. międzyżebrowe (Th_1—Th_4)
mięśnie oddechowe pomocnicze	m. mostkowoobojczykowosutkowy m. mostkowognykowy mm. pochyłe mm. piersiowy większy i mniejszy m. zębaty przedni mm. zębate tylne górny i dolny wszystkie po uprzedniem ustaleniu odpowiedniej części ciała (głowy, ręki)	n. dodatkowy, splot szyjny n. podjęzykowy, splot szyjny splot szyjny nn. piersiowe przednie n. piersiowy długi nn. międzyżebrowe a więc zarówno nerwy głowy, jak i nerwy splotu szyjnego i barkowego, najmniej zaś nerwy międzyżebrowe

4. Splot lędźwiowy *(plexus lumbalis)*.

Splot lędźwiowy tworzą przednie gałązki L_1—L_4 (rys. 90).

W porównaniu do tylnych gałązek są to potężne nerwy, których pień wkrótce po wyjściu z otworu międzykręgowego rozwidla się. Odszczepiająca się gałązka łączy się z pniem następnego nerwu i w ten sposób powstaje splot. Gałązka od L_4, przechodząc do L_5, tworzy zespolenie ze splotem krzyżowym.

Należy zauważyć, że splot lędźwiowy, utworzony na wysokości kręgów lędźwiowych, jest w znacznej części ukryty w głębi mięśnia lędź-

wiowoudowego większego, poprzez który większość gałązek nerwowych musi się przebić.

Aczkolwiek w skład splotu wchodzą tylko cztery nerwy kręgowe, to jednak liczba nerwów końcowych jest o wiele większa, co się tłómaczy wtórnemi rozwidleniami pni na obwodzie. Pochodzące stąd nerwy co do

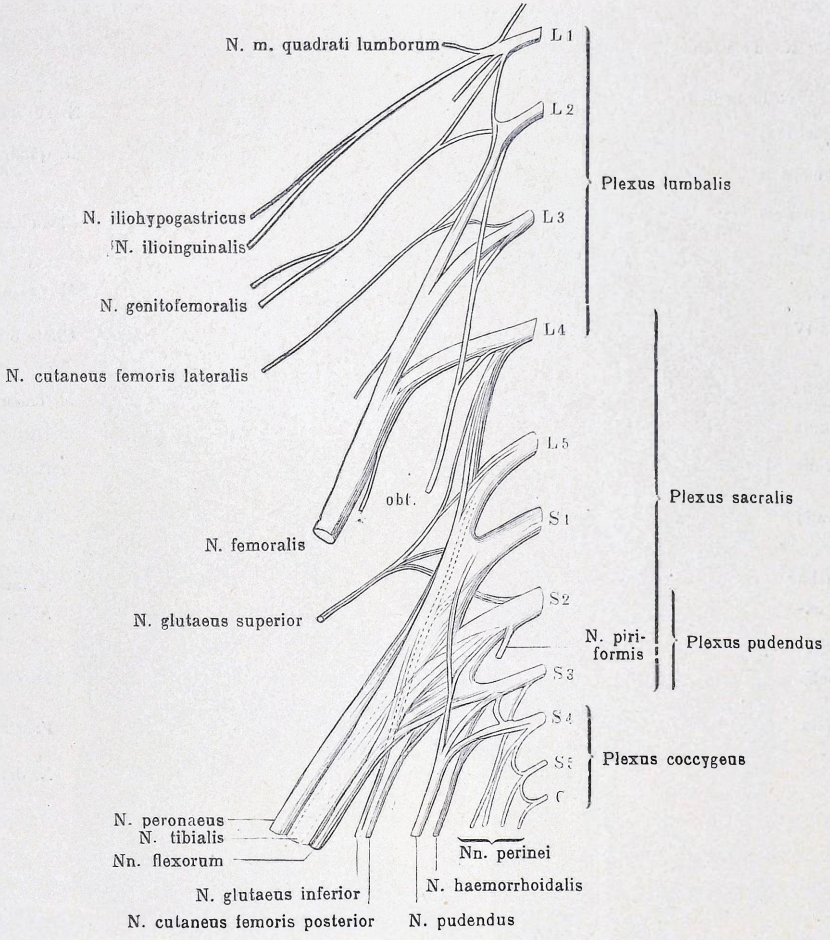

Rys. 90. Splot lędźwiowy i krzyżowy.
Według Henlego.

swej liczby, formy i przebiegu są tak zmienne, że podany poniżej opis należy uważać właściwie za schemat, od którego istnieją liczne odchylenia.

Z rozgałęzień splotu lędźwiowego należy wyróżniać:

A) zespolenia z sąsiedniemi nerwami,

B) krótkie gałęzie mięśniowe,

C) długie gałęzie — czyli nerwy mieszane, biegnące:

1. do tułowia i obręczy kończyny dolnej i
2. do właściwej kończyny dolnej.

A) Zespolenia splotu lędźwiowego.

Splot lędźwiowy łączy się w swoim górnym odcinku z nerwami międzyżebrowemi, od dołu ze splotem krzyżowym, wreszcie zaś z układem współczulnym. Należy więc rozróżniać następujące zespolenia:

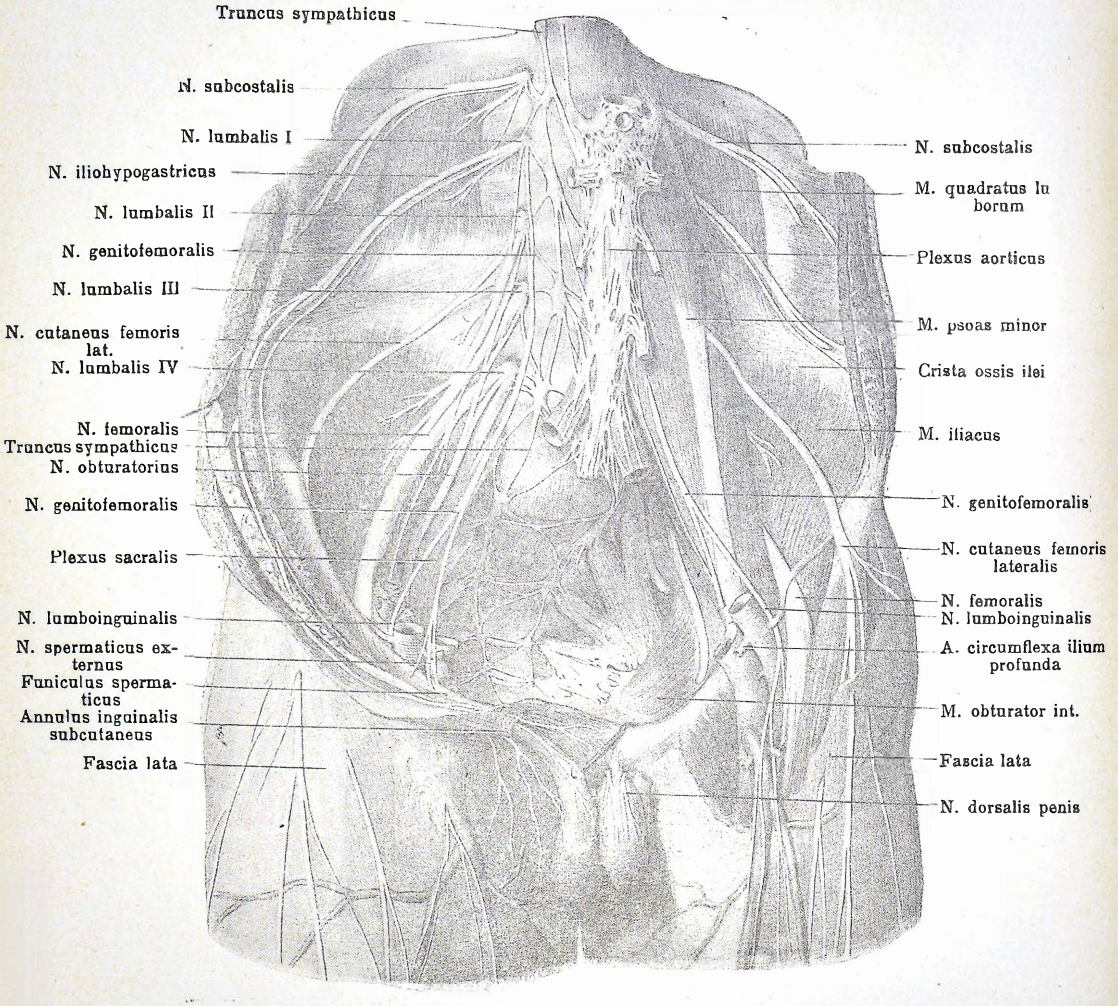

Rys. 91. Nerwy miednicy.
Według Hirszfelda.

1. Z nerwem podżebrowym (Th_{12}), po którego rozwidleniu dolna jego gałązka dochodzi do splotu lędźwiowego, łącząc się z pniem L_1.

2. Ze splotem krzyżowym, dzięki temu, że gałązka nerwu L_4 odszczepia się i przyłącza do pierwszego z nerwów krzyżowych (L_5).

3. Z układem współczulnym za pośrednictwem gałązek łączących *(rr. communicantes)* nerwów L_1—L_4.

B) Gałęzie krótkie (mięśniowe).

Do mięśni, które się znajdują w bezpośredniem sąsiedztwie splotu lędźwiowego, dochodzą wprost od niego krótkie gałązki nerwowe. Należy tutaj wymienić:

1. Gałązki do m. czworobocznego lędźwi, przeważnie od L_1.

2. Gałązki do m. lędźwiowoudowego wielkiego *(m. psoas major)* w liczbie 2—3 odchodzą od L_2—L_3 i gubią się w masie mięsnej.

3. Gałązki do m. lędźwiowego małego *(m. psoas minor)*, odchodzą od poprzednich i przenikają do mięśnia po przejściu przez m. lędźwiowoudowy wielki.

C) Gałęzie długie.

I. Do tułowia i obręczy biodrowej dolnej.

Wśród tych nerwów stwierdzamy największą zmienność z pośród wszystkich nerwów ciała ludzkiego.

1. Nerw biodrowopodbrzuszny *(n. iliohypogastricus)*.

Nerw biodrowopodbrzuszny jest gałązką od L_1 i Th_{12}; przykryty przez otrzewną, idzie skośnie ku dołowi po m. czworobocznym lędźwi. Następnie przebija m. poprzeczny brzucha i biegnie przez jakiś czas między nim a m. skośnym brzucha wewnętrznym.

W dalszym przebiegu przenika pomiędzy oba mięśnie skośne brzucha wewnętrzny i zewnętrzny, i dopiero jego gałązki końcowe przechodzą nazewnątrz do tkanki podskórnej w okolicy grzebienia kości biodrowej i w okolicy pierścienia pachwinowego. Pod tym względem nerw biodrowopodbrzuszny odpowiada nerwom międzyżebrowym; zakończenia jego w okolicy biodrowej odpowiadałyby nerwom skórnym bocznym, a zakończenia okolicy pachwinowej gałązkom przednim (rys. 91).

Na ogół więc należałoby rozróżniać następujące odgałęzienia tego nerwu:

a) Gałązki mięśniowe *(rr. musculares)*, czyli krótkie odgałęzienia, odchodzące wzdłuż całego przebiegu do otaczających mięśni płaskich brzucha (m. poprzeczny brzucha, mięśnie skośny brzucha wewnętrzny i zewnętrzny, m. prosty brzucha).

b) Gałązki skórne:

α) boczna *(r. cutaneus lateralis n. iliohypogastrici)*, która przechodzi ponad grzebieniem kości biodrowej do bocznej okolicy obręczy kończyny dolnej (rys. 86);

β) przednia *(r. cutaneus anterior n. iliohypogastrici)*, która przebija powięź brzuszną na bocznej krawędzi m. prostego brzucha i ponad pierścieniem pachwinowym rozwidla się, analogicznie do nerwów międzyżebrowych, na dwie gałązki, z których jedną idzie przyśrodkowo, a druga bocznie (rys. 85).

γ) Gałązka płciowa (franc. *r. genitalis)*, według autorów francuskich zstępuje na powrózek nasienny (Cruveilhier). Według autorów

niemieckich jest to tylko rzadka odmiana zaopatrzenia tej okolicy przez nerw następny (rys. 91).

2. Nerw biodrowopachwinowy *(n. ilioinguinalis)* od L_1 — jest nieco cieńszy, lecz nadzwyczaj podobny do poprzedniego nerwu. Biegnie mniej więcej równolegle do n. biodrowopodbrzusznego, przebija tak samo kolejno wszystkie mięśnie brzucha, jak on oddaje gałązki skórne, które się rozpoczynają mniej więcej na wysokości przedniego górnego kolca kości biodrowej i częstokroć zespala się z poprzednim nerwem (rys. 91). Oddaje:

a) Gałązki mięśniowe *(rr. musculares)* do mięśni płaskich brzucha.

b) Gałązki skórne:

α) Boczna *(r. cutaneus lateralis n. ilioinguinalis)* nieznaczna gałązka do skóry biodra.

β) Przednia *(r. cutaneus anterior)*, która dopiero przez pierścień pachwinowy podskórny przedostaje się nazewnątrz i zaopatruje skórę tej okolicy ciała, sięgając nawet na udo. Rozgałęzienia jej zstępują na wzgórek łonowy i na worek mosznowy (względnie wargi sromowe większe), otrzymując nazwę nerwów moszonowych przednich *(nn. scrotales anteriores)*, względnie nerwów wargowych przednich *(nn. labiales anteriores)* u kobiet.

3. Nerw łonowoudowy *(n. genitofemoralis)*.

Jest niemal czystym nerwem skórnym. Po utworzeniu się z L_1 i L_2 nerw przebija skośnie m. lędźwiowoudowy wielki i biegnie po jego przedniej powierzchni, tutaj często się zespala z n. biodrowopachwinowym i z n. skórnym uda bocznym, poczem od przodu krzyżuje się z naczyniami biodrowemi *(vasa iliaca)* i dzieli się na dwie gałęzie końcowe (rys. 91):

a) Nerw lędźwiowopachwinowy *(n. lumboinguinalis)*, który poprzez rozstęp naczyniowy (I. str. 492) przedostaje się pod więzadłem pachwinowem na udo i przebija powięź w okolicy podskórnego pierścienia udowego, a częściowo przechodzi nawet przez sam pierścień (rys. 92).

b) Nerw nasienny zewnętrzny *(n. spermaticus externus)*, który przechodzi u mężczyzn wraz z powrózkiem nasiennym przez cały kanał pachwinowy (rys. 91) i biegnąc od tylnej strony powrózka zstępuje do worka mosznowego. Po drodze unerwia m. dźwigacz jądra, dalej osłonki jąder i mosznę [gałązki moszonowe przednie *(rr. scrotales anteriores)*]. U kobiet zaś nerw ten biegnie wraz z więzadłem obłem macicy do pierścienia pachwinowego, gdzie się rozkrzewia, oddając również gałązki do warg sromowych większych [gałązki wargowe przednie *(rr. labiales anteriores)*].

II. Do kończyny dolnej.

4. Nerw skórny uda boczny *(n. cutaneus femoris lateralis)*.

Nerw skórny uda boczny pochodzi z L_2, L_3; po przebiciu m. lędźwiowoudowego sunie po powierzchni m. lędźwiowobiodrowego w kierunku

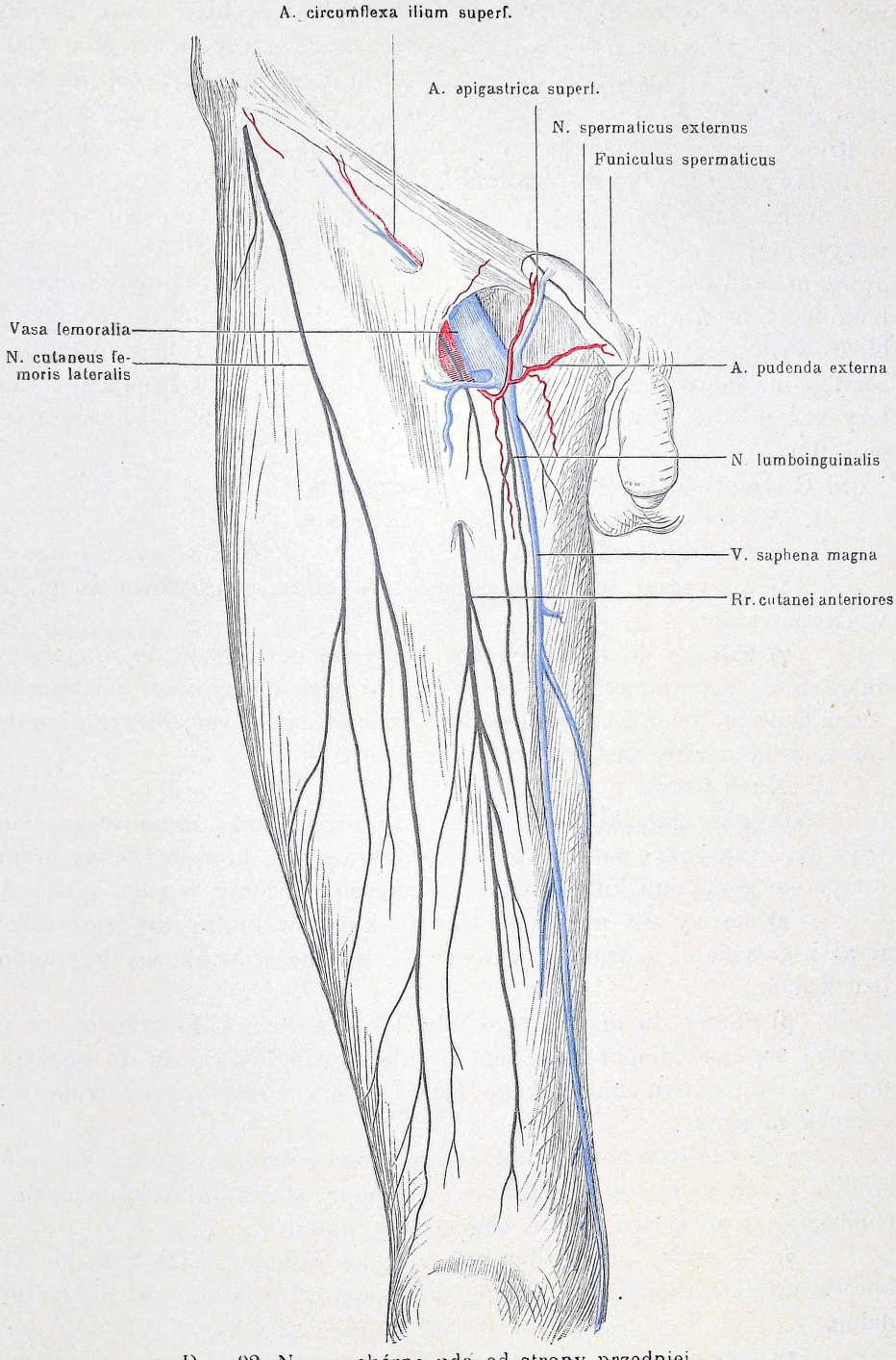

Rys. 92. Nerwy skórne uda od strony przedniej.
Według Henlego.

do przedniego górnego kolca kości biodrowej (rys. 91 i 92), od którego przyśrodkowo przechodzi pod więzadłem pachwinowem do tkanki podskórnej i biegnie pomiędzy dwiema blaszkami powięzi uda. Gałązki jego przebijają powięź w kilku miejscach i rozgałęziają się na bocznej stronie uda aż do kolana. Prócz tego jedna z górnych gałązek zawraca w stronę pośladka, gdzie się też kończy. Jest to więc czysty nerw skórny.

5. Nerw udowy *(n. femoralis).*

Nerw udowy, najpotężniejszy z całego splotu i utworzony przez wszystkie jego korzenie (L_1—L_4), jest początkowo całkowicie przykryty przez m. lędźwiowoudowy. Nieco dalej, przykryty przez powięź biodrową, biegnie w bróździe pomiędzy mięśniami lędźwiowoudowym a lędźwiowobiodrowym i wraz z niemi przechodzi pod więzadłem pachwinowem przez rozstęp mięśniowy (I. str. 492) na udo (rys. 91). Tutaj w trójkącie Scarpy leży bocznie od t. udowej i zstępuje dalej, dzieląc się na liczne gałązki (rys. 93).

a) Gałęzie mięśniowe *(rr. musculares).*

1. Wewnątrz miednicy odgałęziają się:

α) 3—4 gałązek do m. lędźwiowobiodrowego,

β) zazwyczaj jedna, nieco dłuższa niteczka nerwowa do m. lędźwiowoudowego,

γ) gałązka do m. łonowego; ażeby się przedostać do miejsca przeznaczenia, wspomniany nerw musi przejść poza naczyniami udowemi, poczem dopiero przenika do mięśnia, który jednak może otrzymać gałązki również od nerwu następnego (patrz dalej).

2. Na udzie:

Wszystkie gałązki, pochodzące z tylnego pęczka n. udowego, zaopatrują m. krawiecki i potężny m. czworogłowy uda, którego każdy brzusiec otrzymuje jedną lub kilka gałązek własnysh. Możemy więc rozpoznawać:

α) Nerwy do m. krawieckiego, które wchodzą do tego mięśnia wraz z gałązkami skórnemi grupy środkowej nerwów skórnych przednich (patrz dalej),

β) nerwy do m. prostego uda, które wchodzą do brzuśca od tyłu, poczem się rozwidlają i część ich kieruje się dogłownie aż do początków mięśnia i do stawu biodrowego (patrz dalej), a reszta zaopatruje dolny odcinek mięśnia,

γ) do głowy bocznej m. czworogłowego uda wchodzą gałązki od środka i zachowują się podobnie, jak poprzednie: od zstępujących dochodzą nitki do stawu kolanowego (patrz dalej),

δ) do głowy przyśrodkowej przenika również kilka gałązek, które oprócz mięśnia zaopatrują również kość udową i staw kolanowy (patrz dalej),

ε) nerwy do głowy pośredniej, przyczem gałązki wydłużają się, zaopatrują również m. kaletki *(m. articularis genu)*, jak i samą torebkę stawową (patrz dalej).

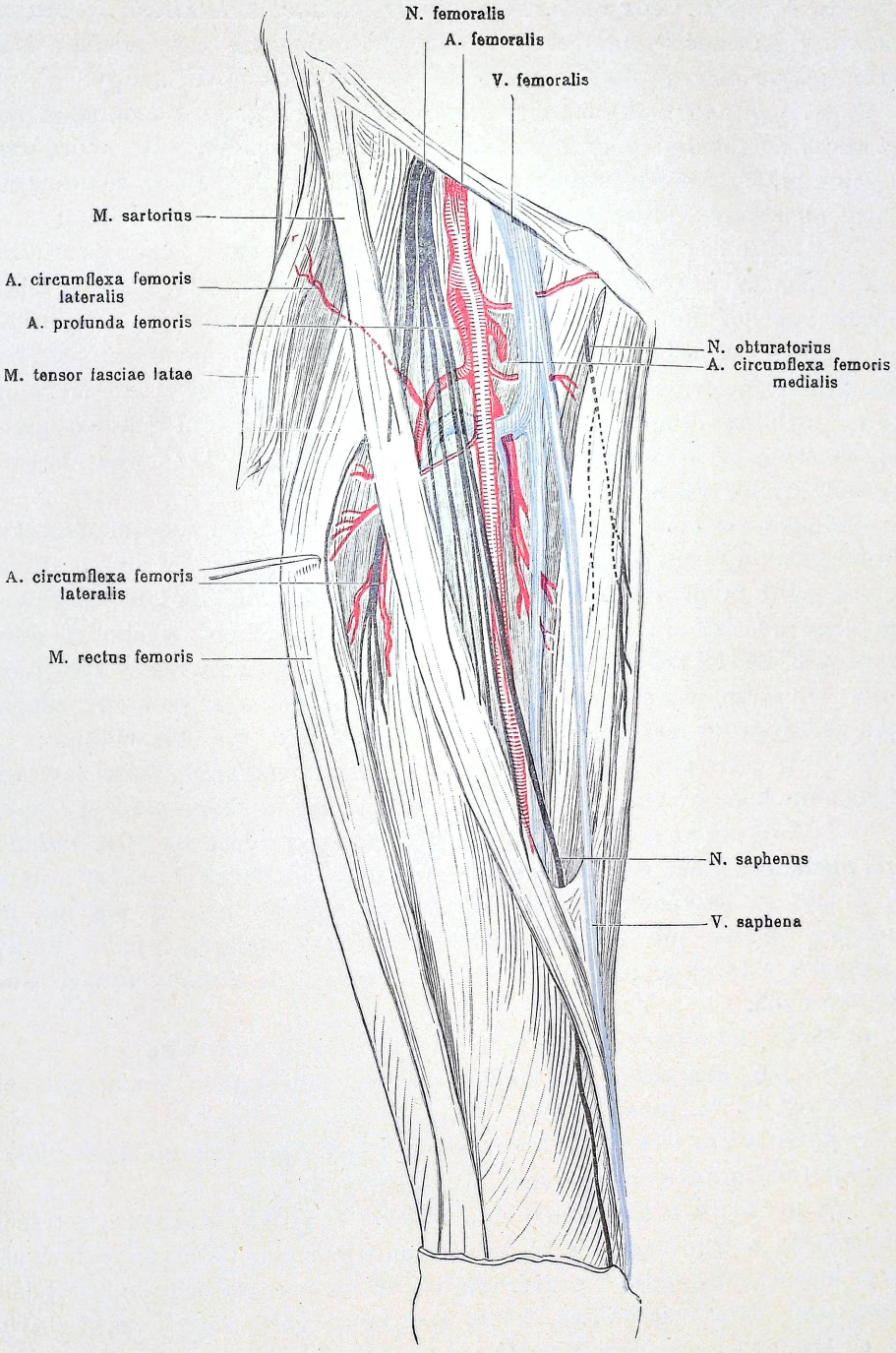

Rys. 93. Rozgałęzienie nerwu udowego.
Według Henlego.

b) Gałęzie czuciowe skórne:

α) Nerwy skórne przednie *(rr. cutanei anteriores)*; tą nazwą oznaczamy kilkanaście gałązek, które po oddzieleniu się od mięśnia rozchodzą się wachlarzowato (rys. 92); należy odróżniać dwie grupy:

1. przyśrodkową *(rr. mediales)*, której gałązki przebijają powięź szeroką dookoła i poniżej pierścienia udowego, zaopatrując skórę prawie całej przyśrodkowej strony uda; jedna z gałązek biegnie równolegle do żyły podskórnej odpiszczelowej i dochodzi aż do okolicy kolana;

2. pośrodkową *(rr. intermedii)*, której nerwy przebijają m. krawiecki i unerwiają go po drodze (patrz wyżej); poczem przebijają w kilku miejscach powięź udową i zaopatrują całą przednią stronę uda (rys. 93).

β) Nerw udowogoleniowy *(n. saphenus)*, pochodzi z głębokiego pęczka nerwów skórnych i otrzymuje odrębną nazwę ze względu na swą wybitną długość i odmienne zachowanie się. Początkowo przebiega bocznie od t. udowej, z którą razem wchodzi do kanału mięśni przywodzących (rys. 93).

Jednakowoż nie przenika aż do dolnego rozworu wspomnianego kanału, lecz przebija jego przyśrodkową ścianę, poczem biegnie w rowku, utworzonym przez m. przywodziciel uda wielki i przyśrodkową głowę m. czworogłowego uda aż do okolicy stawu kolanowego. Tutaj wychodzi poza m. krawieckim do tkanki podskórnej, przebija powięź i wraz z żyłą podskórną odpiszczelową schodzi ponad powięzią na goleń aż do stopy, zaopatrując skórę strony przyśrodkowej do dużego palca (rys. 94). Oddaje:

1. gałązkę podrzepkową *(r. infrapatellaris)*, która zawraca pod stawem kolanowym w kierunku bocznym i zasila skórę poniżej rzepki,

2. gałązki skórne goleni, przyśrodkowe *(rr. cutanei cruris mediales)*, które w miarę przebiegu nerwu odchodzą do skóry goleni.

Znane są przypadki, że nerw udowogoleniowy kończy się już na wysokości kolana, lub też że zachodzi aż do wielkiego palca stopy. W związku z tą chwiejnością występują równolegle zmiany innych nerwów skórnych.

c) Gałązki czuciowe głębokie (kostne i stawowe):

α) Do stawu biodrowego dochodzą zakończenia gałązek mięśniowych od m. prostego uda,

β) do okostnej i kości udowej — zakończenia gałązek głowy przyśrodkowej m. czworogłowego uda,

γ) do stawu kolanowego i jego torebki dochodzą z trzech stron gałązki n. udowego. Są to zakończenia gałązek, które zaopatrywały głowy: boczną, pośrednią i przyśrodkową m. czworogłowego uda. Najsilniejsza jest gałązka środkowa, która zaopatruje całą górną część stawu.

d) Gałązki naczynioruchowe:

α) Tutaj wymienić należy jedną nieco większą gałązkę nerwową, pochodzącą prawdopodobnie z układu współczulnego, która jeszcze w obrębie

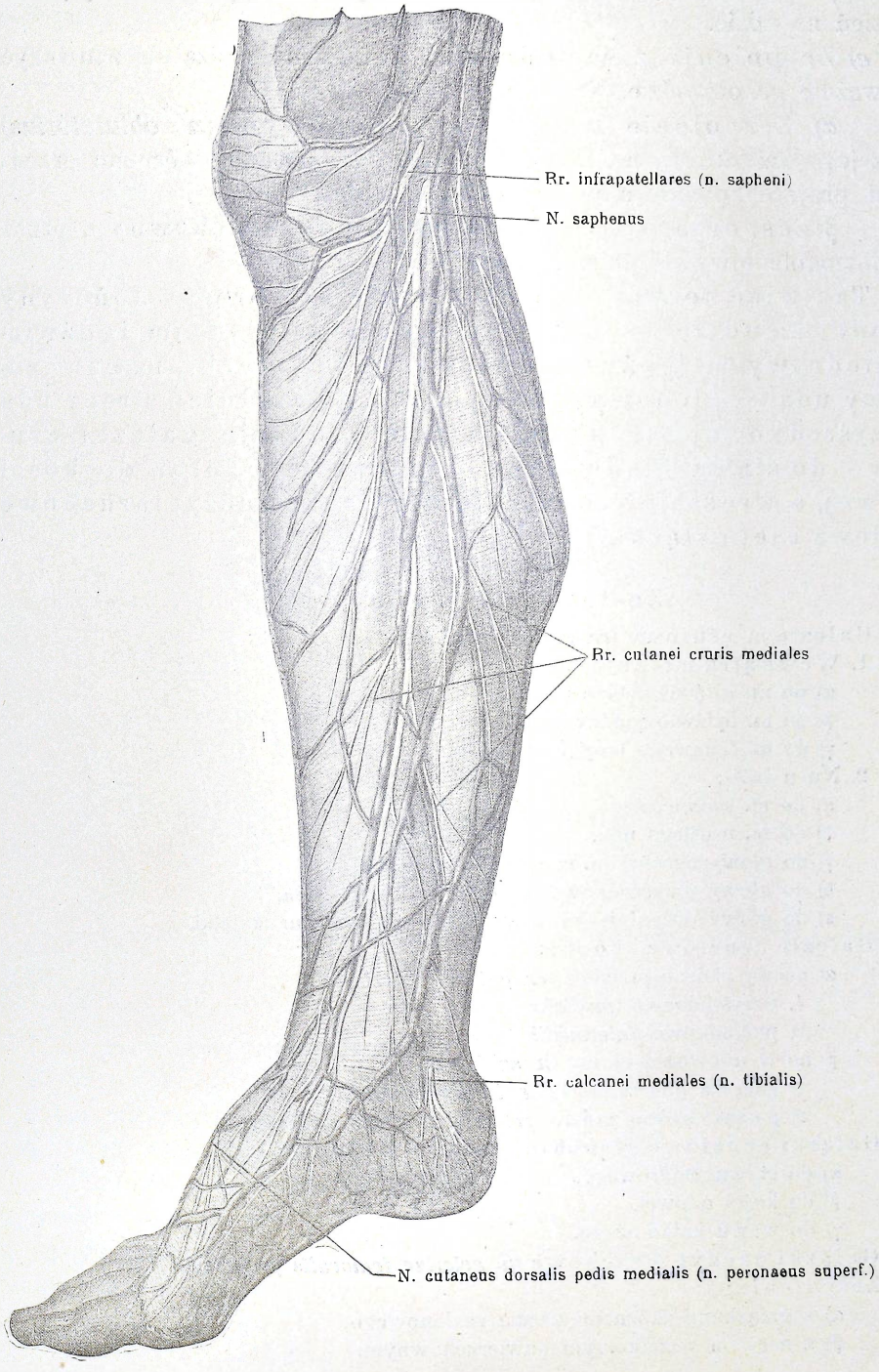

Rys. 94. Nerwy skórne goleni.
Według Hirszfelda.

miednicy dochodzi do t. udowej *(n. arteriae femoralis proprius)* i jej rozgałęzień na udzie.

e) Zespolenia z sąsiedniemi nerwami dadzą się zauważyć przeważnie na obwodzie. Najistotniejsze są:

α) Zespolenie z nerwem zasłonowym *(n. obturatorius)* przez jego gałązki skórne, które się splatają z nerwami skórnemi przedniemi, przyśrodkowemi albo z n. udowogoleniowym,

β) zespolenie z n. strzałkowym powierzchownym przez n. udowogoleniowy na goleni.

Tak więc nerw udowy zaopatruje na obręczy kończyny dolnej i na udzie wszystkie mięśnie prostujące (m. lędźwiowobiodrowy, m. lędźwiowoudowy, m. krawiecki, m. czworogłowy uda i m. łonowy), unerwia skórę przedniej strony uda i przyśrodkowej strony uda i goleni, oddaje gałązki czuciowe do stawu biodrowego i kolanowego, oraz do kości udowej, a wreszcie zaopatruje w gałązki naczynioruchowe t. udową i jej gałązki.

Zestawienie n. udowego.

a) Gałęzie mięśniowe *(rr. musculares)*:
1. Wewnątrz miednicy:
α) do m. lędźwiowobiodrowego,
β) do m. lędźwiowoudowego,
γ) do m. łonowego (częściowo);
2. Na udzie:
α) do m. krawieckiego,
β) do m. prostego uda,
γ) do głowy bocznej m. czworogłowego uda,
δ) do głowy przyśrodkowej m. czworogłowego uda,
ε) do głowy pośredniej m. czworogłowego uda i m. kaletki.

b) Gałęzie czuciowe skórne:
α) nerwy skórne przednie *(rr. cutanei anteriores)*:
1. przyśrodkowe *(mediales)*,
2. pośrodkowe *(intermedii)*,
β) nerw udowogoleniowy *(n. saphenus)*:
1. gałązka podrzepkowa *(r. infrapatellaris)*,
2. gałązki skórne goleni *(rr. cutanei cruris mediales)*.

c) Gałązki czuciowe głębokie kostne i stawowe:
α) do stawu biodrowego,
β) do kości udowej,
γ) do stawu kolanowego.

d) Gałązki naczynioruchowe *(n. arteriae femoralis proprius)*.

e) Zespolenia:
α) z gałązkami skórnemi nerwu zasłonowego,
β) z nerwem strzałkowym powierzchownym.

6. Nerw zasłonowy *(n. obturatorius)*.

Początek nerwu od L_2—L_4 znajduje się podobnie, jak to się ma z n. udowym, wewnątrz miąższu m. lędźwiowoudowego. Następnie nerw

pojawia się po przyśrodkowej krawędzi wspomnianego mięśnia i biegnie cokolwiek poniżej linji bezimiennej w głębi miednicy małej, kierując się ponad naczyniami do kanału zasłonowego (rys. 91). Tutaj dopiero, a zwłaszcza już po przejściu przez kanał zaczyna się rozdzielać na gałązki (rys. 95):

a) Gałązkę do m. zasłaniającego zewnętrznego, która się oddziela jeszcze wewnątrz miednicy, poczem jednak wraz z nerwem przechodzi przez kanał i dopiero wtedy zasila wspomniany mięsień.

b) Gałąź przednią *(r. anterior)*, która przenika między mięśnie przywodziciele uda długi i krótki i oddaje kilka gałązek:

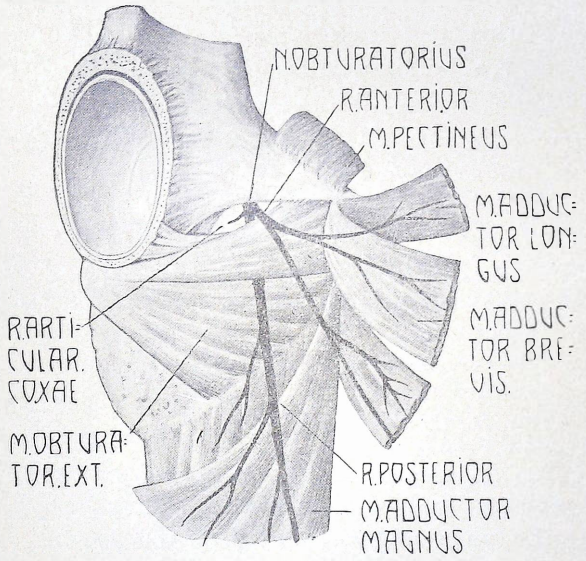

Rys. 95. Rozgałęzienia nerwu zasłonowego z zewnątrz miednicy. Według Testuta.

1. do m. przywodziciela długiego,
2. do m. przywodziciela krótkiego,
3. do m. smukłego,
4. do m. łonowego (częściowo).

Zakończenie tej przedniej gałązki przenika aż do skóry przyśrodkowej strony uda. Jest to jedyna czuciowa gałązka n. zasłonowego, który się ogranicza do zaopatrzenia nieznacznej tylko przestrzeni zewnętrznych powłok ciała (patrz dalej).

c) Gałąź tylną *(r. posterior)*, która po unerwieniu m. zasłaniającego zewnętrznego częstokroć przebija go i zasila poza tem:

1. m. przywodziciel uda wielki (częściowo, patrz też n. kulszowy),
2. m. przywodziciel uda najmniejszy,
3. staw biodrowy (patrz dalej).

d) Gałązki czuciowe (wyszczególnienie wymienionych poprzednio):

α) skórne *(r. cutaneus obturatorius)* od gałęzi przedniej do skóry przyśrodkowej strony uda,

β) stawowe i kostne *(rr. articulares coxae)* od gałęzi tylnej, jako zakończenie nerwów mięśniowych do stawu biodrowego:

1. gałązeczki, które wraz z t. odżywną wchodzą do szpiku kości udowej,

2. gałązeczki zstępujące aż do stawu kolanowego.

e) Gałązki naczynioruchowe — niteczka od zakończeń gałęzi tylnej przyłącza się do t. podkolanowej.

f) Zespolenie z n. udowym (patrz str. 144).

Tak więc nerw zasłonowy unerwia wszystkie mięśnie strony przyśrodkowej uda (m. zasłaniający zewnętrzny, wszystkie mięśnie przywodziciele uda, m. łonowy), tamże małe pole skórne, oraz oddaje gałązeczki do stawów: biodrowego i kolanowego, do kości udowej i gałązki naczynioruchowe do t. podkolanowej.

Zestawienie n. zasłonowego:

a) Gałązka do m. zasłaniającego zewnętrznego.
b) Gałązka przednia (*r. anterior*) do wszystkich mięśni przywodzących i m. łonowego.
c) Gałązka tylna (*r. posterior*).
d) Gałązki czuciowe:
  α) skórna (*r. cutaneus obturatorius*),
  β) stawowe i kostne:
    1. do stawu biodrowego i do kości udowej,
    2. do stawu kolanowego;
e) Gałązki naczynioruchowe do t. podkolanowej.
f) Zespolenia z n. udowym.

D) Zestawienie splotu lędźwiowego.

A) Gałęzie zespalające:
1. z n. podżebrowym ($Th_{12}-L_1$),
2. ze splotem krzyżowym (L_4-L_5),
3. z układem współczulnym (*rami communicantes*) (L_1-L_4).

B) Gałęzie krótkie mięśniowe:
1. gałązki do m. czworobocznego lędźwi,
2. gałązki do m. lędźwiowoudowego,
3. gałązka do m. lędźwiowego mniejszego.

C) Gałęzie długie:

I. do tułowia i obręczy kończyny dolnej:

1. Nerw biodrowopodbrzuszny (*n. iliohypogastricus*):
  a) gałązki mięśniowe do mm. płaskich brzucha,
  b) gałązki skórne:
    α) boczna (*r. cutaneus lateralis n. iliohypogastrici*),
    β) przednia (*r. cutaneus anterior n. iliohypogastrici*),
    γ) płciowa (*r. genitalis*).

2. Nerw biodrowopachwinowy (*n. ilioinguinalis*):
   a) gałązki mięśniowe do mm. płaskich brzucha,
   b) gałązki skórne:
      α) boczna (*r. cutaneus lateralis n. ilioinguinalis*),
      β) przednia (*r. cutaneus anterior*),
      nerwy mosznowe przednie (*nn. scrotales anteriores*), albo
      nerwy wargowe przednie (*nn. labiales anteriores*),
3. Nerw łonowoudowy (*n. genitofemoralis*):
   a) n. lędźwiowopachwinowy (*n. lumboinguinalis*),
   b) n. nasienny zewnętrzny (*n. spermaticus externus*).

II. Do kończyny dolnej:

1. n. skórny uda boczny (*n. cutaneus femoris lateralis*).
2. n. udowy (*n. femoralis*) (patrz zestawienie str. 144),
3. n. zasłonowy (*n. obturatorius*) (patrz zestawienie str. 145).

5. Splot krzyżowy *(plexus sacralis).*

Nazwa splotu krzyżowego pochodzi od kości krzyżowej; splot ten tworzy się i spoczywa na jej wewnętrznej powierzchni. W skład jego wchodzą gałązki przednie L_4—L_5 (częściowo) oraz S_1—S_3.

W ten sposób splot tworzy się z 4—5 pni nerwowych, zespalających się po wyjściu z otworów międzykręgowych. Ze względu na to, że jego gałązki zaopatrują niemal całą kończynę dolną i że prowadzą najpotężniejsze i najdłuższe nerwy, jakie posiada ciało ludzkie, sam splot okazuje budowę nadzwyczaj silną; poszczególne pnie są grube, cokolwiek przypłaszczone i kierują się zbieżnie do otworu kulszowego większego. W ten sposób cały splot mieści się w głębi miednicy małej; leży na kości krzyżowej i rozpoczynającym się mięśniu gruszkowatym, przykryty jest z przodu przez powięź, która go oddziela od naczyń i odbytnicy Możemy rozróżnić następujące rozgałęzienia splotu krzyżowego:

A) Zespolenia z sąsiedniemi nerwami.
B) Krótkie gałązki nerwowe.
C) Gałęzie długie:
   I. nerwy obręczy biodrowej,
   II. długie nerwy dla kończyny.

A) Zespolenia splotu krzyżowego z sąsiedniemi nerwami są następujące:

1. Ze splotem lędźwiowym zapomocą wspólnej gałęzi L_4.
2. Ze splotem sromowym przez gałązki od (S_1) S_2, S_3, które przyczyniają się do utworzenia tego splotu.
3. Z pniem układu współczulnego zapomocą gałązek łączących, które doprowadzają do pnia współczulnego.

B) Krótkie gałązki nerwowe odchodzą od splotu do sąsiadujących z nim mięśni:

1. Do m. zasłaniającego wewnętrznego — od S_1 biegnie gałązka, która wychodzi przez otwór kulszowy większy, zawija się dookoła kolca

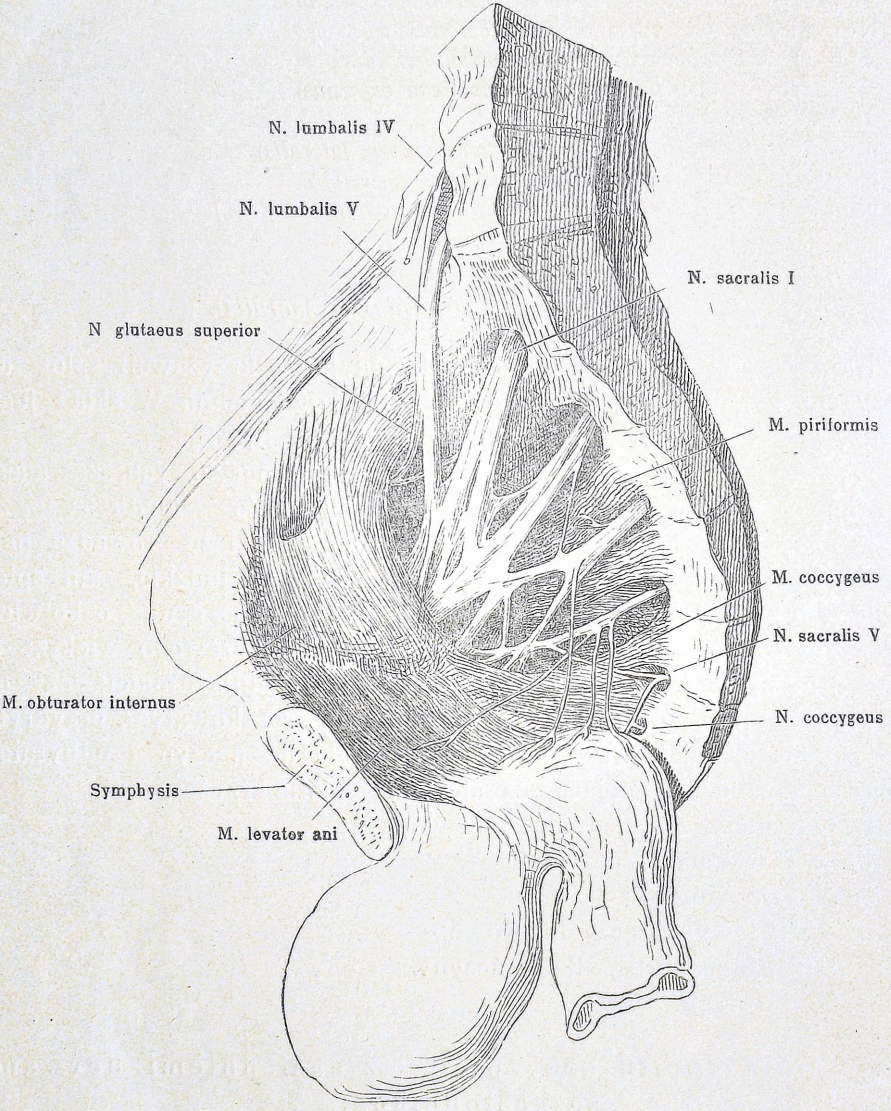

Rys. 96. Splot krzyżowy.
Według Henlego.

i powraca do miednicy przez otwór kulszowy mniejszy, poczem gubi się w mięśniu.

2. Do m. gruszkowatego od S_1—S_2 — krótkie gałązki, które bezpośrednio wchodzą do mięśnia.

3. Do mm. bliźniaczych — nieznaczne gałązeczki.

4. Do m. czworobocznego uda — od L_4—S_1; końcowe gałązeczki tej gałązki gubią się w stawie biodrowym.

C) Gałęzie długie.

I. Do obręczy biodrowej:

1. Nerw pośladkowy górny *(n. glutaeus superior)*.

Czysty nerw ruchowy, utworzony z gałązek od (L_4), L_5 i S_1, przechodzi wraz z t. pośladkową górną przez otwór kulszowy większy, a właściwie przez jego górną część *(foramen suprapiriforme)*, poczem biegnie pomiędzy mięśniami pośladkowemi średnim a małym, aż do m. napinającego powięź szeroką. Zaopatruje następujące mięśnie:

a) m. pośladkowy średni,

b) m. pośladowy mały, oraz

c) m. napinający powięź szeroką.

2. Nerw pośladkowy dolny *(n. glutaeus inferior)*.

Z gałązek L_5, S_1 i S_2 wraz z tętnicą pośladkową dolną, trafia poniżej m. gruszkowatego do otworu kulszowego większego *(foramen infrapiriforme)*, poczem się rozwidla; część jego gałązek zawraca ku górze, druga zaś zstępuje ku dołowi aż do przyczepów mięśnia pośladkowego większego do kości udowej. Wszystkie te gałązki wchodzą do wymienionego mięśnia z tyłu i zasilają go. Końcowe odgałęzienia dochodzą również do stawu biodrowego.

II. Do kończyny dolnej:

3. Nerw skórny uda tylny *(n. cutaneus femoris posterior)*.

Od S_1—S_3, czysty nerw czuciowy, powierzchowny, przechodzi wraz z nerwem kulszowym (patrz dalej) przez otwór kulszowy większy *(foramen infrapiriforme)*. Leżąc następnie z tyłu nerwu kulszowego, idzie mniej więcej pośrodku między krętarzem a guzem kulszowym (rys. 97), poczem przechodzi do brózdy pomiędzy m. dwugłowym uda a m. półścięgnistym. W górnym odcinku nerw ten jest przykryty przez masę mięsną m. pośladkowego wielkiego i dopiero po wyjściu z pod tego mięśnia staje się właściwym nerwem skórnym, rozwidlając się na (rys. 100):

a) Gałązki kroczowe *(rr. perineales)* zakręcające najbardziej przyśrodkowo i dochodzące do skóry krocza i sromu, moszny lub warg sromowych większych.

b) Nerwy pośladkowe dolne *(nn. clunium inferiores)*, które po wyjściu z pod mięśnia pośladkowego wielkiego natychmiast się zawijają dookoła jego krawędzi; wstępując ku górze na pośladek, zaopatrują skórę tej okolicy od dołu.

c) Zakończenia nerwu, które pod postacią gałązek skórnych uda tylnych *(rr. cutanei femoris posteriores)* zaopatrują całą tylną okolicę aż do kolana.

4. Nerw kulszowy *(n. ischiadicus).*

Gdy badać pobieżnie splot krzyżowy, odnosi się wrażenie, że wszystkie jego gałązki zbiegają się razem, by wytworzyć jeden tylko — n. kulszowy (rys. 96). Istotnie, nerw ten otrzymuje gałązki od wszystkich pni

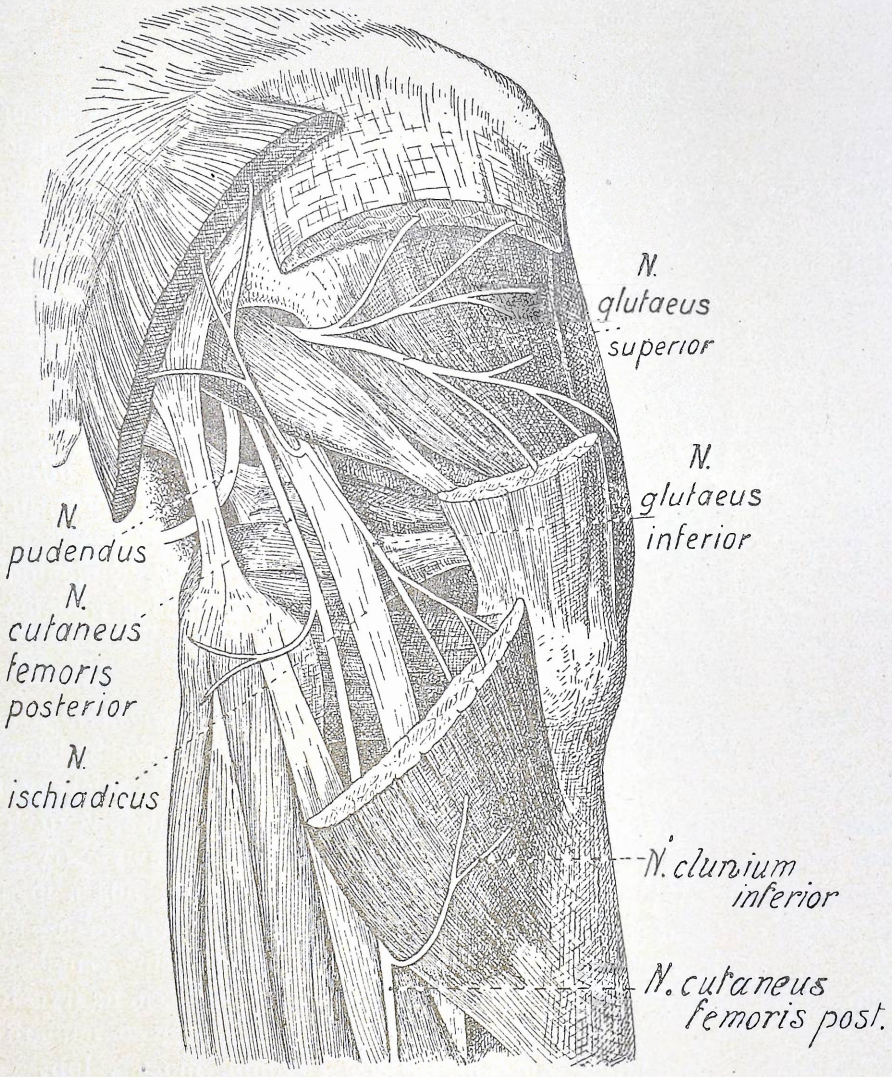

Rys. 97. Nerwy pośladka.
Według Villigera.

splotu i masą swoją przytłacza resztę omówionych poprzednio nerwów. Po wyjściu z miednicy przez otwór kulszowy większy poniżej krawędzi m. gruszkowatego *(foramen infrapiriforme)*, pień nerwu spoczywa na mięśniach bliźniaczych, mięśniu zasłaniającym wewnętrznym i mięśniu czworobocznym uda. W tem miejscu znajduje się mniej więcej pośrodku

pomiędzy krętarzem a guzem kości kulszowej. Następnie wchodzi pomiędzy m. przywodziciel uda wielki a grupę zginaczy, rozpoczynających się na guzie kości kulszowej (m. dwugłowy uda, m. półścięgnisty i m. półbłoniasty) i w ten sposób przenika do dołu podkolanowego. Tutaj rozszczepia się na dwa zasadnicze pnie: nerw strzałkowy wspólny *(n. peronaeus communis)* i nerw piszczelowy *(n. tibialis)*, które ze swej strony dzielą się na szereg drobniejszych gałęzi.

Ten podział n. kulszowego może się odbywać o wiele wyżej (rys. 99), a bywa nawet i tak, że nerw odrazu wychodzi jako podzielony na nerw strzałkowy wspólny i n. piszczelowy; wtedy pierwszy zazwyczaj przebija m. gruszkowaty.

Oprócz tego wspomnieć należy, że n. kulszowy pobiera od t. pośladkowej dolnej swoją własną tętnicę *(a. comitans n. ischiadici)*, która wraz z nim biegnie ku dołowi.

Liczne gałązki, jakie od n. kulszowego odchodzą, dadzą się ująć w następujące grupy:

a) gałęzie na udzie: mięśniowe i stawowe,

b) nerw strzałkowy wspólny *(n. peronaeus communis)*,

c) nerw piszczelowy *(n. tibialis)*.

a) Gałęzie na udzie — mięśniowe i stawowe.

I. Krótkie:

Do nich zaliczyć należy nerwy do mięśni miednicy, które często odchodzą bezpośrednio od splotu i były wymienione na str. 148, a więc gałązki do:

α) mm. bliźniaczych,

β) m. zasłaniającego zewnętrznego,

γ) m. czworobocznego uda,

δ) zakończenia tych nerwów dochodzą do stawu biodrowego.

II. Długie:

1. Pochodzące z pęczka późniejszego n. piszczelowego *(n. tibialis)* (rys. 9ε):

α) do m. półbłoniastego,

β) do m. półścięgnistego,

γ) do dwugłowego m. uda (częściowo, gdyż tylko do długiej głowy mięśnia),

δ) do m. przywodziciela uda wielkiego (częściowo obok n. zasłonowego).

2. Pochodzące z pęczka późniejszego n. strzałkowego wspólnego *(n. peronaeus communis)*:

α) do m. dwugłowego uda (częściowo, gdyż tylko do krótkiej głowy), a jego gałązka końcowa,

β) do stawu kolanowego *(n. articularis genu)*.

b) Nerw strzałkowy wspólny *(n. peronaeus communis)*.

Po odgałęzieniu się od pnia mniej więcej wzdłuż przyśrodkowej

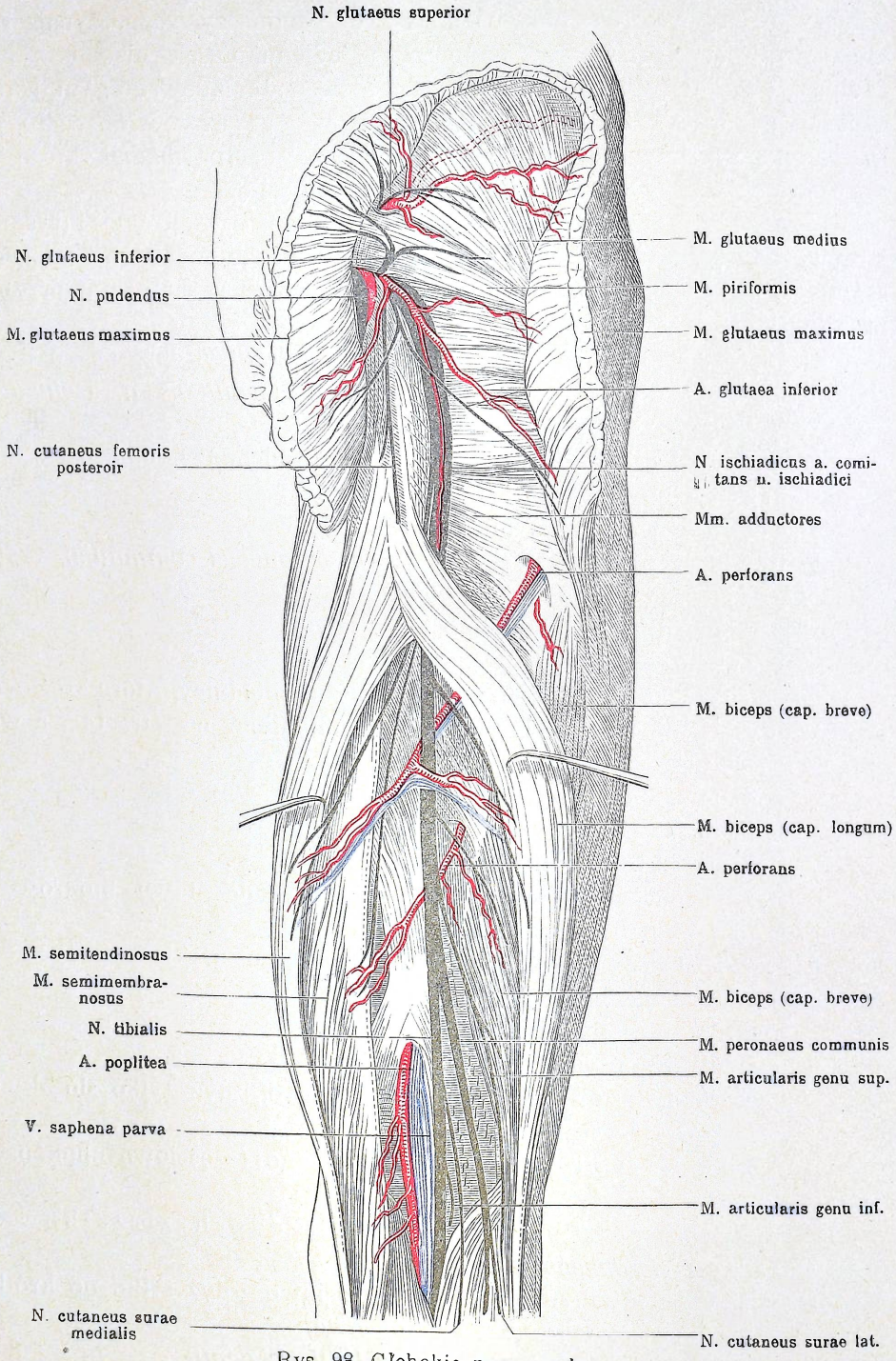

Rys. 98. Głębokie nerwy uda.
Według Henlego.

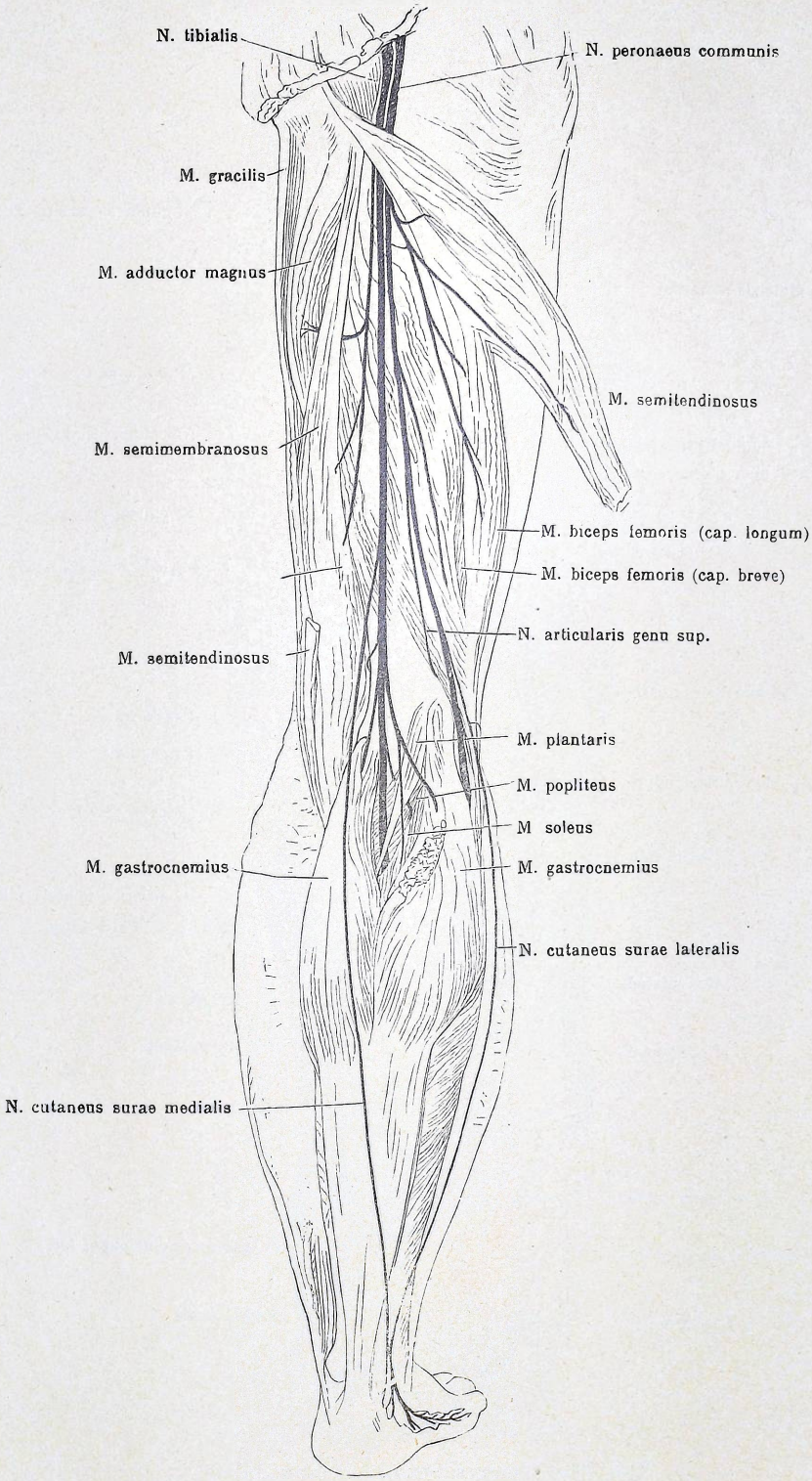

Rys. 99. Rozgałęzienie całego nerwu kulszowego.
Według Henlego.

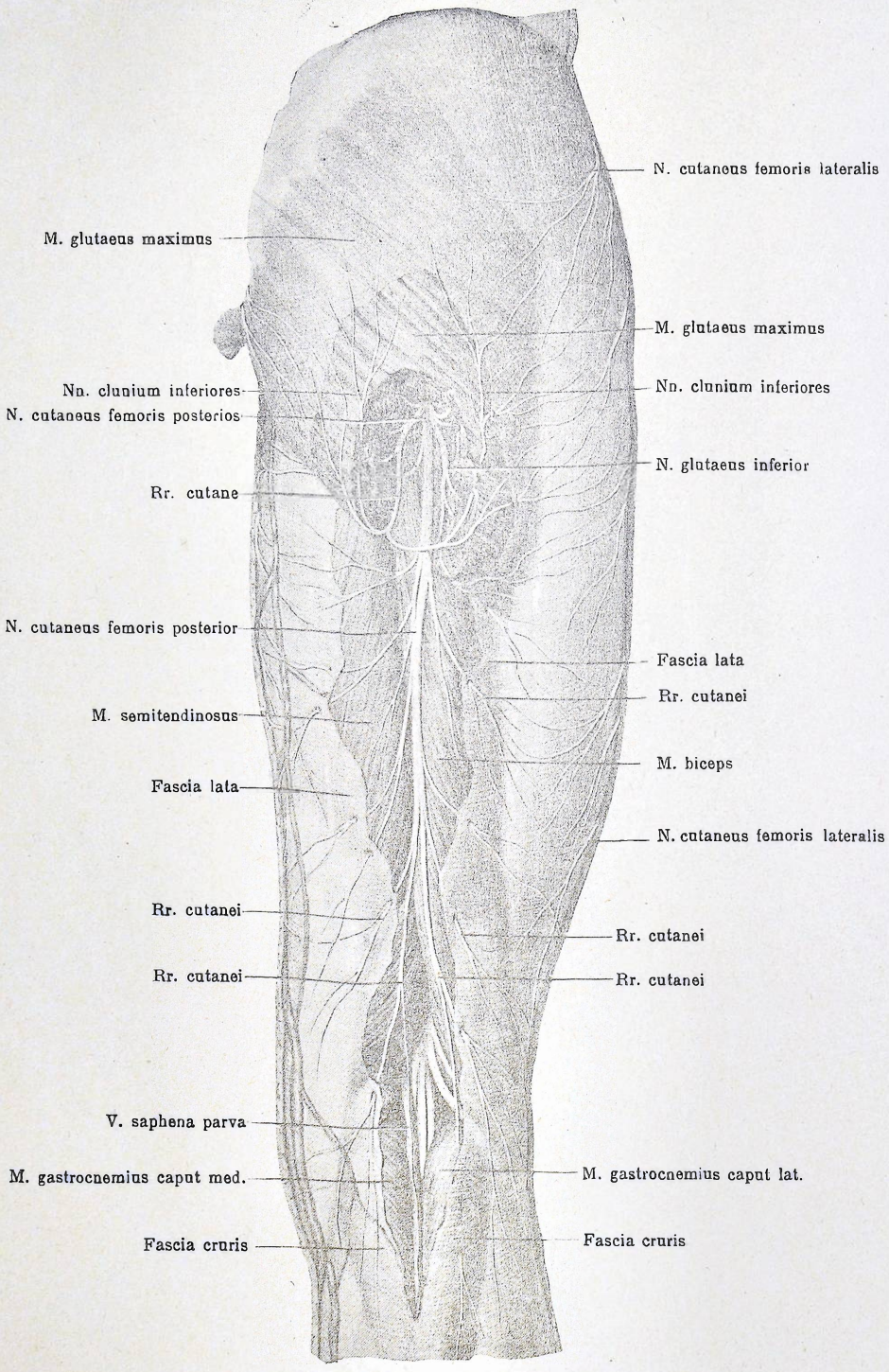

Rys. 100. Nerwy skórne kończyny dolnej.
Według Hirszfelda.

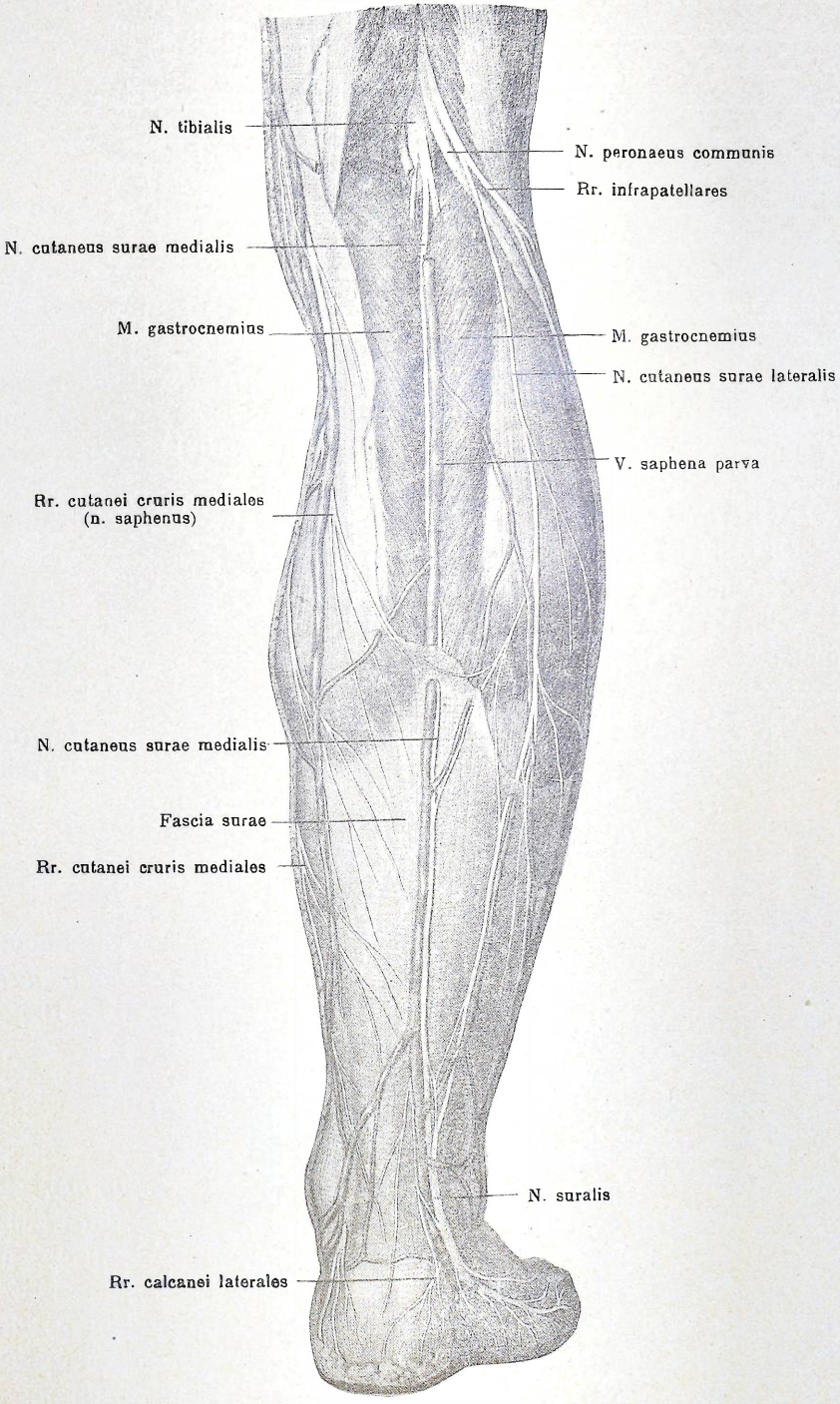

Rys. 101. Nerwy skórne kończyny dolnej.
Według Hirszfelda.

krawędzi dwugłowego m. uda, przebiega przez całą górną część dołu podkolanowego; krzyżuje się z przyczepem m. brzuchatego łydki i wreszcie zawija się dookoła główki strzałki ku przedniej grupie prostowników (rys. 99). Dzieli się na:

α) N. skórny łydki boczny *(n. cutaneus surae lateralis)*, który odgałęzia się jeszcze w obrębie dołu podkolanowego i zaopatruje skórę bocznej strony całej goleni (rys. 100). Rozpada się przytem na:

1. Gałązkę przednią, która oddaje liczne rozgałęzienia do skóry na zewnętrznej stronie goleni.

2. Gałązkę tylną, łączącą *(r. anastomoticus cum n. cutaneo surae mediali)*, która doprowadza do n. skórnego łydki środkowego i zespala się z nim.

β) N. strzałkowy powierzchowny *(n. peronaeus superficialis)*, który po przebiciu mięśnia strzałkowego długiego rozkrzewia się i zstępuje pomiędzy nim a m. strzałkowym krótkim (rys. 102), oddając gałęzie następujące:

1. Gałązki mięśniowe do:

αα) m. strzałkowego długiego,

ββ) m. strzałkowego krótkiego.

2. Po oddaniu powyższych gałązek zbliża się stopniowo ku powierzchni i wreszcie przebijając powięź na goleni, wytwarza gałązki skórne:

*) Nerw skórny grzbietowy stopy przyśrodkowy *(n. cutaneus dorsalis pedis medialis)* który po oddaniu gałązek skórnych na goleni schodzi na grzbiet stopy (rys. 102) i tam oddaje gałązki:

αα) do przyśrodkowej krawędzi stopy i dużego palca,

ββ) do strony strzałkowej II palca,

γγ) do strony piszczelowej III palca,

δδ) zespolenia z n. udowogoleniowym i n. strzałkowym głębokim.

**) N. skórny grzbietowy stopy pośredni *(n. cutaneus dorsalis pedis intermedius)*, który dzieli się z kolei na gałązki (rys. 102):

αα) do połowy strzałkowej III palca,

ββ) do całego IV palca,

γγ) do połowy piszczelowej V palca,

δδ) zespolenie z n. łydkowym.

γ) Nerw strzałkowy głęboki *(n. peronaeus profundus)*, który jest nerwem mięśniowym przedniej strony goleni (rys. 102). Po przebiciu przegrody międzymięśniowej i długiego m. prostownika palców nogi przyłącza się do t. piszczelowej przedniej, wraz z którą schodzi aż na stopę. Tak więc biegnie początkowo między m. piszczelowym przednim a długim prostownikiem palców stopy (rys. 102), następnie między pierwszym z nich a długim m. prostownikiem palucha i wreszcie pod ścięgnem tegoż prostownika palucha i pod więzadłem krzyżowem wchodzi na grzbietową stronę. Przyłączając się do t. grzbietowej stopy, przenika do prze-

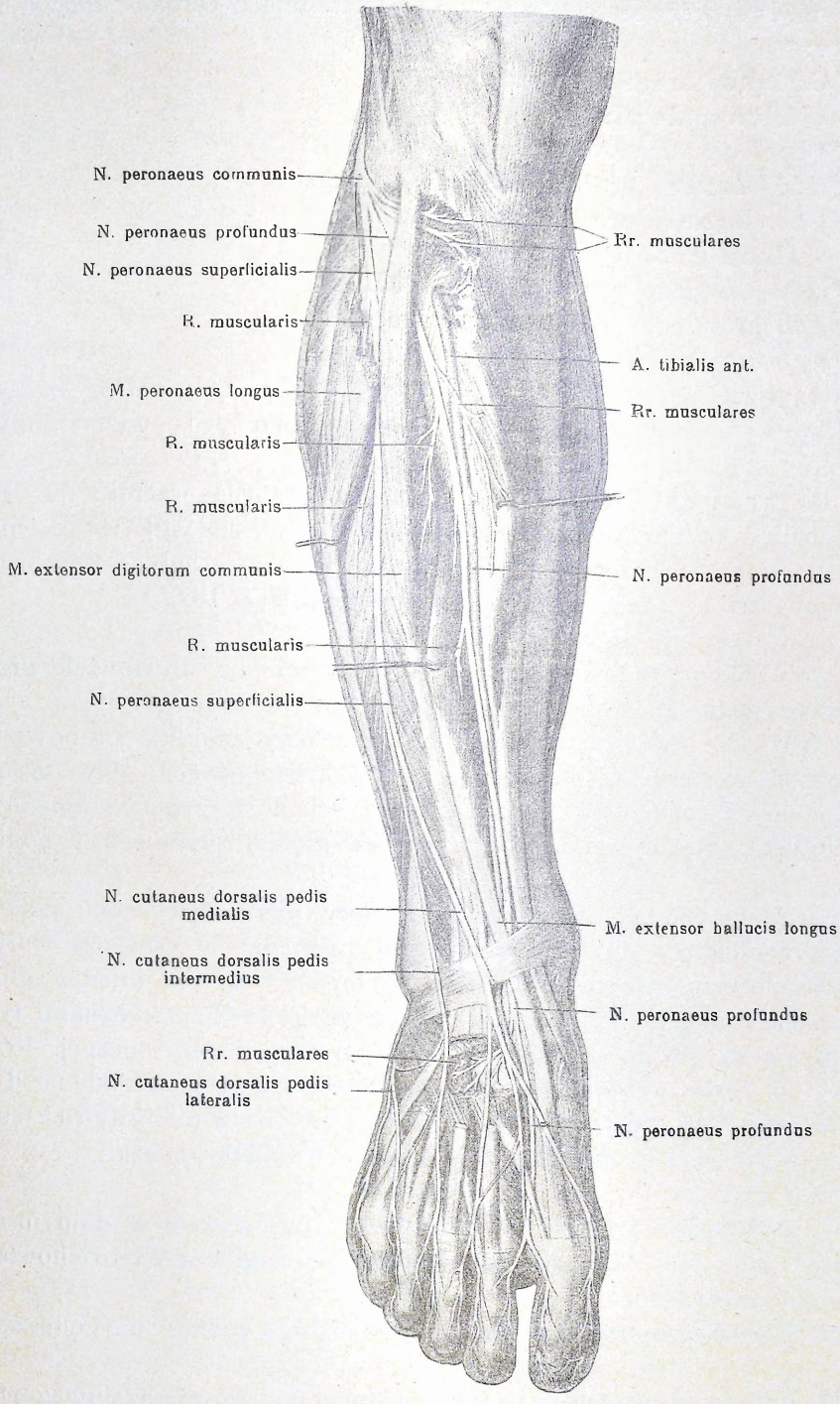

Rys. 102. Rozgałęzienie nerwu strzałkowego wspólnego.
Według Hirszfelda.

strzeni między pierwszą a drugą kością śródstopia. Oddaje gałązki następujące:

1. Gałązki mięśniowe.

I. na goleni:

*) do m. piszczelowego przedniego,

**) do długiego prostownika palców nogi,

***) do długiego prostownika palucha;

II. na grzbiecie stopy:

*) do krótkiego prostownika palców,

**) do krótkiego prostownika palucha,

***) do mm. międzykostnych grzbietowych.

2. Gałązki czuciowe głębokie do stawów stopy i śródstopia, które są zakończeniami nerwów mięśniowych, wymienionych powyżej.

3. Gałązki czuciowe skórne: gałązka skórna przenika do przestrzeni pomiędzy paluchem a drugim palcem; tu się rozwidla, zaopatrując boczną stronę palucha i przyśrodkową stronę II palca — jedyne terytorjum skórne, zaopatrzone przez n. strzałkowy głęboki (rys. 102).

c) Nerw piszczelowy *(n. tibialis)*.

Z głębi okolicy udowej gruby ten nerw schodzi prostopadle przez środek dołu podkolanowego i trafia pomiędzy obydwie głowy m. brzuchatego łydki. Na tej przestrzeni nerw piszczelowy znajduje się powierzchownie pod powięzią, w sąsiedztwie naczyń krwionośnych: żyły i tętnicy podkolanowej. Tworząc jak gdyby stopnie schodów, żyła podkolanowa leży cokolwiek głębiej od nerwu, a jeszcze głębiej przebiega t. podkolanowa.

Po wejściu pod m. brzuchaty łydki nerw piszczelowy staje się głębokim i przenika pod łukiem ścięgnistym pomiędzy m. płaszczkowatym a m. piszczelowym tylnym (rys. 103). Następnie wchodzi między długi zginacz palców nogi a długi zginacz palucha i pomiędzy ścięgnami tych mięśni przyłącza się do t. piszczelowej tylnej z jej strony bocznej. Przyśrodkowo od kostki wewnętrznej rozkrzewia się na gałązki i oddaje dwa pnie końcowe — nerwy podeszwowe: boczny i przyśrodkowy *(n. plantaris lateralis et medialis)*. Na przebiegu oddaje gałązki:

α) Na goleni:

1. Gałązki mięśniowe, odchodzące przeważnie w dolnym odcinku dołu podkolanowego od pnia nerwu piszczelowego i rozchodzące się wachlarzowato:

*) pierwsza grupa: do m. brzuchatego łydki i m. podeszwowego,

**) druga grupa: do m. płaszczkowatego, m. piszczelowego tylnego i długiego zginacza palców nogi,

***) trzecia grupa: do m. zginacza palców nogi długiego i do długiego zginacza palucha,

****) czwarta grupa: nerw do m. podkolanowego, od którego odchodzą gałązki do stawów i kości (patrz dalej).

2. Gałęzie czuciowe głębokie kostne i stawowe:

Nerw międzykostny goleni *(n. interosseus cruris)*, który właściwie jest dalszym ciągiem gałązki mięśniowej m. podkolanowego, przebiega początkowo po błonie międzykostnej, przechodzi na jej powierzchnię tylną i oddaje:

*) gałązki do stawu kolanowego *(rr. articulares genu)*,

**) gałązki do kości goleni, zaopatrujące okostną oraz przenikające w głąb jamy szpikowej przez otwory odżywne,

***) gałązki do błony międzykostnej,

****) gałązki do stawu skokowego.

3. Gałązki naczynioruchowe — od n. międzykostnego goleni do t. piszczelowej.

4. Gałązki czuciowe skórne:

*) N. skórny łydki przyśrodkowy *(n. cutaneus surae medialis)*, który się odgałęzia jeszcze w dole podkolanowym, przechodzi następnie pomiędzy dwoma brzuścami m. brzuchatego łydki i obok żyły podskórnej odstrzałkowej przedostaje się pod powięź łydki (rys. 101). Dopiero w połowie goleni przebija się nazewnątrz i tutaj się zespala z odgałęzieniem n. skórnego łydki bocznego *(r. anastomoticus n. cutanei surae lateralis)*, wytwarzając nerw łydkowy *(n. suralis)*. Nerw łydkowy, biegnąc dalej obok żyły podskórnej, oddaje gałązki piętowe boczne *(rr. calcanei laterales)* i kończy się na grzbiecie stopy jako n. skórny grzbietowy stopy boczny *(n. cutaneus dorsalis pedis lateralis)*, który zaopatruje całą boczną część stopy i V palca.

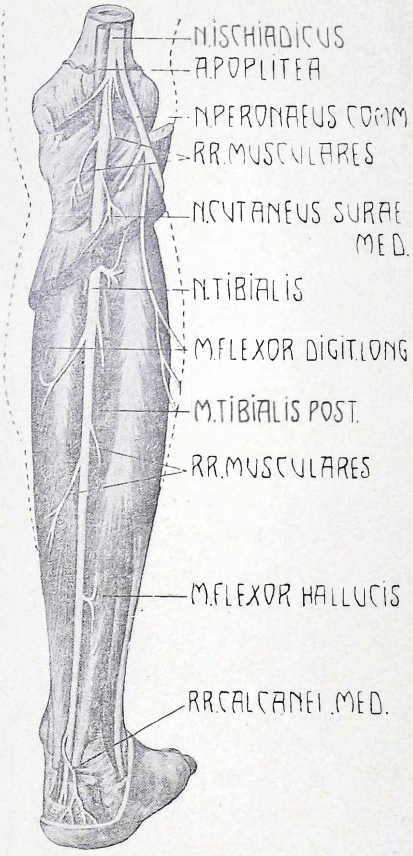

Rys. 103. Nerw piszczelowy
Według Testuta.

**) Gałązki piętowe przyśrodkowe *(rr. calcanei mediales)*, odchodzące na wysokości pięty wprost od pnia n. piszczelowego (rys. 103).

β) Na stopie:

N. piszczelowy, doszedłszy do rowka dolnej powierzchni kości piętowej, dzieli się na dwa nerwy, rozchodzące się pod kątem zwartym (rys. 104):

1. N. podeszwowy przyśrodkowy *(n. plantaris medialis)*, odpowiadający n. pośrodkowemu na dłoni, przebiega leżąc na m. odwodzicielu palucha wzdłuż bocznej krawędzi m. krótkiego zginacza palców nogi.

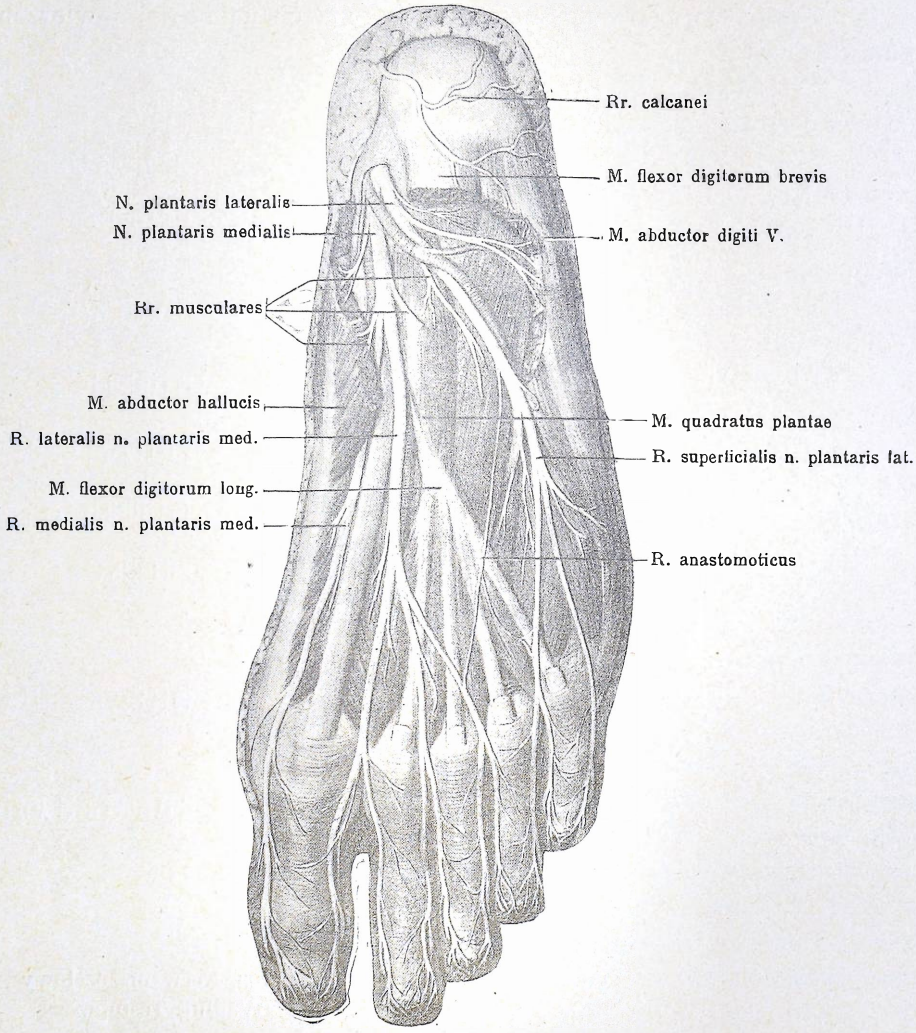

Rys. 104. Nerwy stopy.
Według Hirszfelda.

T. podeszwowa przyśrodkowa towarzyszy mu po stronie przyśrodkowej. Po oddaniu gałązek do mięśni palucha i skóry nerw się rozwidla i oddaje dwie gałązki: przyśrodkową i boczną, odpowiadające na dłoni nerwom palcowym dłoniowym wspólnym. Rozróżniamy następujące rozgałęzienia:

*) Gałązki mięśniowe, odchodzące bezpośrednio po wejściu nerwu na podeszwę:

αα) do m. krótkiego zginacza palców nogi,

ββ) do m. krótkiego zginacza palucha (częściowo tylko do przyśrodkowego brzuśca),

γγ) do m. odwodziciela palucha,

δδ) do mm. glistowatych I i II.

**) Gałązki czuciowe głębokie:

do stawów i kości stępu i śródstopia.

***) Gałązki czuciowe skórne:

αα) Małe gałązki do skóry przyśrodkowej strony podeszwy.

ββ) Gałązka przyśrodkowa *(r. medialis)*, czyli nerw palcowy podeszwowy wspólny, który jednak idzie tylko do przyśrodkowej strony palucha, tworząc nerw palcowy palucha własny przyśrodkowy *(n. plantaris hallucis medialis)*.

γγ) Gałązka boczna *(r. lateralis)*, z której wychodzą nerwy palcowe podeszwowe wspólne: I, II i III *(nn. digitales plantares communes I, II, III)* do palców stopy, a mianowicie:

1) N. palcowy podeszwowy wspólny I, który oddaje:

n. palcowy podeszwowy własny *(n. digitalis plantaris proprius)* do bocznej strony skóry palucha i

nerw palcowy podeszwowy własny do przyśrodkowej strony palca II.

2) N. palcowy podeszwowy wspólny II, który oddaje:

n. palcowopodeszwowy własny do strzałkowej strony palca II i

n. palcowopodeszwowy do piszczelowej strony palca III.

3) N. palcowopodeszwowy III, który oddaje:

n. palcowopodeszwowy własny do strzałkowej strony palca III oraz

n. palcowopodeszwowy własny do piszczelowej strony palca IV,

δδ) Gałązka zespalająca z n. skórnym podeszwowym bocznym *(r. anastomoticus)*.

2. N. podeszwowy boczny *(n. plantaris lateralis)* — odpowiada na dłoni n. łokciowemu. Przechodzi łukowato w bok wraz z tętnicą podeszwową boczną pomiędzy mięśniami zginaczem palców nogi krótkim, a czworobocznym podeszwy. Zaopatruje mięśnie kłębu palca małego i skórę bocznej strony stopy. Koniec nerwu ponownie wchodzi w głąb podeszwy, wraz z tętniczym łukiem podeszwowym, gdzie zasila wszystkie mięśnie. Rozróżniamy gałązki:

*) Mięśniowe:

αα) Grupa pierwsza od pnia n. skórnego podeszwowego bocznego:

1. do m. czworobocznego podeszwy,

2. do m. odwodziciela palca V nogi.

ββ) Grupa druga: zakończenia gałęzi głębokiej *(r. profundus)* n. skórnego podeszwowego bocznego: w miarę jak ta gałąź wraz z łukiem tętniczym przenika pomiędzy m. przywodziciel palucha a mięśnie międzykostne i podobnie jak nerw łokciowy na dłoni oddaje kolejno gałązki:

1. do m. odwodziciela palca V nogi,
2. do m. krótkiego zginacza palca V nogi,
3. do m. przeciwstawiacza palca V nogi,
4. do dwóch brzuśców m. przywodziciela palucha,
5. do bocznej głowy m. krótkiego zginacza palucha,
6. do mm. glistowatych III i IV,
7. do mm. międzykostnych podeszwowych,
8. do mm. międzykostnych grzbietowych.

**) Czuciowe głębokie — do stawów stępu i śródstopia odchodzą od gałęzi głębokiej *(r. profundus)*.

***) Czuciowe powierzchowne, skórne:

αα) krótkie do skóry bocznej strony stopy,

ββ) końcowe — gałąź powierzchowna n. podeszwowego bocznego *(r. superficialis)*, która się rozwidla na nerwy palcowe podeszwowe wspólne IV i V *(nn. digitales plantares communes IV, V)*.

1) N. palcowy podeszwowy wspólny IV dzieli się na dwie gałązki:

a) n. palcowopodeszwowy własny *(n. digitalis plantaris proprius)* do bocznej strony skóry palca IV,

b) n. palcowopodeszwowy własny do przyśrodkowej strony skóry palca V.

2) N. palcowopodeszwowy wspólny V, który się już nie rozwidla, lecz kończy jako n. palcowy podeszwowy własny na bocznej stronie piątego palca stopy.

****) Zespolenie z n. podeszwowym przyśrodkowym przez osobną gałązkę łączącą *(r. anastomoticus)*.

Tak więc n. kulszowy unerwia gałązkami ruchowemi: mięśnie głębokie obręczy biodrowej, mięśnie obracające i zginające udo, część mięśni przywodzących (częściowo m. przywodziciel uda wielki), oraz wszystkie mięśnie goleni i stopy;

dalej unerwia skórę całej goleni i stopy, oddaje gałązki do wszystkich stawów kończyny dolnej, oraz do naczyń, począwszy od t. podkolanowej.

W szczególności zaś:

N. strzałkowy unerwia gałązkami ruchowemi i czuciowemi przednią i boczną stronę goleni i grzbiet stopy.

N. piszczelowy zaś zasila gałązkami ruchowemi wszyst-

kie zginacze goleni i podeszwy oraz unerwia skórę łydki i strony podeszwowej stopy.

Porażenie n. strzałkowego jest niezwykle typowe i może być z łatwością rozpoznane. Wskutek porażenia mięśni strzałkowych stopa pozostaje w supinacji.

D) Zestawienie nerwu kulszowego.

a) Gałęzie na udzie mięśniowe i stawowe:
I. krótkie:
α) do mm. bliźniaczych,
β) do m. zasłaniającego zewnętrznego,
γ) do m. czworobocznego uda,
δ) gałązki do stawu biodrowego;
II. długie:
1. od pęczka n. piszczelowego:
α) do m. półbłoniastego,
β) do m. półścięgnistego,
γ) do m. dwugłowego uda (częściowo),
δ) do m. przywodziciela uda wielkiego (częściowo);
2. od pęczka n. strzałkowego:
α) do m. dwugłowego uda (częściowo),
β) do stawu kolanowego (*n. articularis genu*).

b) N. strzałkowy wspólny (*n. peronaeus communis*):
α) n. skórny łydki boczny (*n. cutaneus surae lateralis*),
1. gałązka przednia skórna,
2. gałązka tylna łącząca (*r. anastomoticus cum n. cutaneo surae mediali*),
β) n. strzałkowy powierzchowny (*n. peronaeus superficialis*);
1. gałązki mięśniowe:
αα) do m. strzałkowego długiego,
ββ do m. strzałkowego krótkiego;
2. gałązki skórne:
*) n. skórny grzbietowy stopy przyśrodkowy (*n. cutaneus dorsalis pedis medialis*):
αα) $^1/_2$ palca I; $^1/_2$ II i $^1/_2$ III,
ββ) zespolenie z n. udowogoleniowym i z n. strzałkowym głębokim;
**) n. skórny grzbietowy stopy pośredni (*n. cutaneus dorsalis pedis intermedius*):
αα) $^1/_2$ palca III, cały IV i $^1/_2$ palca V,
ββ) zespolenie z n. łydkowym.
γ) N. strzałkowy głęboki (*n. peronaeus profundus*):
1. gałązki mięśniowe:
I. na goleni:
*) do m. piszczelowego przedniego,
**) do długiego m. prostownika palców,
***) do długiego m. prostownika palucha;
II. na grzbiecie stopy:
*) do krótkiego m. prostownika palców,
**) do krótkiego m. prostownika palucha,
***) do mm. międzykostnych grzbietowych;
2. gałązki czuciowe głębokie do wszystkich stawów stępu i śródstopia;
3. gałązki czuciowe skórne:
*) $^1/_2$ palca I i $^1/_2$ palca II.

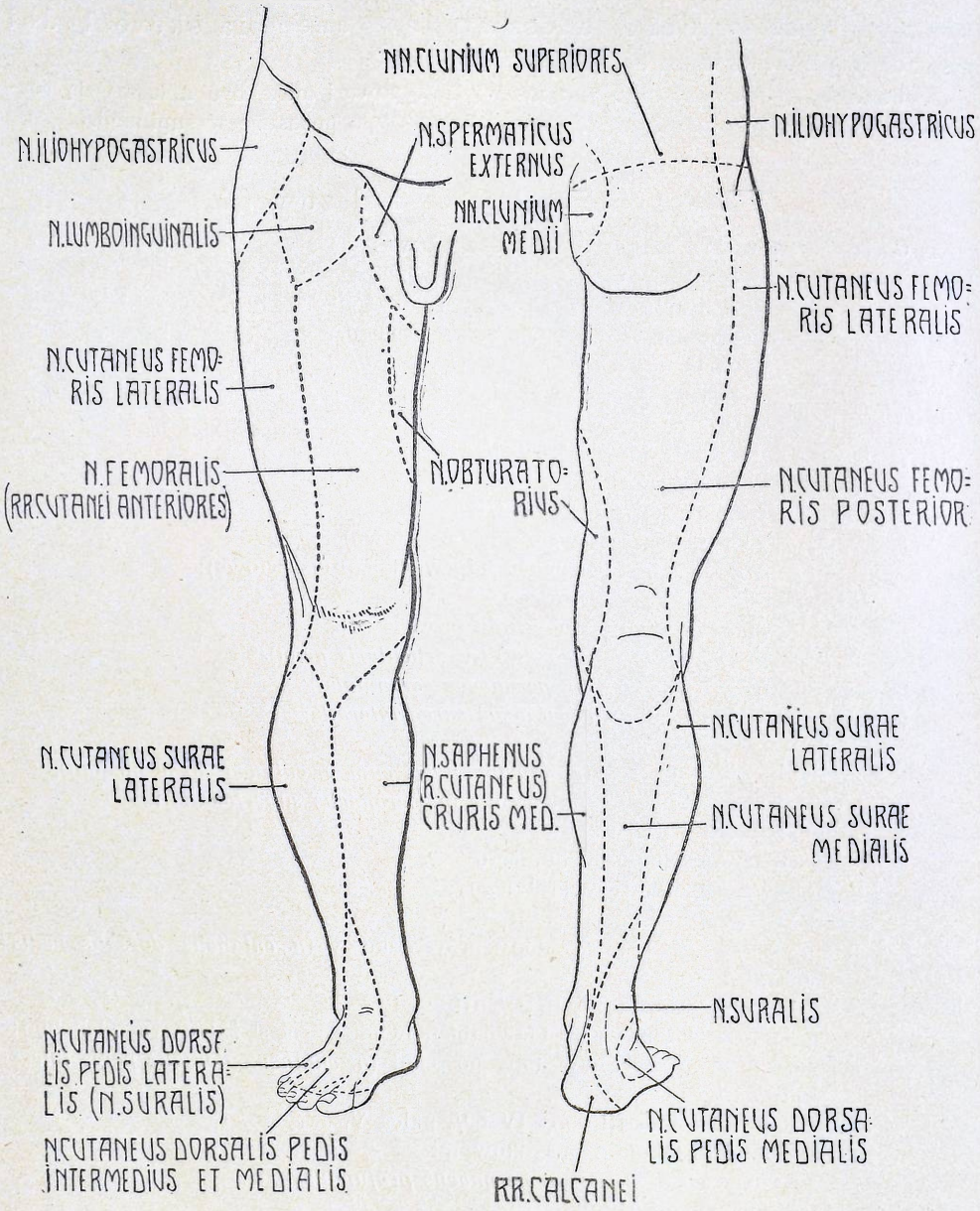

Rys. 105. Terytorja unerwienia skórnego kończyny dolnej.

c) Nerw piszczelowy (*n. tibialis*).

α) Na goleni:

1. gałązki mięśniowe:

*) pierwsza grupa do m. brzuchatego łydki i m. podeszwowego,

**) druga grupa do m. płaszczkowatego i m. piszczelowego tylnego i długiego m. zginacza palców nogi,

***) trzecia grupa do długiego m. zginacza palców i długiego m. zginacza palucha,

****) czwarta grupa do m. podkolanowego i stawów;

2. gałęzie czuciowe głębokie kostne i stawowe — n. międzykostny goleni (*n. interosseus cruris*):
   *) do stawu kolanowego,
   **) do kości goleni,
   ***) do błony międzykostnej,
   ****) do stawu skokowego;
3. gałązki naczynioruchowe do t. piszczelowej;
4. gałązki czuciowe skórne:
   *) n. skórny łydki przyśrodkowy (*n. cutaneus surae medialis*),
   **) gałązki piętowe przyśrodkowe (*r. calcanei mediales*).

β) Na stopie:

1. N. podeszwowy przyśrodkowy (*n. plantaris medialis*),
   *) gałązki mięśniowe:
      αα) do krótkiego m. zginacza palców nogi,
      ββ) do krótkiego m. zginacza palucha,
      γγ) do m. odwodziciela palucha,
      δδ) do mm. glistowatych I i II;
   **) gałązki czuciowe głębokie do stawów i kości stępu i śródstopia;
   ***) gałązki czuciowe skórne:
      αα) do skóry przyśrodkowej strony podeszwy,
      ββ) gałązka przyśrodkowa (*r. medialis*) czyli nerw palcowy podeszwowy wspólny (*n. digitalis plantaris communis*) i n. palcowy podeszwowy własny (*n. plantaris hallucis medialis proprius*), $^1/_2$ palucha,
      γγ) gałązka boczna (*r. lateralis*) rozpada się na trzy n. palcowe podeszwowe wspólne (*nn. digitales plantares communes*) do palców $^1/_2$ I, II, III i $^1/_2$ IV:
         1. palcowy podeszwowy wspólny I daje:
            nn. palcowe podeszwowe własne (*nn. digitales plantares proprii*) do $^1/_2$ II i $^1/_2$ IV palca,
         2. palcowy podeszwowy wspólny II daje:
            nn. palcowe podeszwowe własne do $^1/_2$ II i $^1/_2$ III palca,
         3. palcowy podeszwowy wspólny III daje:
            nn. palcowe podeszwowe własne do $^1/_2$ III i $^1/_2$ IV palca;
      δδ) gałązka zespalająca z n. podeszwowym bocznym.
2. N. podeszwowy boczny (*n. plantaris lateralis*):
   *) gałązki mięśniowe:
      αα) grupa od pnia:
         1. do m. czworobocznego,
         2. do m. odwodziciela palca V;
      ββ) grupa: gałąź głęboka (*r. profundus*) oddaje:
         1. do m. odwodziciela palca V,
         2. do m. krótkiego zginacza palca V nogi,
         3. do m. przeciwstawiacza palca V nogi,
         4. do dwóch brzuśców m. przywodziciela palucha,
         5. do bocznej głowy m. krótkiego zginacza palucha,
         6. do mm. glistowatych III i IV,
         7. do mm. międzykostnych podeszwowych,
         8. do mm. międzykostnych grzbietowych;
   **) gałązki czuciowe głębokie do stawów stępu i śródstopia;
   ***) gałązki czuciowe skórne:
      αα) do bocznej strony stopy,
      ββ) nerwy skórne palcowe podeszwowe wspólne IV i V (*nn. digitales plantares communes IV et V*),
      n. palcowy podeszwowy wspólny IV,

nn. palcowe podeszwowe własne do $^1/_2$ IV i $^1/_2$ V,
n. palcowopodeszwowy wspólny V,
n. palcowopodeszwowy własny do $^1/_2$ V palca,

****) zespolenie z n. podeszwowym przyśrodkowym (*r. anastomoticus*).

D) Zestawienie splotu krzyżowego.

A) Zespolenia:
1. ze splotem lędźwiowym (L_4),
2. ze splotem sromowym (S_2, S_3),
3. z układem współczulnym (*rr. communicantes*).

B) Krótkie gałązki mięśniowe:
1. do m. zasłaniającego wewnętrznego,
2. do m. gruszkowatego,
3. do mm. bliźniaczych,
4. do m. czworobocznego uda.

C) Gałęzie długie:

I. Do obręczy biodrowej:
1. n. pośladkowy górny (*n. glutaeus superior*):
   a) m. pośladkowy średni,
   b) m. pośladkowy mały,
   c) m. napinający powięź szeroką;
2. n. pośladkowy dolny (*n. glutaeus inferior*):
   a) m. pośladkowy wielki,
   b) n. do stawu biodrowego.

II. Do kończyny dolnej:
3. n. skórny uda tylny (*n. cutaneus femoris posterior*):
   a) gałązki kroczowe (*rr. perineales*),
   b) nerwy pośladkowe dolne (*nn. clunium inferiores*),
   c) zakończenia skórne uda tylne (*rr. cutanei femoris posteriores*);
4. n. kulszowy (*n. ischiadicus*),

patrz zestawienie str. 163.

E) Zestawienie ruchów kończyny dolnej:

	Czynność	Mięsień	Nerw
Udo	zginanie nogi (w stawie biodrowym)	m. lędźwiobiodrowy m. prosty uda m. krawiecki m. napinający powięź szeroką mm. przywodzące	splot lędźwiowy n. udowy n. udowy n. pośladkowy górny n. zasłonowy, n. kulszowy (piszczelowy)
	prostowanie nogi	m. pośladkowy wielki m. dwugłowy uda m. półścięgnisty i m. półbłoniasty	n. pośladkowy dolny n. kulszowy n. kulszowy
	odwodzenie nogi	m. pośladkowy średni m. pośladkowy mały m. napinający powięź szeroką	n. pośladkowy górny

	Czynność	Mięsień	Nerw
Udo	przywodzenie nogi	m. łonowy	n. udowy, n. zasłonowy
		m. przywodziciel uda długi	n. zasłonowy
		» » » krótki	
		» » » wielki	
		» » » najmniejszy	n. zasłonowy, n. kulszowy (piszczelowy)
		m. smukły	n. zasłonowy
	odwracanie nogi nazewnątrz	m. gruszkowaty	splot krzyżowy
		m. zasłaniający wewnętrzny	
		m. zasłaniający zewnętrzny	n. zasłonowy
		mm. bliźniacze	splot krzyżowy
		m. czworogłowy uda	
		m. pośladkowy wielki	n. pośladkowy dolny
	odwracanie nogi ku wewnątrz	m. pośladkowy średni	n. pośladkowy górny
		m. pośladkowy mały	
		mm. przywodzące	n. zasłonowy, n. kulszowy
Goleń	zginanie goleni	m. dwugłowy uda	n. kulszowy (piszczelowy i n. strzałkowy)
		m. półścięgnisty	
		m. półbłoniasty	
		m. brzuchaty łydki	
		m. podkolanowy	
	prostowanie goleni	m. czworogłowy uda	n. udowy
Stopa	zginanie stopy w kierunku podeszwowym	m. brzuchaty łydki	n. piszczelowy
		m. płaszczkowaty	
		m. podeszwowy	
	prostowanie stopy w kierunku grzbietowym	m. piszczelowy przedni	n. strzałkowy głęboki
		m. prostownik palców nogi długi	
		m. prostownik palucha długi	
		m. strzałkowy trzeci	
	odwodzenie stopy (nawracanie *pronatio*)	m. strzałkowy długi	n. strzałkowy powierzchowny
		m. strzałkowy krótki	
		m. strzałkowy trzeci	n. strzałkowy głęboki
		m. prostownik palców nogi długi	
	przywodzenie stopy (odwracanie *supinatio*)	m. piszczelowy tylny	n. piszczelowy
		m. piszczelowy przedni	n. strzałkowy głęboki
		m. prostownik palucha długi	

	Czynność	Mięsień	Nerw
Palce	zginanie palców	m. zginacz palców nogi długi m. zginacz palców nogi krótki m. zginacz palucha długi m. zginacz palucha krótki m. zginacz palca V nogi krótki m. czworoboczny podeszwy mm. glistowate	n. piszczelowy n. podeszwowy przyśrodkowy n. podeszwowy boczny n. podeszwowy przyśrodkowy i boczny
	prostowanie palców	m. prostownik palców nogi długi m. prostownik palców nogi krótki m. prostownik palucha długi m. prostownik palucha krótki	n. strzałkowy
	odwodzenie (rozszczepianie) i przywodzenie palców	mm. międzykostne	n. podeszwowy boczny n. strzałkowy głęboki

6. Splot sromowy *(plexus pudendus)*.

Przez splot sromowy rozumiemy zespolenie nerwów, zaopatrujących okolicę krocza i sromu, oraz narządy miednicy małej.

W przeciwstawieniu do splotu krzyżowego, zaopatrującego kończynę, mówimy o splocie sromowym, aczkolwiek morfologicznie jest on tak mało zróżniczkowany, że niektórzy autorzy omawiają te dwa sploty wspólnie.

I rzeczywiście rzut oka na rys. 90 poucza, że w skład splotu sromowego wchodzą przedewszystkiem gałązki od nerwów krzyżowych S_1—S_3, do których się dołączy S_4. Dwie zasadnicze pętle S_3 i S_4 dają początek temu niewielkiemu splotowi, który tworzy dalszy ciąg splotu krzyżowego, a więc również leży na krzywiznie kości krzyżowej, przykryty przez powięź i narządy miednicy małej. Wychodzi z miednicy wraz z t. sromową wewnętrzną ponad więzadłem krzyżowokolcowem, a przez otwór kulszowy mniejszy powraca do wnętrza miednicy małej (rys. 106).

Rozróżniamy:

A) zespolenia z sąsiedniemi splotami,

B) gałęzie:

1. do narządów miednicy małej,
2. krótkie gałązki do mięśni i skóry,
3. nerw końcowy — n. sromowy *(n. pudendus)*.

A) Zespolenia z sąsiedniemi splotami są następujące:

1. ze splotem krzyżowym przez S_1—S_3,
2. ze splotem ogonowym przez S_4—S_5,
3. ze splotami współczulnemi zapomocą licznych nerwów, wiodących do splotów współczulnych miednicy małej *(plexus hypogastricus)*.

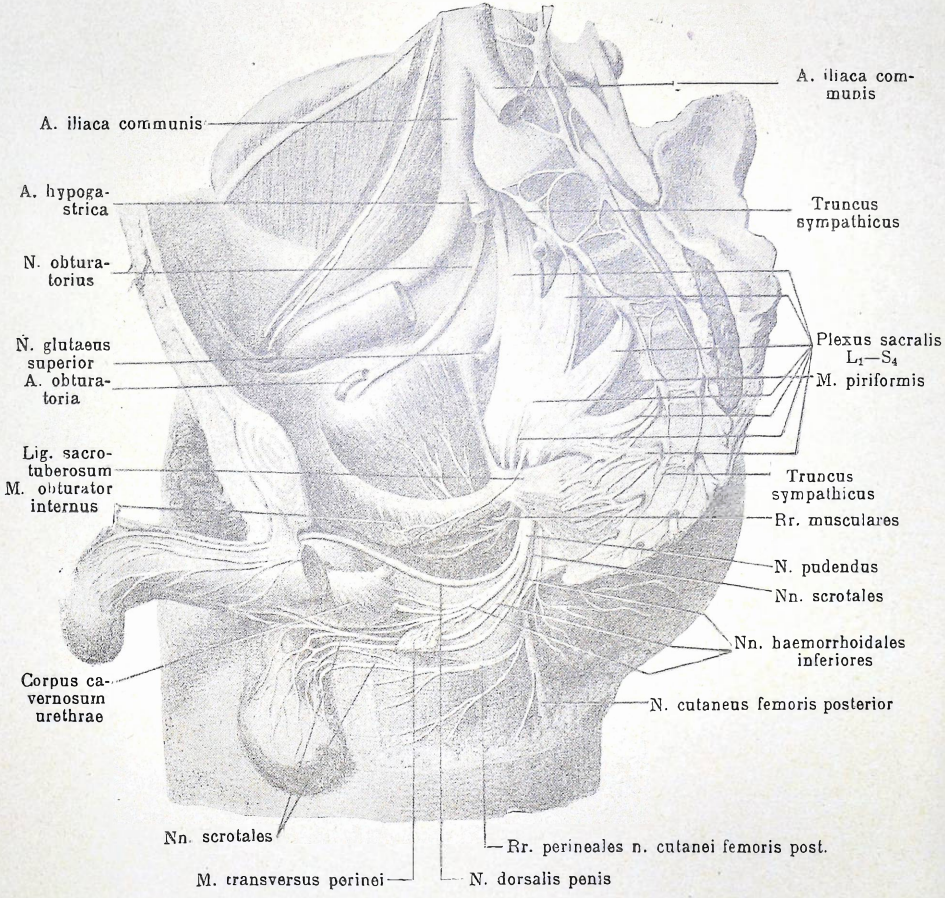

Rys. 106. Nerwy splotu sromowego.
Według Hirszfelda.

B) Gałęzie splotu sromowego.

1. Rozpatrzmy przedewszystkiem gałązki do narządów małej miednicy:

a) nerwy pęcherzowe dolne *(nn. vesicales inferiores)*, które dochodzą do podstawy pęcherza i części sterczowej cewki moczowej;

b) nerwy odbytnicze środkowe do odbytnicy *(nn. haemorrhoidales medii)*;

c) nerwy pochwowe *(nn. vaginales)* u kobiet.

Wymienione powyżej trzy nerwy idą do narządów, wchodzą więc

w skład układu współczulnego, który w miednicy małej tworzy zawiły splot podbrzuszny wraz z szeregiem mniejszych splotów na obwodzie (patrz dalej).

Dopiero więc gałązki tych splotów zasilają właściwe narządy.

2. Krótkie gałązki mięśniowe splotu sromowego są następujące:

a) do m. ogonowego od L_4,

b) do m. dźwigacza odbytu od L_4.

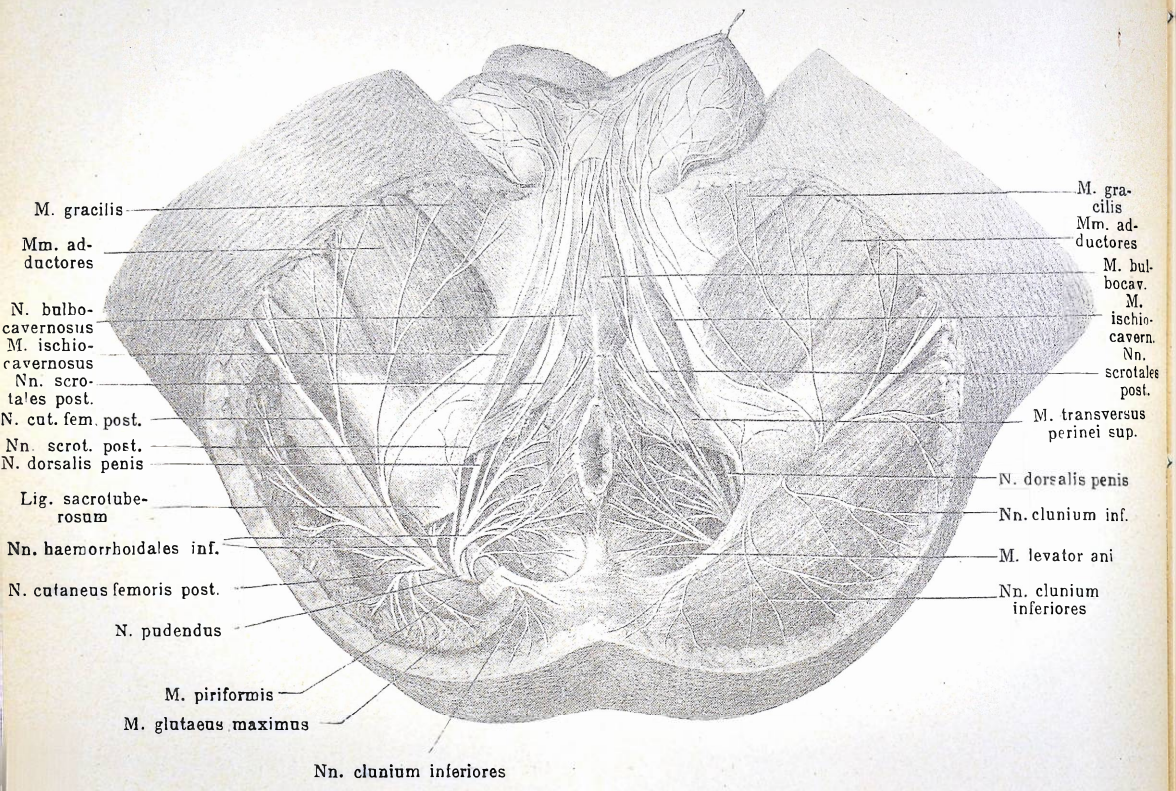

Rys. 107. Nerwy krocza ♂.
Według Hirszfelda.

3. N. sromowy *(n. pudendus)*.

Wychodząc z miednicy poniżej m. gruszkowatego, zakończenia splotu sromowego nabierają coraz więcej cech jednego pnia nerwowego i tworzą wreszcie nerw sromowy, który po ponownem wejściu do miednicy przez otwór kulszowy mniejszy rozwidla się na następujące gałązki (rys. 107 i 108).

α) Gałązka skórna, przebijająca więzadło krzyżowoguzowe, która w następstwie dochodzi do skóry na m. pośladkowym wielkim *(n. perforans ligamentum sacrotuberosum* — Schwalbe);

β) nerwy odbytnicze dolne *(nn. haemorrhoidales inferiores)*, które od pnia nerwu sromowego poprzez tkankę tłuszczową, nagromadzoną obficie w dole kulszowoodbytniczym, rozchodzą się promienisto do m. zwieracza odbytu i sąsiedniego odcinka skóry;

γ) nerwy krocza *(nn. perinei)* stanowią dalszy ciąg powierzchownych gałązek, które ujmujemy jako

1. nerw krocza boczny *(n. perinei lateralis)*, do skóry bocznej części krocza oraz do przyśrodkowej strony lędźwi;

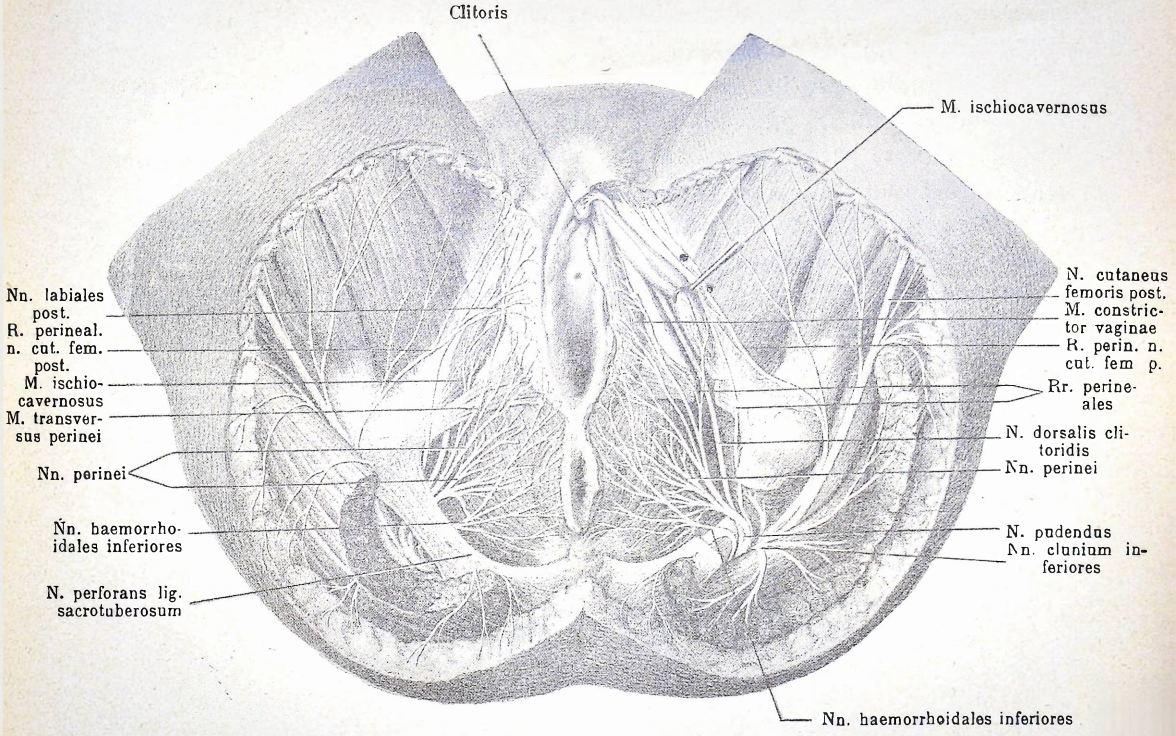

Rys. 108. Nerwy krocza ♀.
Według Hirszfelda.

2. nerwy krocza środkowe *(nn. perinei mediales)*, sięgające bądź na mosznę, bądź do warg sromowych większych pod postacią nerwów moszno wych (względnie wargowych tylnych) *[nn. scrotales (labiales) posteriores]*;

3. gałązki mięśniowe, dochodzące do mięśni krocza, a mianowicie:

*) do m. kulszowojamistego,

**) do m. opuszkowojamistego,

***) do powierzchownego poprzecznego m. krocza;

4. gałązki głębokie do błony śluzowej cewki moczowej i pochwy;

5. gałązki zespalające z sąsiedniemi nerwami a więc:

*) z nerwami odbytniczemi dolnemi,

**) z n. skórnym uda tylnym, a właściwie z jego gałązkami kroczowemi (porównaj str. 149).

δ) Nerw grzbietowy prącia (względnie łechtaczki) *[n. dorsalis penis (clitoridis)]* jest zakończeniem nerwu sromowego i przebija przeponę moczowopłciową w towarzystwie t. grzbietowej prącia (łechtaczki); poczem wchodzi na stronę grzbietową tego narządu obok wieszadła prącia (łechtaczki) i idzie aż do żołędzi (rys. 106). Po drodze zaopatruje:

1. m. poprzeczny krocza głęboki,
2. mm. zwieracze cewki moczowej i pochwy,
3. skórę na prąciu (8—10 gałązek) i napletku,
4. ciała jamiste,
5. żołądź *(r. glandis)*.

U kobiety wreszcie zaopatruje wszystkie narządy analogiczne, więc wargi sromowe mniejsze, łechtaczkę i t. d.

Tak więc splot sromowy zaopatruje w gałązki ruchowe wszystkie mięśnie krocza, w gałązki czuciowe skórę tejże okolicy i część sąsiedniej okolicy lędźwiowej, a pozatem oddaje liczne gałązki do narządów miednicy małej.

C) Zestawienie splotu sromowego:

A) Zespolenia:
1. ze splotem krzyżowym przez S_1—S_3,
2. ze splotem ogonowym przez S_4,
3. ze splotami współczulnemi miednicy małej (*plexus hypogastricus*).

B) Gałęzie:
1. Do narządów miednicy małej:
   a) nerwy pęcherzowe dolne (*nn. vesicales inferiores*),
   b) nerwy odbytnicze środkowe (*nn. haemorrhoidales medii*),
   c) nerwy pochwowe (*nn. vaginales*) u ♀.
2. Krótkie gałązki mięśniowe:
   a) do m. ogonowego od L_4,
   b) do m. dźwigacza odbytu od L_4.
3. N. sromowy (*n. pudendus*):
   α) gałązka skórna przebijająca więzadło krzyżowoguzowe (*n. perforans ligamentum sacrotuberosum*),
   β) nerwy odbytnicze dolne (*nn. haemorrhoidales inferiores*),
   γ) nerwy krocza (*nn. perinei*):
      1. n. krocza boczny (*n. perinei lateralis*),
      2. nn. krocza środkowe (*nn. perinei mediales*),
      3. gałązki mięśniowe do:
         *) m. kulszowojamistego,
         **) m. opuszkowojamistego,
         ***) powierzchownego poprzecznego m. krocza;
      4. gałązki głębokie do błony śluzowej cewki moczowej i pochwy;
      5. gałązki zespalające:
         *) z nerwami odbytniczemi dolnemi,
         **) z gałązkami kroczowemi tylnego n. skórnego uda;

δ) n. grzbietowy prącia (łechtaczki) (*n. dorsalis penis — clitoridis*):
1. do m. głębokiego poprzecznego krocza,
2. do mm. zwieraczy cewki moczowej i pochwy,
3. do skóry na prąciu i napletku,
4. do ciał jamistych,
5. do żołędzi.

7. Splot ogonowy *(plexus coccygeus)*.

Jak sama nazwa mówi, splot ogonowy genetycznie związany jest z ogonem, a ponieważ narząd ten u człowieka znajduje się w zaniku, więc i splot jest szczątkowy; tworzy się jako dalszy ciąg splotu krzyżowego i sromowego przez pętlę od S_4, S_5 i C_1. Wielu autorów nie uznaje jego odrębności, lecz mówi o łącznym splocie krzyżowoogonowym.

Nerwy splotu ogonowego spoczywają w głębi miednicy małej na mięśniu ogonowym i więzadle krzyżowokolcowem.

Rozpoznajemy:

A) Zespolenia, wśród których należy wymienić:

1. zespolenie ze splotem sromowym przez S_4,
2. zespolenia z układem współczulnym za pośrednictwem licznych nitek nerwowych, biegnących do głębokich splotów narządów miednicy małej.

B) Gałęzie splotu (rys. 96):

1. nerw ogonowy *(n. coccygeus)*,
2. nerwy odbytowoogonowe *(nn. anococcygei)*, dochodzące do skóry w okolicy szczytu kości krzyżowej i ogonowej.

Istnienie gałązek mięśniowych od splotu ogonowego jest prawdopodobne; w ostatnich jednak czasach zostało podane w wątpliwość.

PODROZDZIAŁ III.

Układ współczulny.

Układ współczulny, wegetacyjny, roślinny lub sympatyczny *(systema nervorum sympathicorum)* przeciwstawia się wszystkim omawianym dotąd nerwom swojem doniosłem a mało wyjaśnionem znaczeniem fizjologicznem. Można powiedzieć, że jest to najbardziej rozpowszechniony układ nerwowy, gdyż włókna odchodzące od niego wszędzie się znajdują; nietylko bowiem czynności narządów wewnętrznych regulują nerwy układu współczulnego, ale i gałązki i włókna współczulne towarzyszą również naczyniom krwionośnym, częściowo biegną nawet z nerwami obwodowemi, od których się dopiero w dalszym przebiegu oddzielają: zawsze znaleźć je można tam, gdzie tylko przenikają naczynia krwionośne. Pod względem histologicznym włókna układu współczulnego różnią się od nerwów rdzeniowych tem, że nie posiadają osłonki rdzennej. Są to więc tak zwane włókna szare.

Doniosła rola, jaką one odgrywają w ustroju ludzkim, została oceniona należycie dopiero w naszym wieku i to nie przez anatomów, lecz przez fizjologów i farmakologów. W ostatnich czasach pojawił się w tej sprawie cały szereg dzieł zasadniczych, a imiona Jegorowa, Langley'a, Gaskella, Müllera, Guillaum'a i wielu innych badaczy utrwaliły się już w nauce w związku z badaniami układu współczulnego. O ile jednak badanie czynnościowe układu współczulnego poczyniło wielkie postępy, o tyle strona morfologiczna pozostała nieco w zapomnieniu. W związku z nowemi teorjami niejedna jeszcze zagadka musi być rozwiązana na podstawie badań anatomicznych.

Rozbieżność w wielu zagadnieniach pomiędzy morfologją a stroną fizjologiczno-czynnościową zmusza nas do omówienia oddzielnie morfologji i do poświęcenia następnie oddzielnego krótkiego rozdziału sprawie czynności układu współczulnego.

A) §. 22. Morfologja układu współczulnego.

Stosownie do budowy anatomicznej możemy rozróżniać dwie zasadnicze części układu współczulnego:

A) część środkową, centralną, czyli tak zwany pień albo pasmo

nerwu współczulnego *(truncus n. sympathici)* oraz

B) część obwodową, złożoną nietylko z gałązek, odchodzących od pnia, lecz także i z licznych zwojów; gałązki splatają się, wytwarzając nieskończenie złożoną sieć nerwową.

A) Pień albo pasmo nerwu współczulnego *(truncus n. sympathici)*.

Związek całego układu współczulnego z nerwami rdzeniowemi wyraża się jasno w tem, że każdemu nerwowi odpowiada sąsiadujący zwój współczulny *(ganglion trunci sympathici)*, połączony z nim przez tak zwaną gałąź łączącą *(ramus communicans)* — patrz też str. 76, rys. 60.

Poszczególne zwoje zostają następnie zespolone przez gałązki międzyzwojowe *(rami intergangliares)*.

Wskutek tych połączeń środkowy układ współczulny z prawej i lewej strony tworzy pasmo, biegnące wzdłuż całego kręgosłupa (rys. 109), które dzięki licznym zespoleniom poprzecznym tworzy jeden układ; pod względem budowy jest on podobny do drabiny. W niektórych okolicach liczba zwojów zostaje zmniejszona, jak np. na szyi z siedmiu do trzech, przez co zaciera się nieco odcinkowy charakter pnia. Całość możemy podzielić na kilka odcinków, a mianowicie:

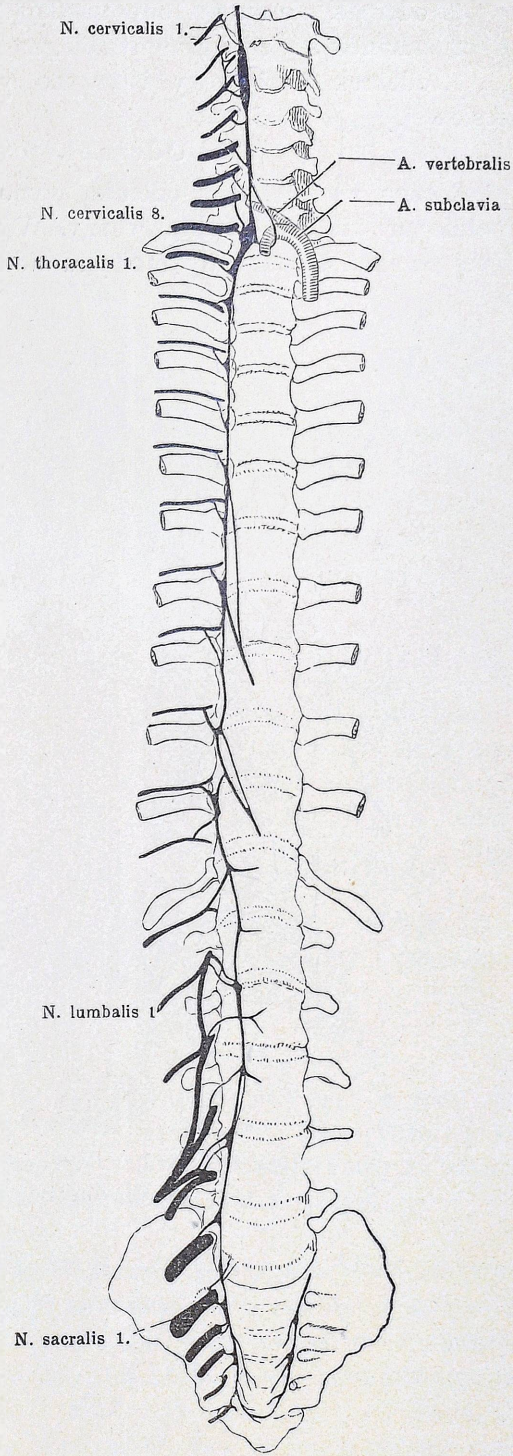

Rys. 109. Pień nerwu współczulnego. Według Henlego.

1. odcinek piersiowy, odpowiadający kręgom piersiowym,
2. odcinek szyjny i głowny, biegnący dogłownie od klatki piersiowej,
3. odcinek lędźwiowy i krzyżowy, leżący doogonowo od części piersiowej.

1. Odcinek piersiowy.

Liczba zwojów tego odcinka wynosi zazwyczaj 11; układ jego jest zupełnie prawidłowo-metameryczny. Wszystkie zwoje mają kształt mniej więcej owalny, stożkowaty lub piramidalny i leżą w pobliżu główek że-

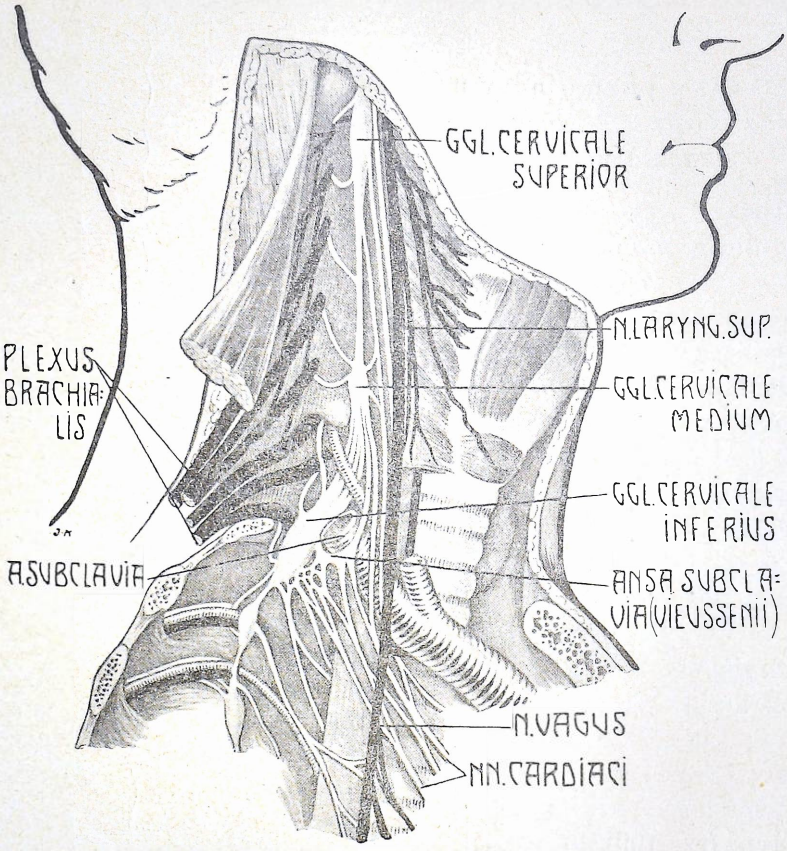

Rys. 110. Pień szyjny nerwu współczulnego.
Według Sappeya.

browych. Najwyższy zwój a czasami nawet pierwsze dwa zwoje zlewają się w jedną całość ze zwojem szyjnym dolnym *(ganglion cervicale inferius)* i wtedy powstaje tak zwany zwój gwiaździsty *(ganglion stellare)*. Stąd ku górze zdąża odcinek szyjny.

2. Odcinek szyjny.

Liczba zwojów na szyi jest zredukowana do trzech. Najniższy zwój szyjny dolny *(ganglion cervicale inferius)* łączy się z pasmem piersio-

wem i zazwyczaj zlewa się zupełnie z górnym zwojem piersiowym. Zwój ten leży pomiędzy główką I żebra a wyrostkiem poprzecznym ostatniego kręgu karkowego i wysyła pień w kierunku dogłownym do zwoju szyjnego środkowego *(ganglion cervicale medium)*. Zwój szyjny środkowy znajduje się zazwyczaj na wysokości 6 kręgu szyjnego; zamiast niego może istnieć kilka mniejszych zwojów lub też zwój ten może brakować zupełnie. Kształt jego bywa spłaszczony, nieregularnie wieloboczny, czasem rozerwany na dwie części, połączone dwiema grubemi strunami (T. Drobnik. Przegląd lekarski. 1887). Sam pień nerwu bywa niejednolity, a jego odgałęzienia obejmują łuk tętnicy podobojczykowej, co tworzy tak zwaną pętlę podobojczykową *(ansa subclavia* — Vieussenii). Obydwie gałązki, z których tylna jest grubsza i mocniejsza, wiodą do zwoju szyjnego górnego *(ganglion cervicale superius)*, leżącego na wysokości II—III kręgu. Twór ten różni się pod względem kształtu i znaczenia od pozostałych zwojów. Jest on wrzecionowaty, zlekka przypłaszczony, $1^1/_2$—2 cm długi, a dochodzi czasami do 5 cm (Drobnik, patrz wyżej) i oddaje liczne gałązki obwodowe dla głowy, o czem mowa poniżej.

3. Odcinek lędźwiowokrzyżowy.

Ostatni odcinek, w skład którego wchodzi 4—5 zwojów lędźwiowych *(ganglia lumbalia)* oraz odpowiednia liczba zwojów krzyżowych i ogonowych *(ganglia sacralia et coccygea)* przebiega doogonowo od dwunastego zwoju piersiowego w jamie brzusznej. W ten sposób powstaje część brzuszna i miedniczna *(pars abdominalis et pelvina)* pnia nerwu współczulnego. Ostateczne zakończenie tworzy pętla ogonowa *(ansa caudalis)*, która łączy obydwie strony pnia ogonowego.

Na całym swoim przebiegu pień nerwu współczulnego oddaje liczne gałązki obwodowe, które zaopatrują cały układ krwionośny i przenikają do wszystkich narządów.

B) Część obwodowa układu współczulnego.

Po zapoznaniu się z pniem n. współczulnego możemy o jego gałązkach obwodowych mówić już w zwykłym porządku, idąc od głowy ku dołowi; a więc najpierw o obwodowych nerwach współczulnych głowy, następnie szyi, klatki piersiowej, brzucha, miednicy i kończyn.

1. Gałązki dogłowne *(pars cranialis sympathici)*.

Od zwoju szyjnego górnego *(ganglion cervicale superius)*, który oddaje cały szereg gałązek, odchodzą w jego górnym odcinku nerwy, zdążające jako zespolenia do nerwu XII, X, IX i VII, oraz gałązki biegnące do t. szyjnej wewnętrznej, czyli tak zwany nerw szyjnotętniczy *(n. caroticus internus)* (rys. 111). W dolnym zaś odcinku zwoju znajdziemy gałązki do nerwów obwodowych splotu szyjnego, gałązki naczyniowe krtaniowe oraz dla innych narządów szyi, nie wyłączając rów-

nież gałązek sercowych *(rr. cardiaci)*, które w związku z rozwojem serca biorą swój początek w tej okolicy.

W kierunku więc głowy zdąża przedewszystkiem gałązka do nerwu podjęzykowego, dalej gałązka do zwoju węzłowego n. błędnego *(ganglion nodosum)* i wreszcie tak zwany *n. jugularis*, którego włókna dzielą się pomiędzy nerw błędny i językowogardłowy, skąd po przejściu przez

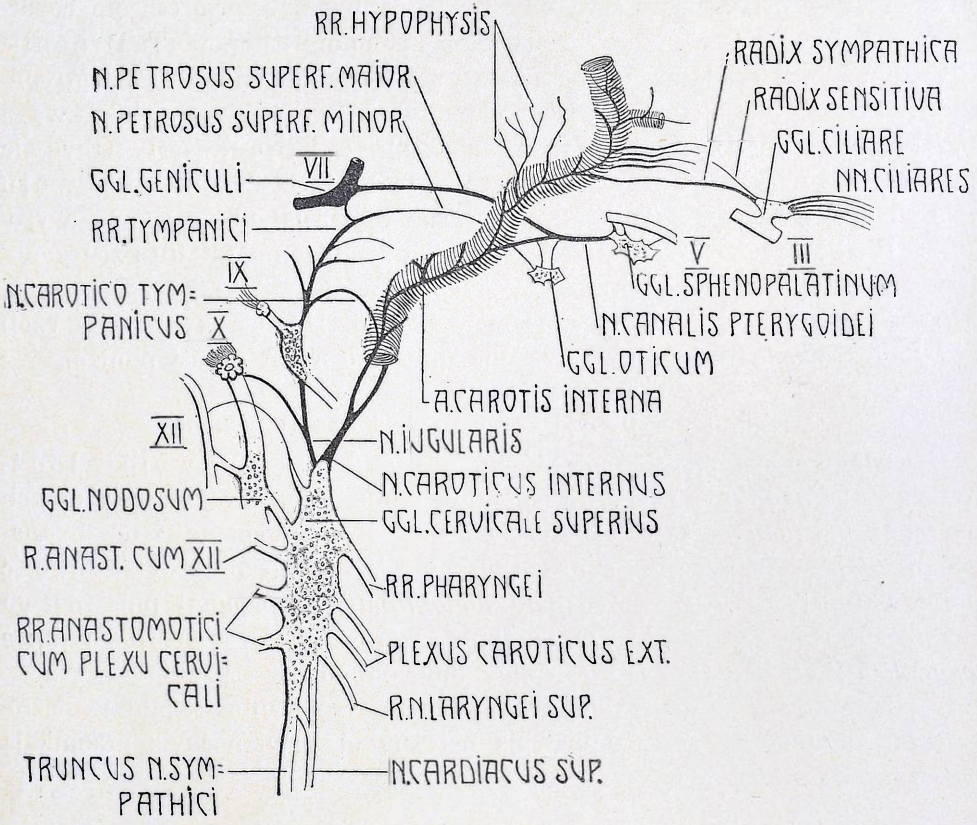

Rys. 111. Obwodowe gałązki dogłowne układu współczulnego. Według Raubera i Kopscha.

zwój skalisty *(ganglion petrosum)* biegną jeszcze dalej do nerwu twarzowego i zwoju usznego *(ganglion oticum)*.

Jeszcze większą rolę odgrywa nerw szyjnotętniczy wewnętrzny *(nervus caroticus internus)*, pochodzący z najsilniejszej gałązki zwoju szyjnego górnego i przenikający wraz z tętnicą szyjną wewnętrzną do kanału szyjnotętniczego (rys. 111). Dookoła tętnicy tworzy on splot nerwowy szyjnotętniczy *(plexus caroticus)*, od którego odchodzą liczne gałązki wtórne. Najbardziej znany jest splot tętniczo-bębenkowy *(plexus carotico-tympanicus)*, który poprzez jednoimienne kanaliki *(caniculi carotico-tympanici)* zdąża do jamy bębenkowej, gdzie się zespala z nerwem Jacobsona *(n. Jacobsoni)*. Poczem dopiero

oddaje gałązki do nerwu twarzowego, splatając się z jego odgałęzieniami, zasila n. skalisty powierzchowny mniejszy *(n. petrosus minor)* i nerw skalisty powierzchowny większy *(n. petrosus major)*, doprowadzając w ten sposób włókna do zwoju usznego *(ganglion oticum)* i zwoju klinowopodniebiennego *(ganglion sphenopalatinum)* (porównaj str. 32—38). Dalsze gałązki dochodzą bezpośrednio do tego drugiego, oraz do zwoju rzęskowego *(ganglion ciliare)*. Poza tem znajdujemy drobne gałązki, dochodzące do splotu jamistego *(plexus cavernosus sinus cavernosi)*, do nerwu VI, V, IV i III, a wreszcie do przysadki mózgowej i naczyń i splotów naczyniówkowych *(plexus chorioideus)*.

W ten sposób widzimy, że nerw współczulny przenika wymienionemi drogami nietylko do wszystkich zwojów głowy, ale znajduje sobie w dalszym ciągu drogę w połączeniu z nerwami obwodowemi do gruczołów i innych ważnych narządów (oko, jama bębenkowa), przez co uzależnia do pewnego stopnia wszystkie czynności głowy od układu współczulnego.

Do powyższego zagadnienia powrócimy jeszcze dalej.

2. Obwodowe gałązki szyjne *(pars cervicalis sympathici)*.

Większość ich pochodzi od dolnego odcinka zwoju szyjnego górnego *(ganglion cervicale superius)*. Są to przedewszystkiem gałązki, łączące zwój z nerwami rdzeniowemi I—IV, dalej ku przodowi gałązki, tworzące splot szyjnotętniczy *(plexus caroticus externus)*, oraz nerwy, biegnące do gardła *(rr. pharyngei)*, do przełyku, krtani *(r. laryngeus)* i tchawicy, a wreszcie nerw sercowy górny *(r. cardiacus superior)* (rys. 112).

Pień, łączący zwój szyjny górny ze średnim, nie oddaje żadnych odgałęzień, tak, że dopiero od zwoju szyjnego średniego *(ganglion cervicale medium)* odchodzą nieliczne nerwy szyjnotętnicze *(nn. carotici)*, oraz gałązka sercowa średnia *(r. cardiacus medius)*, która zstępuje wzdłuż t. szyjnej aż do serca (rys 110 i 112).

Wszystkie wymienione nerwy są gałązkami układu współczulnego: tworzą one dookoła naczyń lub narządów wespół z gałązkami nerwów rdzeniowych i czaszkowych liczne sploty nerwowe, które otrzymują stosowne nazwy, np. splot gardłowy *(plexus pharyngeus)*, splot oponowy *(plexus meningeus)*, splot t. językowej *(plexus a. lingualis)* i t. d.

Również nielicznie odchodzą gałązki od zwoju szyjnego dolnego *(ganglion cervicale inferius)*, które przedewszystkiem tworzą sploty naczyniowe *(plexus subclavius, thyreoideus, vertebralis* [1]*), mammarius)*;

[1]) Jak wynika z badań J. Lothowej-Niemirycz, Prace Tow. nauk warsz. 1916, str. 61, gałązki współczulne, przebiegające wraz z t. kręgową przez otwory wyrostków poprzecznych, częstokroć bywają oddzielone od tętnicy przez małe blaszki kostne, przez co powstają dwoiste otwory poprzeczne *(foramen transversarium bipartitum)*. Objaw ten występuje u Polaków bardzo często.

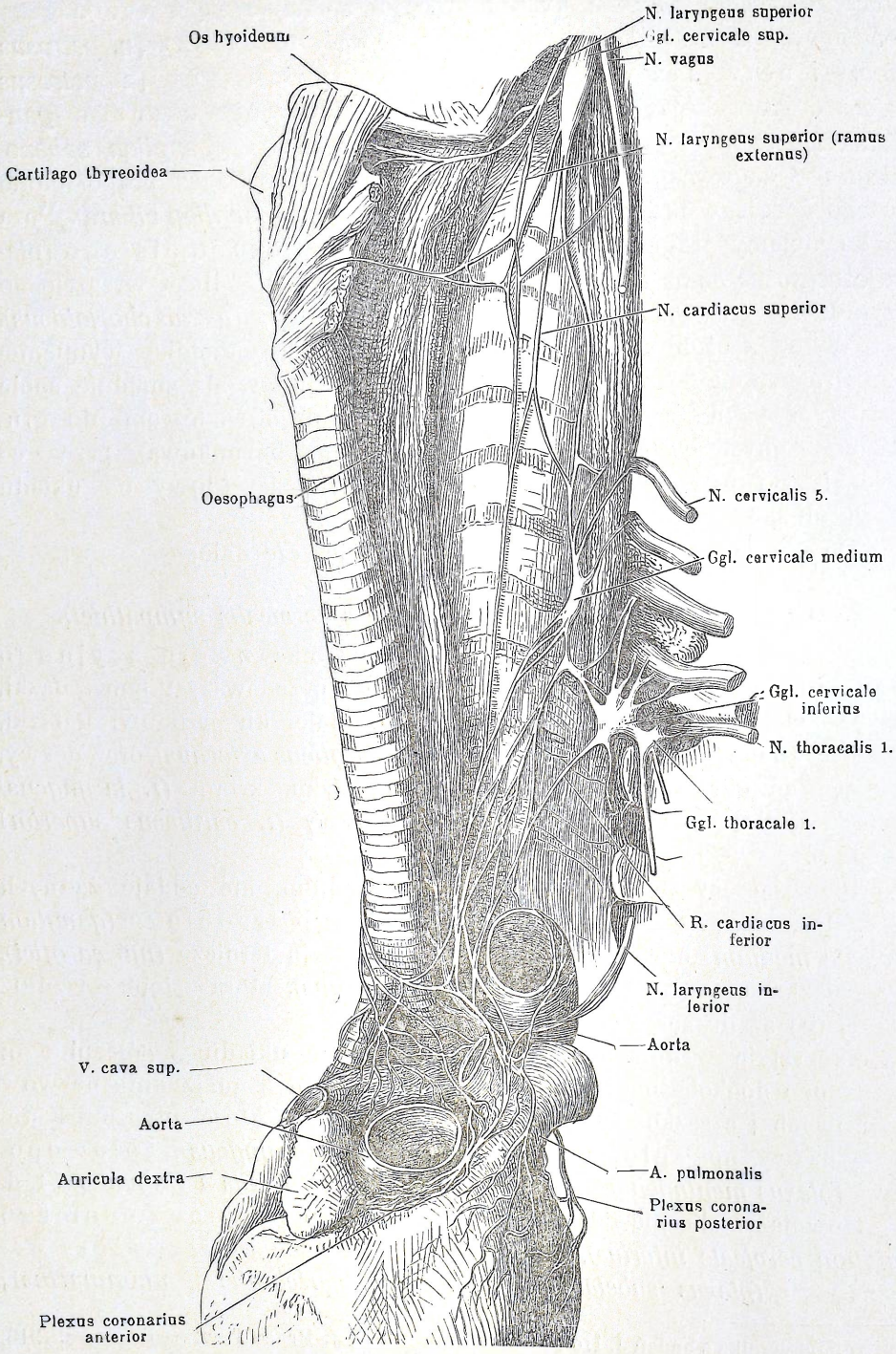

Ryś. 112. Obwodowe gałązki układu współczulnego szyjnego. Według Henlego.

jedyną zaś gałązką, przebiegającą dalej w głąb klatki piersiowej, jest gałązka sercowa dolna *(r. cardiacus inferior)*.

Wymienione powyżej trzy gałązki sercowe: górna, średnia i dolna tworzą wraz z odpowiedniemi trzema gałązkami nerwu błędnego (por. str. 63, 67 i 68) tak zwany nerw sercowy *(n. cardiacus)*, który dookoła głównych naczyń serca i aorty tworzy splot sercowy *(plexus cardiacus)* (rys. 112) (patrz T. Drobnik. Przegląd lekarski. 1887).

Możemy tu w szczególności rozróżnić splot sercowy powierzchowny *(plexus cardiacus superficialis anterior)*, sięgający w tkance łącznej podosierdziowej bardziej w lewo i ku przodowi między aortę a tętnicę płucną, (Eiger — Medycyna i Pam. Tow. lek. warsz. 1910), gdzie tworzy wraz z n. błędnym zwój sercowy *(ganglion cardiacum* Wrisbergi), oraz splot tylny *(plexus cardiacus posterior)*, zachodzący ku tyłowi między łuk aorty a tchawicę. W samym mięśniu sercowym a zwłaszcza w węzłach układu przedsionkowokomorowego w ostatnich czasach również znaleziono nieliczne zwoje sercowe głębokie, zaś mnogie gałązki nerwowe przenikają do wszystkich warstw mięśnia sercowych.

Od wymienionych splotów odchodzą liczne gałązki do otaczających narządów klatki piersiowej i samego serca, a więc *plexus trachealis, bronchialis, pulmonalis, aorticus, coronarius* i t. d.

Napotykamy jeszcze zwoje nerwowe w tkance łącznej podosierdziowej, w okolicy tylnej ściany lewego przedsionka, na przegrodzie, w bróździe poprzecznej i dookoła wpustu żył głównych.

3. Gałązki obwodowe odcinka piersiowego i brzusznego. *(Pars thoracalis et lumbalis sympathici).*

W obrębie klatki piersiowej od górnych zwojów głównego pnia współczulnego odchodzą przedewszystkiem małe gałązki, wspomagające splot aorty i przełyku *(plexus aorticus)* oraz splot oskrzelowy i płucny *(plexus bronchialis et pulmonalis)* (patrz wyżej). Następnie zaś widzimy tu powstawanie dwóch dużych nerwów, które aczkolwiek tworzą się w tym odcinku, przebiegają jednak aż do jamy brzusznej i tam się dopiero rozkrzewiają; są to n. trzewny większy *(n. splanchnicus major)* i n. trzewny mniejszy *(n. splanchnicus minor)*.

N. trzewny większy (rys. 114) rozwija się zazwyczaj z 6—10 zwojów pnia współczulnego, liczba jednak jego gałązek jakoteż ich kształt i przebieg są niezwykle zmienne. Nerw w ten sposób powstający zstępuje prostopadle i tworzy na wysokości 12 kręgu piersiowego mały zwój trzewny *(ganglion splanchnicum* — Arnold), biegnie dalej do przepony brzusznej, której odcinek przyśrodkowy części lędźwiowej przebija a następnie gubi się w splocie trzewnym wielkim *(plexus solaris sive coeliacus)*.

N. trzewny mniejszy (rys. 114) odchodzi od 10—12 zwoju pnia współczulnego, poszczególne jego gałązki zespalają się w jeden nerw tuż ponad przeponą, poczem przechodzą przez nią wraz z n. trzewnym

większym. Już w jamie brzusznej n. trzewny mniejszy tworzy mały zwój nadnerczowy *(ganglion splanchnicum suprarenale)*, poczem gubi się w splocie trzewnym wielkim *(plexus solaris sive coeliacus)*, oddając następnie swe gałązki do nerek *(plexus renalis)*.

Poniżej przepony, a więc już w jamie brzusznej, dużą rolę odgrywa sam splot trzewny wielki *(plexus coeliacus, sive plexus solaris)*, który tworzy pewien ośrodek nerwowy, mający za zadanie unerwienie przez liczne gałązki niemal całego przewodu pokarmowego i jego pochodnych.

Do wymienionego splotu dochodzą oba nerwy trzewne, gałązki od współczulnych zwojów nerwowych, nerwy błędne, a nawet nerw przeponowy, szczególniej prawy (Hirszfeld, Pam. Tow. lek. 1860, str. 294).

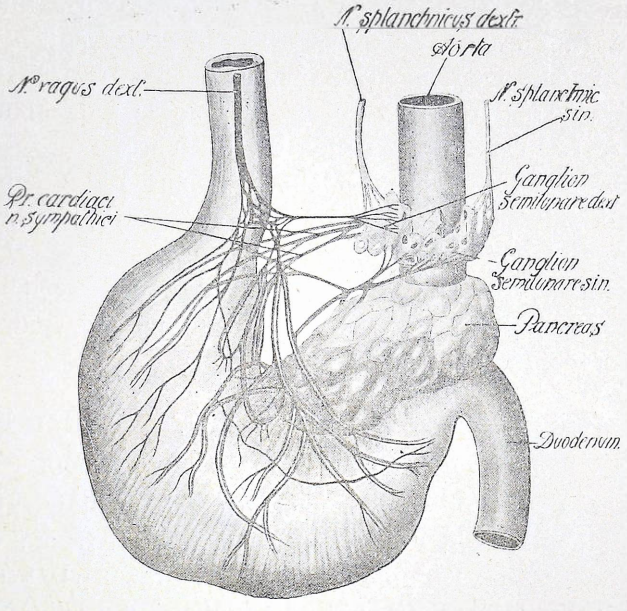

Rys. 113. Unerwienie żołądka od tyłu przez układ współczulny i nerw błędny. Schemat według Brandta.

1. Splot trzewny otacza początki tętnic krezkowych: górnej i dolnej, i może mieć bardzo różną postać. W skład jego wchodzą liczne sploty zwojowe, nerwy łączące oraz pomniejsze zwoje wtórne, leżące dookoła w charakterze jakby satelitów, a więc nieparzyste: zwój trzewny półksiężycowaty *(ganglion coeliacum sive semilunare)*, splot aorty *(plexus aorticus)*, żołądkowy *(plexus gastricus)*, wątrobny *(plexus hepaticus)*, śledzionowy *(plexus lienalis)* i trzustkowy *(plexus pancreaticus)*, splot krezkowy górny i dolny *(plexus mesentericus superior et inferior)*, oraz parzyste: sploty nerkowe i nadnerczowe *(plexus renales et suprarenales)*, splot nasieniowodowy lub jajowodowy *(plexus spermaticus resp. ovaricus)*, sploty przeponowe *(plexus phrenici)*.

Zwój trzewny leży w środku, splot zaś aorty zstępuje wzdłuż tego naczynia aż do splotu podbrzusznego *(plexus hypogastricus)* i oddaje gałązki, które wraz z odchodzącemi od aorty tętnicami zdążają do obwodu.

2. Splot żołądkowy. Według badań Brandta (1920), od lewej strony splotu trzewnego odchodzą gałązki do małej krzywizny żołądka. Na 1—3 cm przed nią następuje zespolenie nerwów błędnych z nerwami współczulnemi, poczem już gałązki dochodzą do żołądka. Istnieją wszakże i czyste gałązki współczulne dla żołądka, a mianowicie pęczek włókien od nerwu sercowego *(n. cardiacus)* oraz niektóre gałązki od zwoju trzewnego, biegnące do większej krzywizny żołądka.

3. Splot wątrobny otacza przedewszystkiem t. wątrobną. W skład jego wchodzą, oprócz włókien współczulnych, bezpośrednie włókna nerwowe od prawego, a czasem nawet od lewego nerwu błędnego. Gałązki zwoju wątrobnego przenikają wraz z tętnicą wprost do wątroby, oraz tworzą pomniejsze sploty dla trzustki, dwunastnicy i pęcherzyka żółciowego (rys. 114).

4. Splot śledzionowy otacza t. śledzionową, wraz z którą przenika w głąb miąższu śledziony, oraz oddaje gałązki ku większej krzywiznie żołądka.

5. Splot krezkowy górny wraz z odpowiednim zwojem leży u podstawy trzonu krezki i zaopatruje cały właściwy przewód pokarmowy; jego gałązki dwunastniczotrzustkowe *(rr. pancreaticoduodenales)*, jelitowe *(rr. intestinales)* i kiszkowe *(rr. colici)* dochodzą do poszczególnych odcinków jelit. Zwój krezkowy dolny specjalnie zasila dolne odcinki przewodu pokarmowego (jelito grube, odbytnica).

Obydwa zwoje krezkowe stoją w związku ze splotem warstwy mięsnej jelita *(plexus myentericus* — Auerbach), leżącym na całej rozciągłości jelit, pomiędzy okrężną a podłużną warstwą błony mięsnej.

Wspomniany splot warstwy mięsnej *(plexus myentericus)* łączy się z drugim, jeszcze głębszym splotem nerwowym, leżącym w błonie podśluzowej, czyli ze splotem podśluzowym Meissnera, skąd już włókna nerwowe wiodą do kosmków, a nawet do komórek nabłonkowych.

W ten sposób cały przewód pokarmowy jest z łatwością opanowany przez układ współczulny.

Należy jeszcze nadmienić, że w krezce znajdujemy liczne ciałka dotykowe Paciniego, które się znajdują w związku z nerwami splotu krezkowego i śledzionowego.

Z pośród splotów parzystych — splot przeponowy znajduje się bezpośrednio pod błoną surowiczą, pokrywającą przeponę i spełnia czynności tylko naczynioruchowe, gdyż włókna ruchowe dla przepony pochodzą tylko od n. przeponowego *(n. phrenicus)*.

6. Splot nerkowy i nadnerczowy jest oczywiście przeznaczony dla właściwych narządów. Do nadnercza prowadzi wraz z naczy-

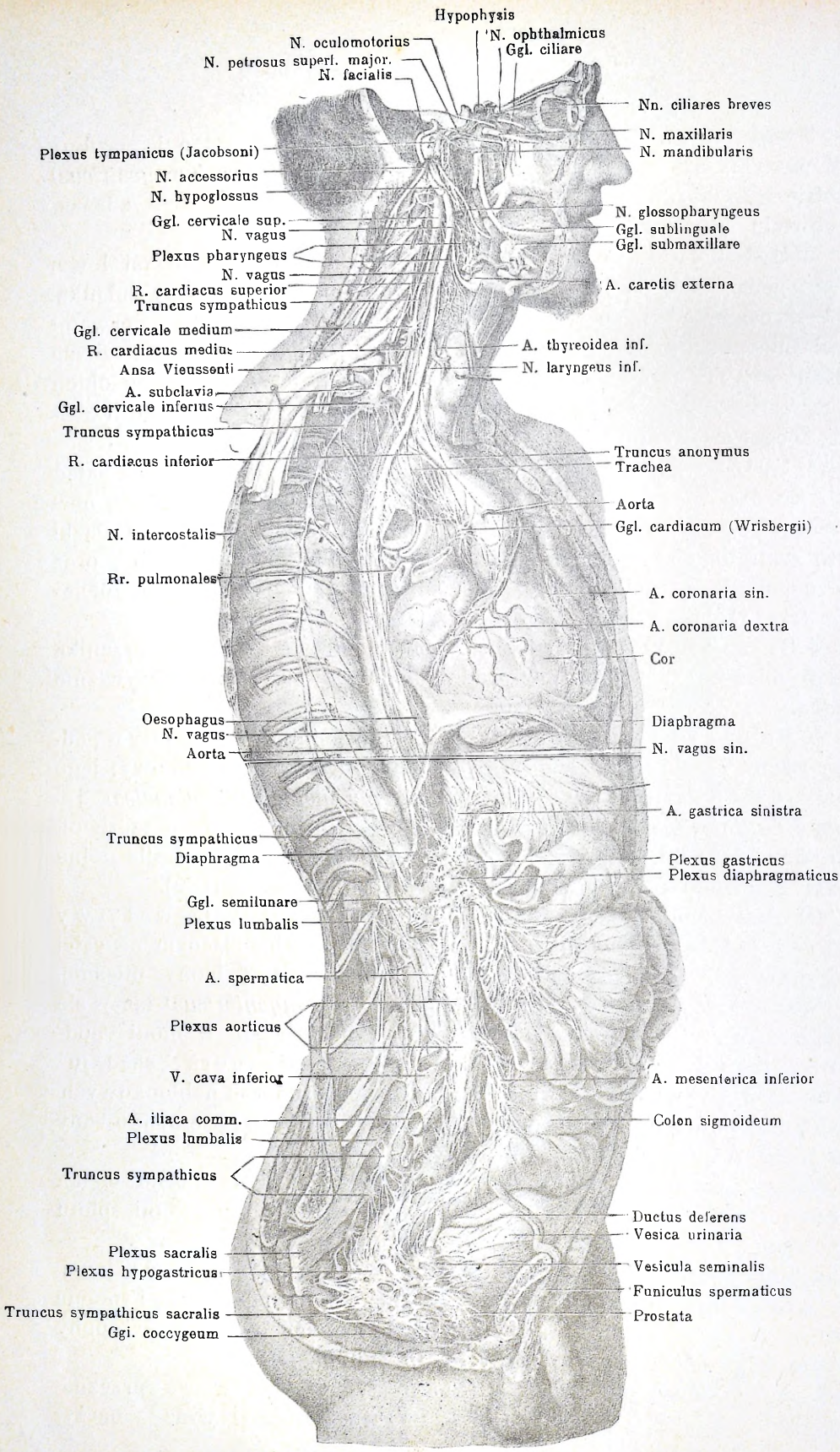

Rys. 114. Układ współczulny.
Według Hirszfelda.

niem splot, który ma połączenia ze zwojem trzewnym i aorty; to samo dzieje się ze splotem nerkowym, od którego biegną włókna w kształcie powikłanego splotu do nerki, gdzie przenikają w głąb miąższu i do miedniczki nerkowej, a następnie zstępują wzdłuż moczowodu, zaopatrując i ten narząd w nerwy. (I. Dogiel: O nerwach moczowodu. Pam. Tow. lek. 1878, 573).

7. Splot nasieniowodowy lub jajowodowy ma taki sam przebieg jak powrózek nasienny lub jajowód, gdyż jest ściśle związany z tętnicami: nasienną albo jajnikową.

d) Gałązki obwodowe odcinka miednicznego *(pars pelvina sympathici).*

Od części miednicznej pnia współczulnego (rys. 116) odchodzą gałązki w dwóch kierunkach: dośrodkowo, aby utworzyć mały splot współczulny, towarzyszący t. krzyżowej środkowej, i bocznie w kierunku naczyń biodrowych, gdzie się tworzy niezwykle potężny i silny splot podbrzuszny *(plexus hypogastricus).* Nietylko gałązki od pnia przyczyniają się do utworzenia tego splotu. Współdziałają w tem również dolne zwoje aorty, które do splotu podbrzusznego wysyłają liczne odgałęzienia.

Oprócz nerwów pochodzenia współczulnego do utworzenia splotu podbrzusznego przyczynia się cały szereg włókien, pochodzących wprost z rdzenia. Włókna te przedostają się do splotu od korzonków nerwów krzyżowych (S_3—S_4) i w zespole noszą hipotetyczną nazwę nerwu miednicznego *(nervus pelvicus sive nn. erigentes* — Eckhardt).

Liczne gałązki od splotu podbrzusznego, według nowszych badań Latarjet'a, dochodzą do moczowodów *(n. urethralis)*, do odbytnicy, do pęcherza (około 5 gałązek), do gruczołu krokowego i pęcherzyków nasiennych *(plexus seminalis)*, a więc właściwie do wszystkich narządów małej miednicy.

W związku z głównym splotem powstaje szereg mniejszych splotów na obwodzie, więc splot biodrowy *(plexus iliacus)*, biegnący wzdłuż jednoimiennych naczyń, dalej splot odbytniczy *(plexus haemorrhoidalis)* i splot pęcherzowy *(plexus vesicalis)*, u mężczyzny splot nasieniowodowy *(plexus deferentialis)* i sterczowy *(plexus prostaticus)*, u kobiety wreszcie splot macicznopochwowy *(plexus uterovaginalis* — Frankenhäuser).

1. Splot odbytniczy biegnie wraz z tętnicą odbytniczą średnią i zespala się zapomocą licznych gałązek ze splotami, położonemi nieco wyżej, jak np. ze splotem trzewnym. Zaopatruje przedewszystkiem odbytnicę i odbyt.

2. Splot pęcherzowy tworzy najbardziej dośrodkowo i ku przodowi zwróconą część splotu podbrzusznego i powstaje mniej więcej z pięciu gałązek nerwowych, dochodzących do splotu z jednej i drugiej strony. Jest on jednak najbardziej zwarty w okolicy trójkąta pęcherzowego *(tri-*

gonum Lietaudi) i zawiera włókna naczynioruchowe, oraz gałązki nerwowe, zdążające do błony śluzowej pęcherza. Nerwy ruchowe pęcherza pochodzą prawdopodobnie od splotu aorty.

3. Splot nasieniowodu *(plexus spermaticus)* jest ściśle połączony z pęcherzowym, otacza pęcherzyki nasienne i nasieniowód, wzdłuż którego biegnie aż do miejsca, gdzie się przyłącza splot pęcherzyków nasiennych.

4. Splot sterczowy jest jakby przedłużeniem poprzedniego. Pochodzące stąd nerwy prześlizgują się pomiędzy licznemi splotami żylnemi i dochodzą do ciał jamistych prącia, gdzie tworzą splot jamisty *(plexus cavernosus)*, który po zaopatrzeniu ciał jamistych przechodzi do tętnic prącia, do cewki moczowej, a nawet zespala się z nerwem grzbietowym prącia *(n. dorsalis penis)*, wraz z którym dochodzi aż do żołędzi prącia.

5. U kobiety splot macicznopochwowy *(plexus uterovaginalis)* wraz z licznemi zwojami (Frankenhäuser) idzie koło tętnic do macicy i pochwy. Jego część wstępująca ogarnia macicę i łączy się ze splotem jajowodowym, część zaś dolna otacza ściany pochwy i oddaje jeszcze mały splot łechtaczki *(plexus clitoridis)*, od którego gałązki zaopatrują okolicę sromu i cewki moczowej. Według badań Hirszfelda (Pam. Tow. lek. 1860) do macicy w szczególności dochodzą nerwy od splotu aorty brzusznej, od splotu krezkowego dolnego, oraz od zwojów lędźwiowych i krzyżowych pnia współczulnego. Aby się przedostać do macicy, przebiegają nerwy pomiędzy listkami więzadła szerokiego. Jajnik według Hirszfelda *(ibidem)* jest unerwiony przez splot jajowodu *(plexus ovaricus)* pochodzący od splotu aorty i splotu nerkowego.

II. Strona czynnościowa układu współczulnego.

Opis morfologiczny właściwego układu współczulnego nie daje nam jeszcze należytego wyobrażenia o stronie czynnościowej i związanej z nią wewnętrznej budowie konstytucyjnej całego układu.

Ażeby więc móc zrozumieć znaczenie układu współczulnego dla fizjologji i farmakologji, musimy wniknąć w szczegóły budowy anatomicznej.

Układ współczulny czynnościowy prowadzi włókna czuciowe i ruchowe, które przez odpowiednie zwoje (czaszkowe lub zwoje pnia współczulnego) przedostają się z obwodu do odpowiednich nerwów czaszkowych, albo też do rdzenia przez gałązki łączące *(rr. communicantes)*. Każdy zwój pnia nerwu współczulnego stoi w związku z nerwem rdzeniowym zapomocą dwóch korzeni: jednego od części czuciowej *(radix sensitiva)*, drugiego od części ruchowej *(radix motoria)*, które razem wzięte stanowią dopiero gałąź łączącą *(r. communicans)*; następnie oddaje włókna, które się przyłączają do nerwów obwodowych, a mianowicie: do gałęzi tylnej *(r. posterior)* i gałęzi przedniej *(r. anterior)* (rys. 60); wreszcie od zwoju odchodzą gałązki do jelit. Zwój sympatyczny pobiera zatem gałązki od rdzenia i wysyła je bądźto w kierunku obwodu, bądź też do jam ciała.

W ten sposób układ współczulny unerwia w całym ustroju ludzkim, czyto w narządach wewnętrznych, czy też na obwodzie:

1. Wszystkie mięśnie gładkie i mięśnie prążkowane sercowe;
2. warstwy mięsne w naczyniach krwionośnych;
3. gruczoły.

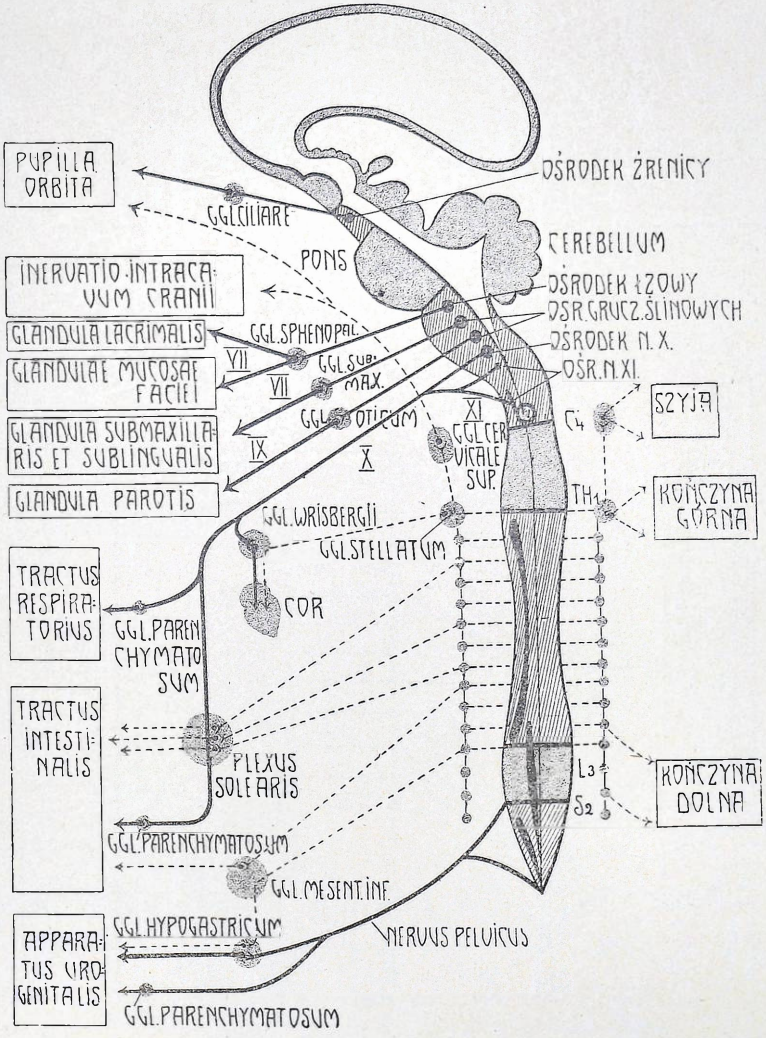

Rys. 115. Schemat układu sympatycznego i parasympatycznego. Według Guillauma.

Pod względem fizjologicznym włókna współczulne spełniają rolę nerwów ruchowych, naczynioruchowych, wydzielniczych, czuciowych i odruchowych.

Między ruchowemi nerwami spotykamy właściwie dwa przeciwstawione sobie układy: o ile jedna grupa działa pobudzająco, to druga ha-

muje, o ile jedna przyspiesza czynności danego narządu, to druga zwalnia i t. d., mamy więc właściwie nie jeden układ współczulny, ale dwa, które się sobie swoją rolą przeciwstawiają.

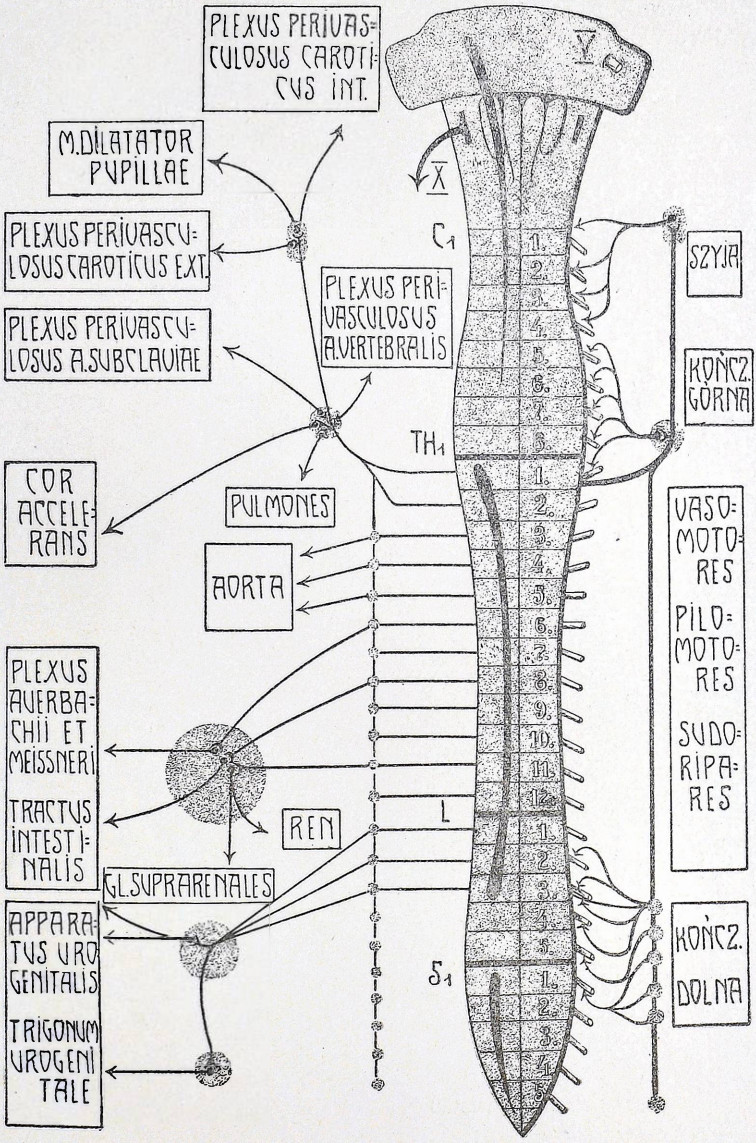

Rys. 116. Schemat właściwego układu sympatycznego. Według Guillauma.

Jest to:

1. Układ sympatyczny właściwy, oraz
2. układ parasympatyczny.

Układ sympatyczny odpowiada pod względem morfologicznym w ogólnych zarysach temu, co zostało opisane powyżej jako układ

współczulny (pień, część szyjna dogłowna, obwodowa i t. d.) i pochodzi od nieprzerwanego odcinka rdzenia, odpowiadającego kręgom: od I piersiowego do III lędźwiowego (rys. 115 i 116).

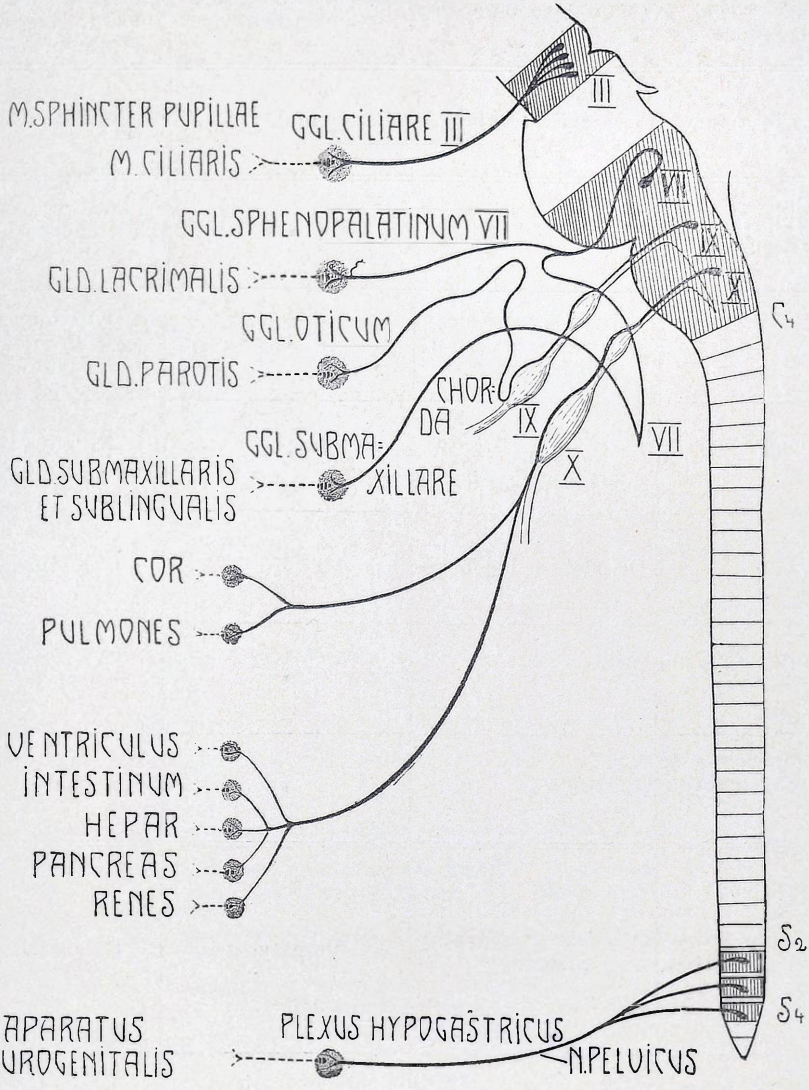

Rys. 117. Schemat układu parasympatycznego.
Według Villigera (porównaj też z rysunkiem 115).

Układ zaś parasympatyczny rozpoczyna się od swoistych ośrodków w śródmózgowiu, w rdzeniu przedłużonym i w odcinku krzyżowym rdzenia i przebiega do obwodu za pośrednictwem nerwów, a mianowicie: n. okoruchowego, twarzowego, językowogardłowego, błędnego i nn. krzyżowych (rys. 115 i 117).

Aczkolwiek więc morfologicznie obydwa te układy dadzą się rozgra-

Włókna przedzwojowe			
Od jakiej części ośrodkowego układu nerwowego	Od jakiego ośrodka	Jakie włókna przedzwojowe	Za pośrednictwem którego nerwu biegną włókna przedzwojowe do zwoju
Śródmózgowie	Ośrodek źrenicy	Parasympatyczne	N. okoruchowy
Rdzeń przedłużony	Ośrodek łzowy	»	N. twarzowy (n. skalisty powierzchowny większy)
»	Ośrodek wydzielniczy górny dla gruczołu podżuchwowego	»	N. twarzowy (struna bębenkowa) i n. językowy
»	Ośrodek wydzielniczy dolny dla przyusznicy	»	N. językowo-gardłowy
»	Ośrodek n. błędnego	»	N. błędny
»	»	»	»
»	»	»	»
Rdzeń piersiowy od I Th do III L	Ośrodek współczulny rdzeniowy	Sympatyczne	Gałązki łączące
Rdzeń piersiowy od I Th do XII Th	»	»	»
Rdzeń lędźwiowy od I L do III L	»	»	»
Rdzeń krzyżowoogonowy	»	Parasympatyczne	N. miedniczny

Porównaj rys. 115—117.

Zwój	Włókna pozazwojowe	
Jaki zwój	Z którym nerwem przebiegają włókna pozazwojowe	Do jakich narządów
Zwój rzęskowy	Nerwy rzęskowe krótkie	Źrenica (m. zwieracz źrenicy, m. rzęskowy)
Zwój klinowo-podniebienny	Gałązki oczodołowe od zwoju klinowopodniebiennego Gałązki nosowe	Gruczoł łzowy, gruczoły śluzowe nosa
Zwój podżuchwowy i zwój podjęzykowy	Gałązki do ślinianki podżuchwowej i podjęzykowej od zwoju podżuchwowego	Gruczoł podżuchwowy i podjęzykowy
Zwój uszny	N. usznoskroniowy	Przyusznica
Splot sercowy	Gałązki splotu sercowego	Serce
Zwoje miąższowe jelit	Gałązki od zwojów miąższowych	Przewód oddechowy
»	»	Przewód pokarmowy narządy moczowopłciowe
Zwoje szyjne pnia współczulnego szyjnego	N. szyjnotętniczy od zwoju szyjnego górnego, gałązki gardłowe i krtaniowe, gałązki sercowe górne, średnie i dolne, splot sercowy	Źrenica, m. rozwieracz źrenicy, gładkie mięśnie oczodołu i powiek, gruczoł łzowy. Ślinianki, gardło, krtań i tchawica Serce
Zwoje pnia n. współczulnego piersiowego V—XI	N. trzewny większy N. trzewny mniejszy	Przewód pokarmowy
Zwoje pnia n. współczulnego lędźwiowego LI—III	Gałązki od zwojów pnia do zwoju trzewnego i pochodnych	Dolny odcinek przewodu pokarmowego oraz narządy moczowopłciowe
Splot podbrzuszny Zwoje miąższowe narządów płciowych	Gałązki od splotu podbrzusznego i zwojów miąższowych	Esica, odbytnica Narządy moczowopłciowe

niczyć, to jednak okazują duże podobieństwo w zasadniczym przebiegu włókien.

Zarówno bowiem w jednym, jak i w drugim układzie (w czem się n. b. francuska szkoła różni od poglądów uczonych angielskich i niemieckich) rozpoznajemy ustalone przez Langleya włókna przedzwojowe *(fibrae praeganglionares)*, biegnące od ośrodkowego układu nerwowego do jednego ze zwojów, leżących na obwodzie, i włókna pozazwojowe *(fibrae postganglionares)*, idące dalej w kierunku obwodu.

Włókna przedzwojowe są to przeważnie włókna białe, zaopatrzone osłonką rdzenną, włókna zaś pozazwojowe bez wyjątku nie posiadają mieliny, są barwy szarej i mogą być uważane za właściwe włókna współczulne. Zasadniczą różnicę widzimy jednak w tem, że układ sympatyczny posiada zwoje pnia blisko rdzenia; włókna przedzwojowe są więc krótkie, a włókna pozazwojowe dłuższe i mają na swej drodze jeszcze inne zwoje (patrz dalej). Układ parasympatyczny nie posiada zwojów przykręgowych, a pierwsze jego zwoje leżą już w pobliżu narządów. Włókna więc przedzwojowe parasympatyczne, biegnące z nerwami czaszkowemi lub rdzeniowemi, są dłuższe, a pozazwojowe krótsze.

Zwojów, przez które przechodzą włókna parasympatyczne i sympatyczne, należy wymienić cały szereg; znajdujemy je usystematyzowane w następującej tabelce wraz z włóknami przedzwojowemi i pozazwojowemi (patrz tablica str. 190—191).

Zarówno z powyższej tabelki, jak i rycin wynika, że właściwie możemy rozróżniać kilka szeregów zwojów, a mianowicie: (rys. 115 i 118).

1. Szereg przyśrodkowy czyli wszystkie zwoje pnia współczulnego i jego odcinka szyjnego. Są to wyłącznie zwoje sympatyczne, a brak ich w układzie parasympatycznym.

2. Szereg zwojów i splotów trzewnych, jak: zwój rzęskowy, klinowopodniebienny, uszny, podżuchwowy i podjęzykowy (patrz str. 32—37), zwój sercowy (Wrisberga), splot trzewny, krezkowy i podbrzuszny. Zarówno układ sympatyczny jak i parasympatyczny posiada ten drugi szereg zwojów. Gdy jednak w układzie sympatycznym stanowią one drugi etap, to w parasympatycznym są dopiero pierwszemi zwojami.

3. Szereg splotów miąższowych w miąższu poszczególnych gruczołów i narządów (np. Auerbach, Meissner).

Będzie rzeczą fizjologa i farmakologa ustalić znaczenie tych wszystkich ośrodków dla czynności poszczególnych narządów. Prawdopodobnie odgrywają one doniosłą rolę w tak zwanym autonomicznym układzie nerwowym, co stoi w związku z pewną niezależnością narządów wewnętrznych od ośrodkowego układu nerwowego.

Koniec końców, należy stwierdzić, że ściśle morfologiczny opis układu współczulnego, czem się do niedawna zadowalano, nie wystarcza, gdyż właściwie mamy nie jeden układ współczulny, ale dwa przeciwstawione sobie układy: sympatyczny i parasympatyczny. Zapoznaliśmy się z temi

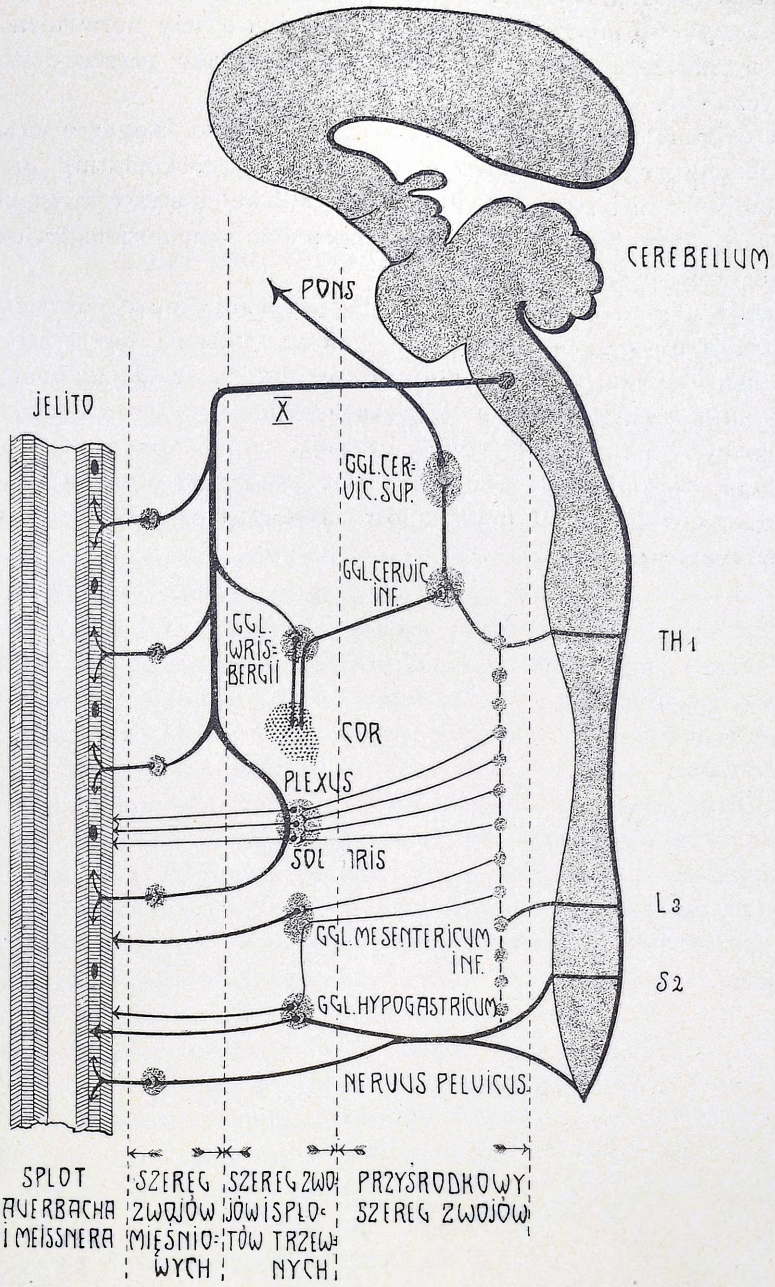

Rys. 118. Uszeregowanie różnych stopni zwojów i splotów sympatycznych i parasympatycznych.
Według Guillaum'a.

układami w ogólnych zarysach. A ponieważ gałązki właściwego układu współczulnego dochodzą z nerwami obwodowemi również do obwodu np. do naczyń na kończynach, więc i tutaj bylibyśmy uprawnieni doszukiwać się gałązek układu parasympatycznego, jako przeciwdziałających sympatycznemu.

W ostatnich czasach odnaleziono takie gałązki, biegnące wraz z nerwami obwodowemi i dochodzące zwłaszcza do sarkoplazmy prążkowanych komórek mięsnych. Zostały one stwierdzone nietylko drogą doświadczalną, ale nawet na podstawie danych anatomicznomorfologicznych, jako ruchowe drogi pozapiramidowe.

Każdy niemal dzień przynosi w tej dziedzinie nowe odkrycia i czyni ją coraz ważniejszą, już nietylko z punktu widzenia teoretycznego, ale też w zastosowaniu praktycznem. Aczkolwiek ta dziedzina anatomji pozostaje dotąd niemal wyłącznie w rękach fizjologów, farmakologów i neurologów, to jednak należy żywić nadzieję, że za wiadomościami czynnościowemi pójdą badania morfologiczne, które nam otworzą nowe horyzonty na tak ciekawą stronę układów antagonistycznych: sympatycznego i parasympatycznego.

ROZDZIAŁ III.

Dział retrospekcyjny i zestawienia.

Po systematycznem omówieniu wszystkich nerwów musimy powrócić do tematu, poruszonego na samym wstępie i zdać sobie dokładnie sprawę z odcinkowej budowy unerwienia u człowieka.

Wiemy już, że ustrój ludzki w czasie rozwoju okazuje wyraźną budowę odcinkową i że każdy nerw rdzeniowy ma początkowo swoje ściśle określone terytorjum mięśniowe i skórne do zaopatrzenia. Odcinki układu nerwowego nazywamy neuromerami, którym odpowiadają odcinki mięśniowe (myomery), skórne (dermomery), a nawet jelitowe (enteromery). Stosunki, które początkowo były nadzwyczaj proste i przejrzyste, ulegają daleko idącym zmianom skutkiem przesunięć wtórnych. Wpływa na to zatarcie się wyrazistej budowy odcinkowej i tylko dzięki starannym poszukiwaniom i żmudnym badaniom powiodło się rozpoznać i ustalić odcinkowy ustrój w budowie człowieka. Zastosowanie tej teorji odcinkowej budowy ma dziś duże znaczenie kliniczne, zwłaszcza jeśli chodzi o unerwienie skóry i mięśni. Ze względu na dalszą przejrzystość, zamierzam oddzielnie przedstawić odcinkową budowę unerwienia skórnego, a następnie scharakteryzować przynależność do poszczególnych myomerów. Ponieważ zaś w ten sposób zdobędziemy całokształt unerwienia skórnego i mięśniowego, więc w załączeniu zestawimy jeszcze całokształt unerwienia głębokiego kostnego i stawowego oraz unerwienie jam i wnęk ciała. W ten sposób mamy jeszcze do omówienia:

I. Zestawienie unerwienia skórnego.
II. Zestawienie unerwienia mięśniowego.
III. Zestawienie unerwienia stawów i kości.
IV. Zestawienie unerwienia jam ciała.
V. Zestawienie unerwienia wnęk ciała.
VI. Zestawienie unerwienia wnętrzności.
VII. Zestawienie unerwienia gruczołów.

§ 23. I. Zestawienie unerwienia skórnego.

Badania Sherringtona, Starra, Thornburna, Kochera i innych stwierdziły, że znieczulenie jednego tylko nerwu rdzeniowego niemal zupełnie nie wpływa na znieczulenie odpowiedniego terytorjum skórnego. Potrzeba znieczulenia kilku, a conajmniej trzech następujących

po sobie odcinków, aby uzyskać na obwodzie zupełne znieczulenie. Zjawisko to da się wytłumaczyć, jak już była mowa na str. 11, przeplataniem się i splataniem końcowych odcinków nerwów. Wskutek tego np. na terytorjum II-go nerwu piersiowego zachodzą gałązki I-go i III-go nerwu; musimy więc wykluczyć wszystkie trzy nerwy, aby otrzymać całkowite znieczulenie w rejonie II-go nerwu (rsy. 120).

Pomimo tych i tym podobnych trudności udało się ustalić zasadnicze terytorja nerwowe odcinków pierwotnych, które oczywiście mogą się w szczegółach nieco zmieniać dzięki przesunięciom zakończeń.

Poniżej podaję zasadniczy stosunek do odcinków rdzenia:

C_2 — okolica potylicy aż do ciemienia i okolica podżuchwowa,
C_3 — okolica dolnej części potylicy i skóry na szyi,
C_4 — kark, barki i boczna okolica ramion i obojczyka,
C_5 — tylna strona kończyny górnej, począwszy od okolicy łopatkowej,
C_6—C_7 — przednia strona kończyny górnej i $^1/_2$ palca na dłoni (jak n. pośrodkowy). Na grzbietowej stronie dłoni 2 i $^1/_2$ palca (jak nerw promieniowy),
C_8—Th_1 — strona przyśrodkowa ramienia i $1^1/_2$ palca na dłoni (jak n. łokciowy),
Th_2—Th_3 — pas na piersiach i plecach, sięgający na przyśrodkową stronę ramienia,
Th_4—Th_{12} — mniej więcej równoległe pasy tułowia (klatka piersiowa, brzuch, plecy),
L_1—L_2 — okolica łonowa i biodrowa górna, przód worka mosznowego,
L_3 — okolica biodrowa dolna,
L_4—L_5 — okolica uda od przodu, boku i przyśrodkowo; goleń od strony przyśrodkowej aż do kostki,
S_1—S_2 — tylna strona uda, cały goleń z wyjątkiem pasa przyśrodkowego i stopa: zarówno strona grzbietowa jak i podeszwowa,
S_3—S_5 — okolica krocza, sromu, odbytu i kości krzyżowej.

Z powyższego zestawienia wynika, że budowa odcinkowa na ogół została zachowana. Na szyi i tułowiu łatwo odcyfrować kolejną przynależność do poszczególnych odcinków rdzenia. Trudniej na kończynach: tutaj na ramieniu widzimy jeszcze pasy terytorjalne, odpowiadające pięciu odcinkom, tworzącym splot ramienny, i w kolejnym ułożone porządku. Na kończynie dolnej ten pierwotny schemat jest nieco zatarty, co się tłómaczy pewnemi zmianami kończyny w czasie rozwoju. Pierwotnie jednak i tutaj istniała kolejność odcinków według schematu, przedstawionego na rys. 119.

W miarę, jak się kończyna rozwijała, dalsza jej część bynajmniej nie otrzymywała nerwów z ostatnich odcinków ciała. Wskutek tego ostateczne rozmieszczenie terytorjów skórnych na nodze wymaga bliższego rozpatrzenia. może jednak również być podciągnięte pod ogólne zasady dermomerów.

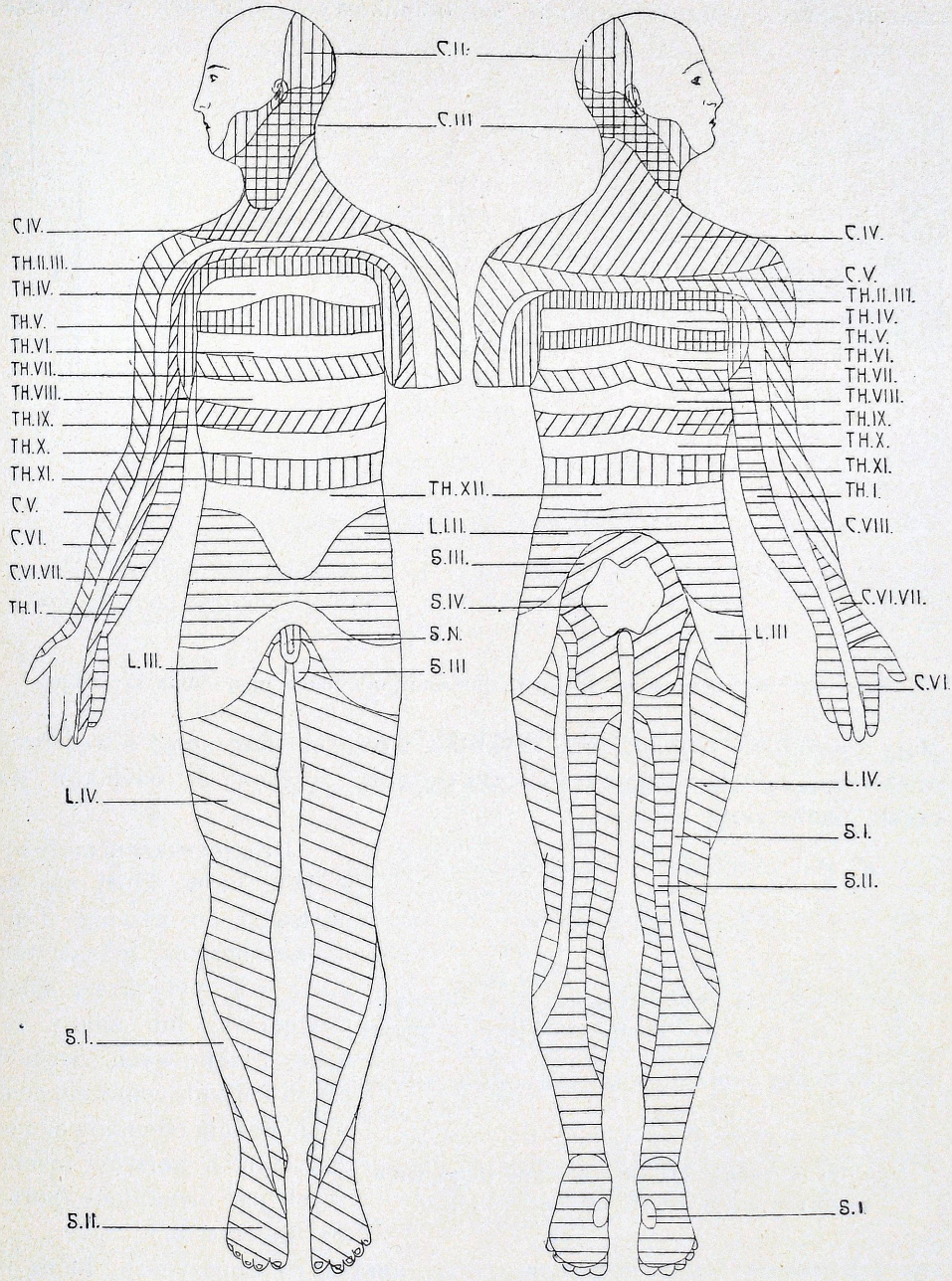

Rys 119. Odcinki unerwienia skórnego.

§ 24. II. Zestawienie unerwienia mięśni.

W budowie mięśni pierwotna odcinkowa budowa uległa znacznemu zatarciu przez wtórne stapianie się odcinkowych jednostek w większe

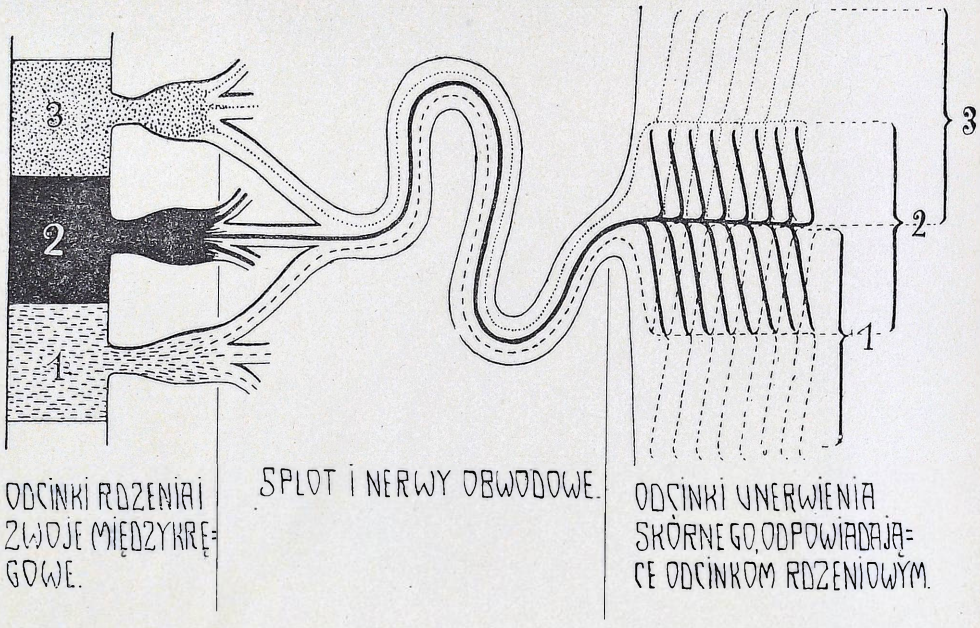

Rys. 120. Schemat wzajemnego zachodzenia odcinków unerwienia skórnego.

płaty mięśniowe *(syncytium)*. Wskutek wtórnych przesunięć i wędrówek mięśni na kośćcu rozpoznanie przynależności mięśnia do odcinków jest często nadzwyczaj trudne.

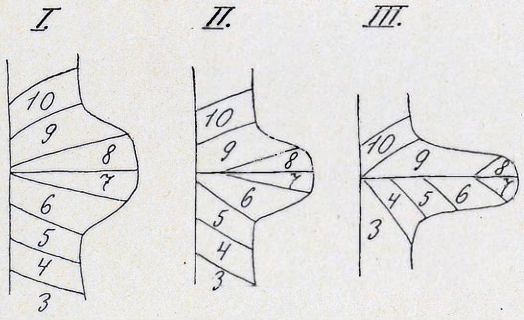

Rys. 121. Przesuwanie się odcinków unerwienia mięśniowego w czasie rozwoju kończyn.

Drogowskazem może być jedynie nerw, który nas doprowadzi do rdzenia. Trudniejsza sprawa jednak tam, gdzie się wytwarzają sploty obwodowe, lub sploty nerwów rdzeniowych, wskutek czego zorjentowanie się co do pochodzenia odcinkowego odpowiednich nerwów rdzeniowych jest utrudnione (porównaj np. rys. 8).

A jeszcze trudniej przeprowadzić analizę na kończynach, które, jak wiadomo, zawiązują się z kilku odcinków. Poszczególne myomery ulegają przesunięciom, zaciemniającym obraz, co zostało uwidocznione na rys. 121, tak, że tylko dzięki żmudnym badaniom (Bolk, Starr, Edinger) udało się stwierdzić całokształt przynależności mięśni do odpowiednich odcinków rdzenia, o czem poucza nas następująca tabelka:

Odcinek rdzenia	Mięsień
C_1	krótkie mięśnie głowy, mięśnie dna jamy ustnej, m. czworoboczny grzbietu
C_2—C_3	m. mostkowoobojczykowosutkowy, mm. pochyłe, mm. głębokie karku i szyi
C_4	przepona, m. nadgrzebieniowy, m. dwugłowy ramienia, m. podgrzebieniowy, m. kruczoramienny, mm. równoległoboczne, m. ramiennopromieniowy
C_5	m. ramiennopromieniowy, m. odwracacz przedramienia, m. naramienny, m. dwugłowy ramienia, m. ramienny wewnętrzny, m. piersiowy większy, m. zębaty przedni, m. obły mniejszy, mm. równoległoboczne
C_6	m. piersiowy większy i mniejszy, m. zębaty przedni, m. dwugłowy ramienia, m. ramienny wewnętrzny, m. trójgłowy ramienia, mm. nawrotne, mm. prostowniki dłoni i palców
C_7	m. piersiowy większy i mniejszy, m. podłopatkowy, m. najszerszy grzbietu, m. obły większy, m. trójgłowy ramienia, m. prostowniki i zginacze dłoni i palców, m. nawrotne
C_8	mm. zginacze dłoni i palców, grupa drobnych mięśni dłoni
Th_1	grupa drobnych mięśni dłoni i kłębu małego palca
Th_2—Th_{12}	głębokie mm. klatki piersiowej, wszystkie mm. brzucha, mm. pleców
L_1	mm. brzucha, m. lędźwiowoudowy, m. najdłuższy uda
L_2	m. lędźwiowoudowy, m. najdłuższy uda, m. czworogłowy uda grupa mięśni zginaczy uda
L_3	m. czworogłowy uda, mm. miednicy małej, skręcające udo do środka, grupa mm. przywodzicieli uda
L_4	mm. przywodziciele uda, m. piszczelowy przedni, grupa mm. zginaczy kolana (?)
L_5	mm. miednicy małej, skręcające udo nazewnątrz, grupa mm. zginaczy kolana (?), mm. zginacze stopy, mm. strzałkowe, mm. prostowniki palców stopy
S_1—S_2	mm. łydki, zginacze stopy i palców, mm. strzałkowe, grupa mm. krótkich stopy
S_3	mm. łydki i stopy
S_4—S_5	mm. krocza

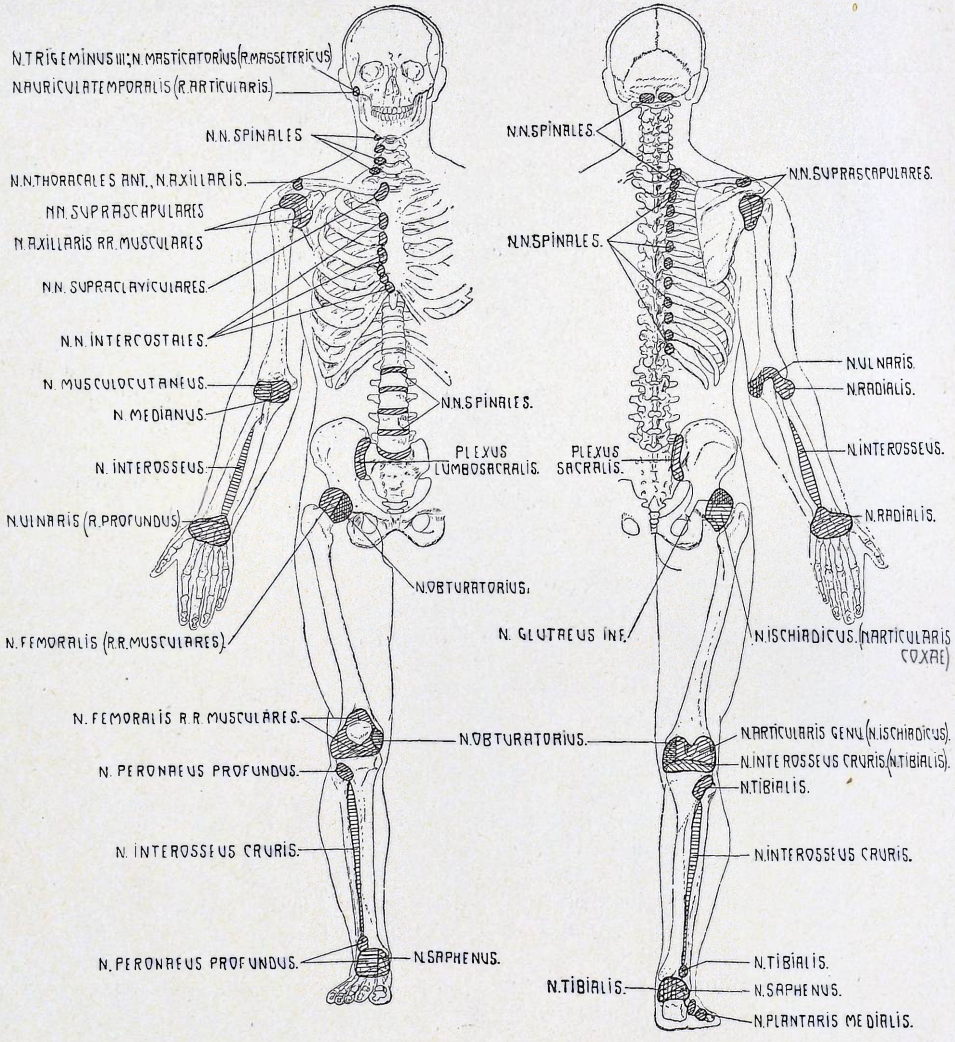

Rys. 122. Unerwienie stawów.

§ 25. III. Zestawienie unerwienia stawów.

Zasada ogólna:	Stawy otrzymują gałązki czuciowe z tych samych pni nerwowych, co i mięśnie, poruszające stawem. A więc i tutaj z łatwością moglibyśmy ustalić zasady budowy odcinkowej. Wyjątki od zasady są możliwe;	
Staw żuchwowy:	n. trójdzielny III — n. usznoskroniowy (*r. articularis n. auriculotemporalis*), oraz gałązka od n. żwaczowego (*r. masseterícus*);	
Stawy kręgosłupa:	nerwy rdzeniowe (*nn. spinales*);	
Stawy mostkowo-żebrowe:	nerwy międzyżebrowe (*nn. intercostales*);	
Staw mostkowo-obojczykowy:	nerwy nadobojczykowe (*nn. supraclaviculares*);	
Staw obojczykowo-łopatkowy:	od przodu:	nerwy piersiowe przednie (*nn. thoracales anteriores*), n. pachowy (*n. axillaris*);
	od tyłu:	nerwy nadłopatkowe (*nn. suprascapulares*);
Staw barkowy:	od przodu:	n. pachowy, gałązki mięśniowe (*rr. musculares*);
	od tyłu:	nerwy nadłopatkowe (*nn. suprascapulares*);
Staw łokciowy:	od przodu:	n. mięśniowoskórny (*n. musculocutaneus*) po stronie bocznej, n. pośrodkowy (*n. medianus*) po stronie przyśrodkowej;
	od tyłu:	n. promieniowy (*n. radialis*) po stronie bocznej, n. łokciowy (*n. ulnaris*) po stronie przyśrodkowej,
Błona międzykostna:	n. międzykostny (*n. interosseus*);	
Stawy napięstka:	od strony dłoniowej: n. łokciowy (*r. profundus n. ulnaris*); od strony grzbietowej: n. promieniowy (*n. radialis*):	
Stawy palców:	wszystkie nerwy, dochodzące do palców, a więc: pośrodkowy, łokciowy i promieniowy;	
Staw krzyżowo-biodrowy:	od przodu:	gałązki od splotu lędźwiowego i krzyżowego,
	od tyłu:	gałązki splotu krzyżowego oraz gałązki tylne nerwów rdzeniowych krzyżowych;
Staw biodrowy:	od przodu:	n. udowy (*n. femoralis*) i n. zasłonowy (*n. obturatorius*),
	od tyłu:	n. kulszowy *n. ischiadicus, n. articularis coxae*) i n. pośladkowy dolny (*n. glutaeus inferior*);
Staw kolanowy:	od przodu:	n. udowy, cztery gałązki mięśniowe unerwiające poszczególne brzuśce m. czworogłowego uda po stronie przyśrodkowej, n. zasłonowy (*n. obturatorius*);
	od tyłu:	n. kulszowy (*n. articularis genu, n. interosseus cruris*), po stronie przyśrodkowej n. zasłonowy (*n obturatorius*);
Staw piszczelowo-strzałkowy górny:	od przodu:	n. strzałkowy głęboki (*n. peronaeus profundus*);
	od tyłu:	n. piszczelowy (*n. tibialis*);
Błona międzykostna:	n. międzykostny (*n. interosseus cruris*);	
Staw piszczelowo-strzałkowy dolny:	jak górny (patrz wyżej);	
Stawy stępu:	od przodu:	n. strzałkowy głęboki (*n. peronaeus profundus*);
	od tyłu:	n. piszczelowy (*n. tibialis*);
	od strony przyśrodkowej: n. udowogoleniowy (*n. saphenus*);	
Stawy palców:	n. podeszwowy przyśrodkowy i boczny (*n. plantaris medialis et lateralis*).	

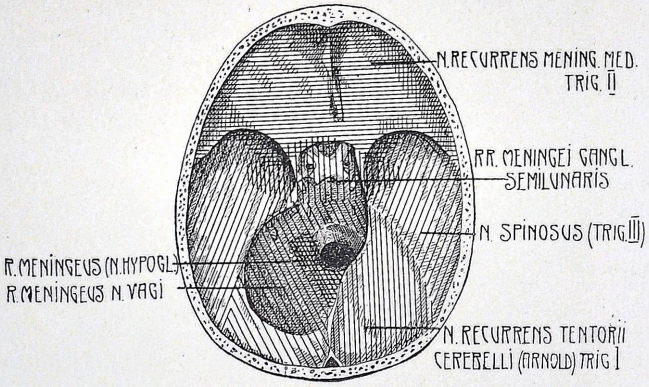

Rys. 123. Unerwienie jamy czaszkowej.

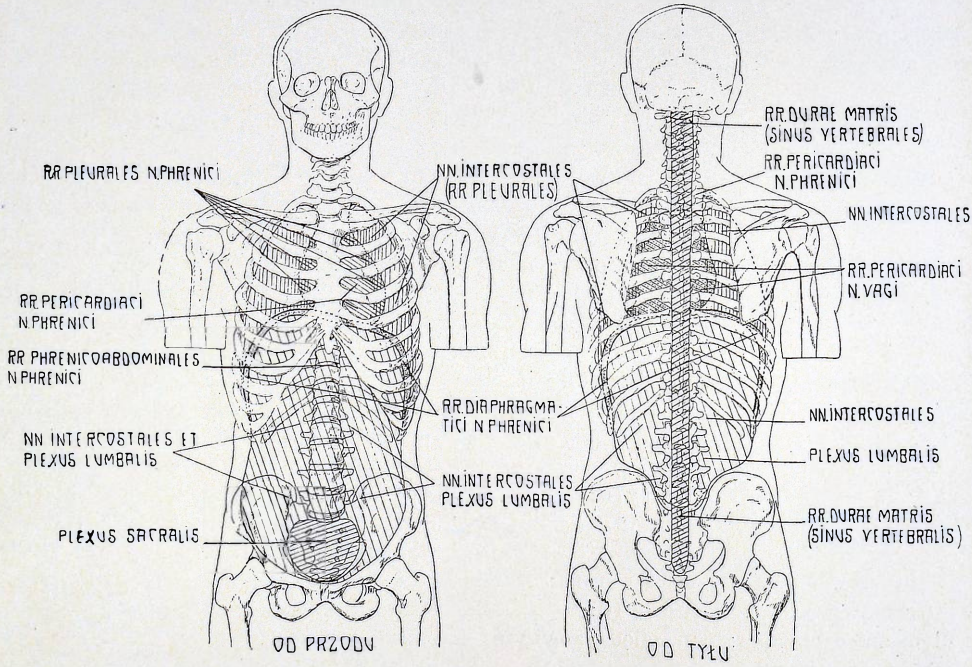

Rys. 124. Unerwienie jam ciała.

§ 26. IV. Zestawienie unerwienia jam ciała.

a) Jama czaszkowa (*cavum cranii*).	
1. N. trójdzielny (*n. trigeminus*).	
1) Zwój półksiężycowaty (*rr. meningei gangl. semilunaris*)	gałązki do opon w okolicy siodła tureckiego i zatoki jamistej
2) N. oczny, n. wsteczny namiotu (*n. recurrens tentorii cerebelli* — Arnold)	do namiotu twardej opony móżdżku
3) N. szczękowy, gałązka oponowa środkowa (*n. meningeus medius*)	do jamy czaszkowej przedniej i okolicy otworu okrągłego
4) N. żuchwowy, n. kolcowy (*n. spinosus*)	do jamy czaszkowej środkowej
2. N. błędny, gałązka oponowa (*r. meningeus durae matris*)	do jamy czaszkowej tylnej z wyjątkiem okolicy ujścia kanału n. podjęzykowego
3. N. podjęzykowy, gałązka oponowa (*r. meningeus*)	do opony twardej w okolicy ujścia kanału n. podjęzykow. obok zatoki żylnej potylicznej
b) Kanał kręgowy.	
1. Gałązki oponowe wszystkich nerwów rdzeniowych (C_1-S_5), czyli nerwy kanału kręgowego (*nn. sinus vertebralis*)	do całej opony twardej rdzenia
c) Jama opłucna.	
1. Nerwy międzyżebrowe (*nn. intercostales*)	gałązki do całej opłucnej z wyjątkiem śródpiersia, osierdzia i przepony
2. N. przeponowy (*n phrenicus*), gałązki opłucne (*rr. pleurales*)	do opłucnej, graniczącej z śródpiersiem, oraz do opłucnej, pokrywającej przeponę
d) Jama osierdziowa.	
1. N. przeponowy, gałązki osierdziowe (*rr. pericardiaci*)	gałązki osierdziowe zaopatrują cały worek osierdziowy od przodu
2. N. błędny, gałązki osierdziowe (*nn. pericardiaci*)	do tylnej ściany worka osierdziowego
e) Jama otrzewna.	
1. N. przeponowy:	
a) gałązki przeponowe (*rr. diaphragmatici*),	do otrzewnej pod przeponą
b) gałązki przeponowobrzuszne (*rr. phrenicoabdominales*)	do otrzewnej, pokrywającej dolną stronę przepony
2. Nerwy międzyżebrowe (*nn. intercostales*)	gałązki do bocznej ściany górnego odcinka jamy brzusznej
3. Gałązki nerwów splotu lędźwiowego i krzyżowego (?)	do otrzewnej dolnej części jamy brzusznej i małej miednicy (?)

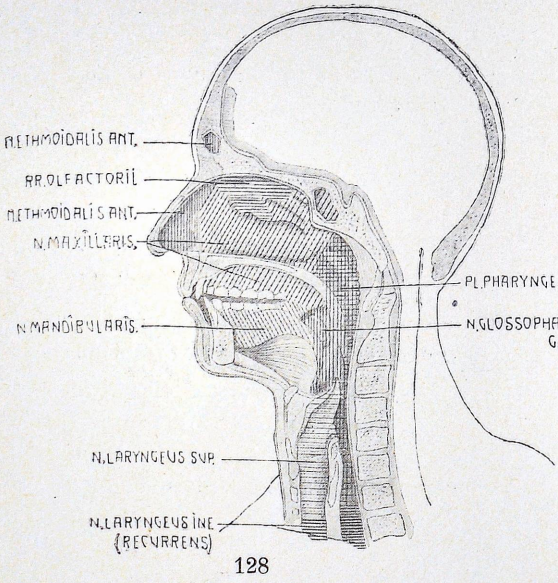

128

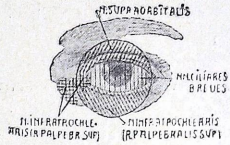

127

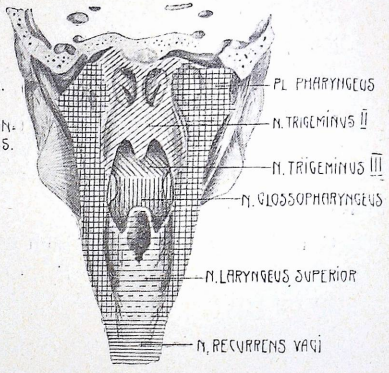

131

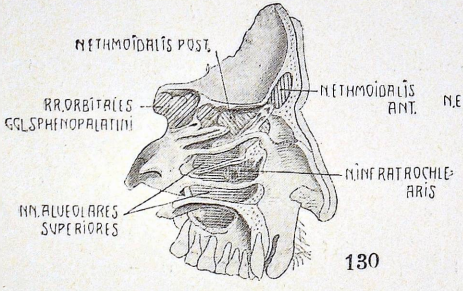

130

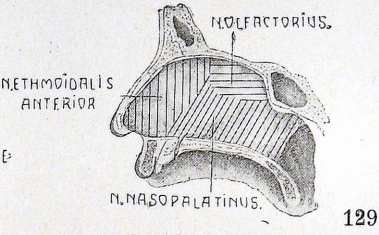

129

Rys. 127. Unerwienie worka spojówkowego. — Rys. 128. Unerwienie jamy nosowej. — Rys. 129 Unerwienie przegrody nosowej. — Rys. 130. Unerwienie zatok nosowych. — Rys. 131. Unerwienie gardła.

§ 27. V. Zestawienie unerwienia wnęk ciała.

Worek spojówkowy (rys. 127).	
N. trójdzielny I:	
1. N. nadoczodołowy (*n. supraorbitalis*),	do spojówki powieki górnej,
2. n. podbloczkowy (*n. infratrochlearis*), gałązka powiekowa górna i dolna (*r. palpebralis superior et inferior*),	do powieki górnej i dolnej, do kanału nosowołzowego, do mięska i spojówki w jego okolicy
3. n. łzowy (*n. lacrimalis*), gałązka powiekowa,	do spojówki,
4. nn. rzęskowe krótkie (*nn. ciliares breves*) od zwoju rzęskowego	do spojówki pokrywającej gałkę oczną od przodu
Jama ustna (rys. 128).	
N. trójdzielny II (*n. maxillaris*), gałązki wargowe górne (*rr. labiales superiores*),	do błony śluzowej warg górnych i przedsionka jamy ustnej,
nn. zębodołowe górne (*nn. alveolares superiores, rr. gingivales*),	do dziąseł,
nn. podniebienne przednie i tylne (*nn. palatini*),	do podniebienia miękkiego i twardego,
N. trójdzielny III (*n. mandibularis*), n. policzkowy (*n. buccinatorius*),	do błony śluzowej policzków,
n. zębodołowy dolny (*rr. gingivales*)	do dziąseł
Jama nosowa.	
Boczna ściana (rys. 128).	
N. sitowy przedni (*n. ethmoidalis anterior*), gałązka nosowa wewn. boczna (*r. nasalis inf. lat.*),	przedsionek nosa,
n. węchowy (*n. olfactorius*),	okolica małżowiny górnej,
n. trójdzielny II, zwój klinowopodniebienny, nerwy nosowe tylne (*nn. nasales post.*) i boczne (*laterales*).	małżowina środkowa, małżowina dolna,
Przyśrodkowa ściana (rys. 129).	
N. sitowy przedni (*n. ethmoidalis ant.*), gałązka nosowa wewnętrzna (*r. nasalis int. med.*),	przegroda nosowa chrząstkowa, górna część przegrody nosowej,
n. węchowy (*n. olfactorius*),	
n. trójdzielny II, zwój klinowopodniebienny,	
n. nosowopodniebienny (*n. nasopalatinus — Scarpae*)	główna (dolna) część przegrody nosowej i kanał przysieczny (*canalis incisivus*)
Zatoki nosa (rys. 130).	
N. sitowy przedni (*n. ethmoidalis ant.*), gałązki oczodołowe od zwoju klinowopodniebiennego (*rr. orbitales ganglii sphenopalatini*).	do zatoki czołowej,
n. sitowy tylny (*n. ethmoidalis post.*),	do zatoki klinowej i komórek sitowych,
nn. zębodołowe górne (*nn. alveolares sup.*),	do zatoki klinow. i komórek sitowych,
n. podbloczkowy (*n. infratrochlearis*)	do zatoki szczękowej, do kanału nosowołzowego
Gardło (rys. 131 i 128).	
N. językowogardłowy, gałązki gardłowe (*rr. pharyngei n. glossopharyngei*), (*plexus pharyngeus*),	część nosowa i ustna gardła,
n. błędny, gałązki od zwoju węzłowego (*rr. pharyngei ganglii nodosi*).	
n. wsteczny, gał. gardłowe (*r. pharyngei n. recurrentis*),	splot gardłowy, część krtaniowa gardła, podstawa języka, nagłośnia, wnętrze krtani.
n. krtaniowy górny, gał. wewn. (*r. internus, n. laryngei superiores*).	

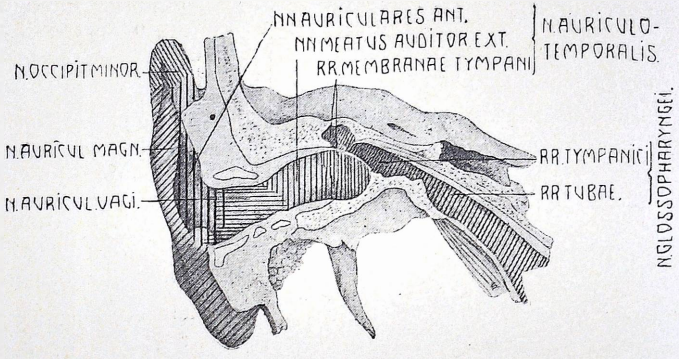

Rys. 130. Unerwienie ucha,

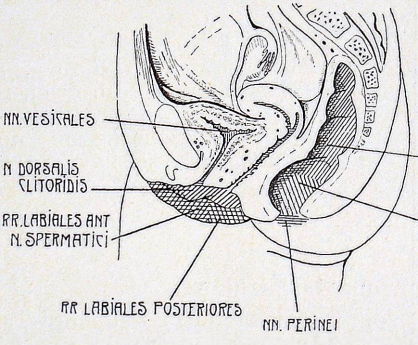

Rys. 131. Unerwienie wnęk miednicy kobiecej.

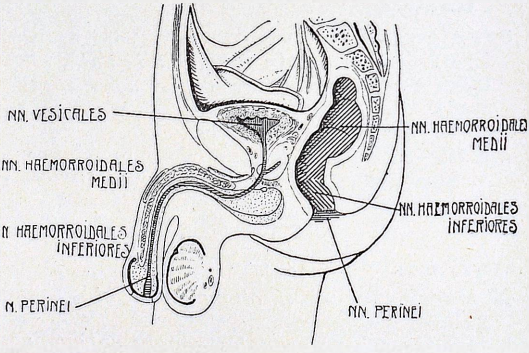

Rys. 132. Unerwienie wnęk miednicy męskiej.

Ucho (rys. 130).	
Zewnętrzne.	
N. potyliczny mniejszy (*n. occipitalis minor*),	szczyt małżowiny usznej,
n. uszny wielki (*n. auricularis magnus*),	małżowina uszna,
n. usznoskroniowy (*n. auriculotemporalis — trigeminus III*),	
a) n. uszny przedni (*n. auricularis ant.*),	*a*) środkowa część małżowiny usznej i skrawek,
b) n. przewodu słuchowego zewnętrznego (*n meatus auditorii ext.*),	*b*) przednia ściana przewodu słuchowego zewn. aż do bębenka
c) n. błony bębenkowej (*r. membranae tympani*),	*c*) sam bębenek,
gałązka uszna n. błędnego (*n. auricularis vagi*).	tylna ściana przewodu słuchowego zewnętrznego, część chrząstkowa małżowiny usznej,
Wewnętrzne.	
N. trójdzielny usznoskroniowy (*r. membranae tympani*),	do skroni, jamy bębenkowej i komórek kostnych,
n. językowogardłowy, splot bębenkowy (*plexus tympanicus*),	całość jamy bębenkowej,
gałązki do jamy bębenkowej (*rr. tympanici*),	
gałązki do trąbki słuchowej (*rr. tubae*),	trąbka słuchowa,
n. trójdzielny II, nerwy nosowe tylne boczne (*nn. nasales post. lat.*)	do ujścia trąbki słuchowej
Odbyt (rys. 131 i 132).	
N. sromowy:	
1. nn. krocza (*nn. perinei*),	do odbytu powierzchownie,
2. nn. odbytnicze dolne (*nn. haemorrhoidales inf.*),	do odbytu głęboko,
3. nn. odbytnicze środkowe (*nn. haemorrhoidales medii*) od splotu sromowego	do odbytu głęboko
Pochwa i srom (rys. 131).	
Gałązki głębokie od nn. krocza (*nn. perinei*),	do błony śluzowej pochwy w głębi,
nn. pochwowe (*nn. vaginales*) od splotu,	do pochwy bardziej zewnętrznie,
n. grzbietowy łechtaczki (*n. dorsalis clitoridis*),	do łechtaczki i warg sromowych mniejszych,
nn. krocza środkowe (*nn. perinei mediales, rr. labiales post.*),	do tyłu warg sromowych większych,
n. łonowoudowy, n. nasienny zewnętrzny, gał. wargowe (*n. spermaticus ext., rr. labiales anteriores*)	do przodu warg sromowych większych
Cewka moczowa.	
Nn. krocza (*nn. perinei*) gałązki głębokie,	do błony śluzowej części błoniastej i jamistej cewki moczowej,
nn. pęcherzowe dolne (*nn. vesicales inferiores*).	do części sterczowej cewki moczowej.

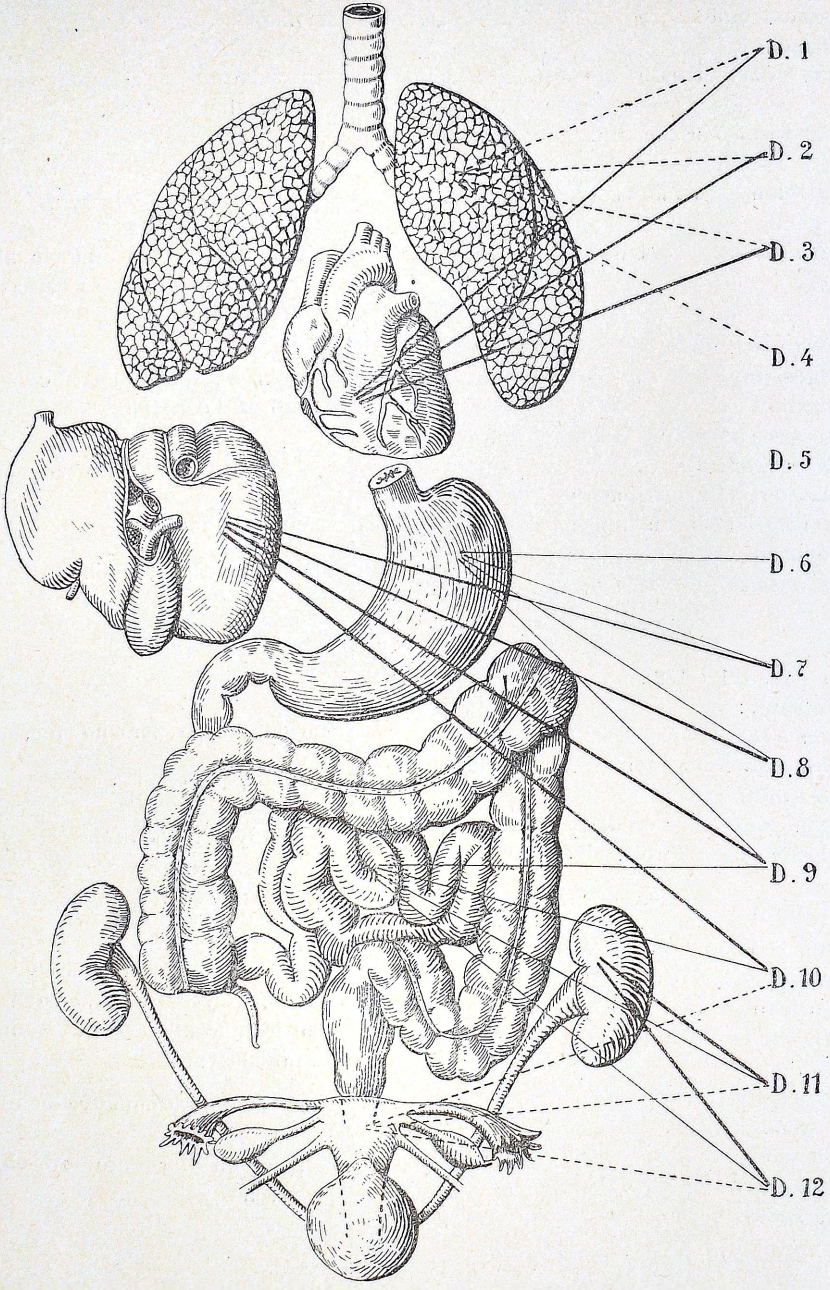

Rys. 133. Odcinkowe unerwienie narządów wewnętrznych.

§ 28. VI. Zestawienie i unerwienie wnętrzności. (rys. 133).

Wnętrzności otrzymują nerwy, pochodzące zawsze od ściśle określonych odcinków rdzenia, co jest uwarunkowane przez tak zwane enteromery (patrz wyżej str. 194).

Poniżej podaję tabelkę unerwienia najważniejszych narządów:

D 1	Płuca, serce.
D 2	Płuca, serce.
D 3	Płuca, serce.
D 4	Płuca.
D 5	?.
D 6	Żołądek (wpust), wątroba (?).
D 7	Żołądek (wpust), wątroba.
D 8	Żołądek, wątroba.
D 9	Żołądek (odźwiernik), wątroba, jelita, macica (?).
D 10	Jelita, wątroba, nerki, moczowód, macica, jajnik, jądro.
D 11	Jelita, nerki, pęcherz (dno), macica.
D 12	Jelita, nerka, pęcherz (dno), macica.
L 1	Dolna część moczowodu, pęcherz (dno), macica,
S 1	Pęcherz (podstawa) ?.
S 2	Odbytnica, pęcherz (podstawa), macica.
S 3	Odbytnica, pęcherz (podstawa), macica.
S 4	Odbytnica, pęcherz (podstawa), macica.

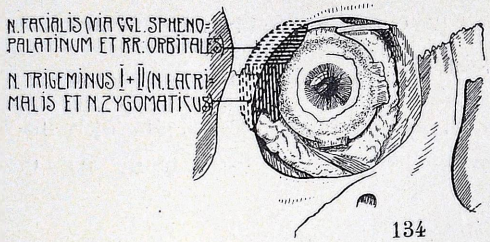

134

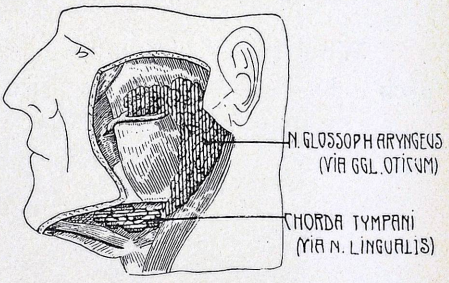

135

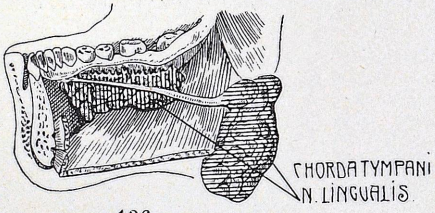

136

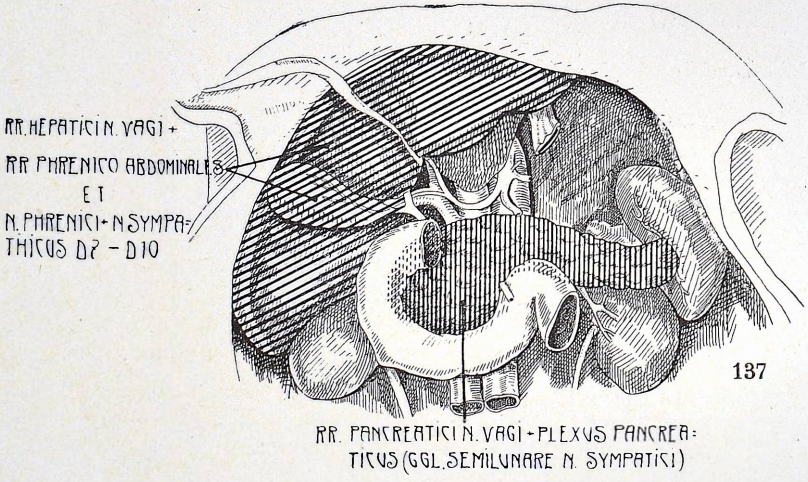

137

Rys. 134. Unerwienie gruczołów łzowych. — Rys. 135. Unerwienie ślinianki przyusznej. — Rys. 136. Unerwienie ślinianki podżuchwowej i podjęzykowej. — Rys. 137. Unerwienie wątroby i trzustki.

§ 29. VII. Zestawienie unerwienia najważniejszych gruczołów (rys. 134—137).

Gruczoł łzowy:

N. trójdzielny I: n. łzowy *(n. lacrimalis)*,
II: n. jarzmowy *(n. zygomaticus)*.
N. twarzowy: via zwój klinowopodniebienny *(ggl. sphenopalatinum)*.

Ślinianka przyuszna:

N. trójdzielny III: n. usznoskroniowy *(n. auriculotemporali)*,
N. językowogardłowy, przez zwój uszny *(ggl. oticum)* do n. usznoskroniowego.
— gałązki do ślinianki przyusznej *(rr. parotidei)*.

Ślinianka podżuchwowa:

N. trójdzielny III: n. językowy.
N. twarzowy: struna bębenkowa *(chorda tympani)*.
— zwój podżuchwowy, gałązki do ślinianki podżuchwowej.

Ślinianka podjęzykowa:

Jak podżuchwowa.

Gruczoły drobne jamy ustnej:

N. językowy.

Trzustka:

N. współczulny (splot krezkowy).

Wątroba:

D7 — D10.

ROZDZIAŁ IV.

Piśmiennictwo polskie z zakresu nerwów obwodowych.

Adamkiewicz A. Ciałka nerwowe, nowe, dotychczas nieznane składniki morfologiczne nerwów obwodowych. Przegląd lekarski 1885. 12.

— O ciałkach nerwowych człowieka. Przegląd lekarski 1889. XXVIII. 337, 363, 373.

— Prof. Cybulski a moje ciałka nerwowe. Przegląd lekarski 1889. XXVIII. 601, 613.

Bochenek A. O centralnem rozgałęzieniu włókien nerwu wzrokowego. Sprawozdanie X. Zjazdu lekarzy i przyrodn. 1907.

Cybulski N. Kilka uwag o ciałkach nerwowych prof. Adamkiewicza. Przegl. lek. 1888. XXVII. 585, 601, 625. — Dz. V. Zj. lek. i przyrodn. 1888. N. 5. 17.

— Prof. Adamkiewicz a jego ciałka nerwowe. Przegląd lekarski 1889. XXVIII. 624.

Dobieszewski Z. O wewnętrznej zgodności włókien nerwowych pośredniczących czynnościom układu nerwowego. Tygodnik lekarski 1866. XX. 49.

Dogiel J. O nerwach moczowodu. P. T. L. W. 1878. L. XXIV. 573.

— Nerwowe komórki w sercu zwierząt kręgowych i człowieka. P. T. L. W. 1878. 80.

Domański S. Kilka uwag nad przypadkiem porażenia n. twarzowego z zupełną utratą smaku. Przegląd lekarski. 1869. 32—36.

Drobnik T. O stosunku nerwu zwrotnego czyli wstecznego do tętnicy tarczowej dolnej. Przycz. do topogr. gruczołu tarczowego. Gazeta lekarska. 1886. VI. 830.

— Topograficzno-anatomiczne spostrzeżenia w zakresie nerwu współczulnego szyi. Przegląd lekarski 1887. XXVI. 585—602.

Dydyński L. Komórka nerwowa w świetle badań najnowszych. Gazeta lekarska. N. 18. 19. 1899.

Eiger M. Topografja zwojów nerwowych wewnątrzsercowych u świnki morskiej, myszy białej i człowieka. Medycyna 1910 oraz Pamiętnik Tow. lek. 1910.

Erlicki A. O budowie pnia nerwu słuchowego. P. T. L. W. 1882. LXXVIII. 63.

Hirszfeld L. Pierwsza prelekcja anatomji opisującej. Tygodnik lekarski 1859. XIII. 349.

— Układ nerwowy i przyrządy zmysłowe. Warszawa 1861.

— Spostrzeżenia nad nerwami macicy. Pam. Tow. lek. 1860. XLIV. 291.

Hoyer H. Badania histologiczne nad komórkami zwojowemi. Pam. Tow. lek. LVI. 413.

— Wskazówki dla badań mikroskopowych układu nerwowego. Gazeta lekarska. N. 24. 1899.

Jegorow J. Przyczynek do nauki o unerwieniu naczyń krwionośnych. Pam. Tow. lek. warszawskiego. T. LXXXIX. 275.

Kadyi H. O niektórych nieprawidłowościach korzeni nerwów krzyżowych u człowieka. Dzien. V Zj. lek. i przyr. 1888. N. 5. 16. Spr. Przegl. lek. 1888. XXVII. 461.

Kleczkowski T. Badania nad rozwojem tkanki podstawowej nerwu wzrokowego. Przegl. lek. 1875. XXIV. 422.

Kośmiński S. Ocena teorji Mandelstamma skrzyżowania się nerwów wzrokowych. Pam. Tow. lek. LXXII. 121. 1875.

Kubicki W. O wpływie nerwu trzewiowego na ruchy serca. Gazeta lekarska 1870.

Luxemburg J. Badania nad morfologją komórki nerwowej w stanie spokoju i wzmożonej czynności. Pam. Tow. lek. w. T. XCIV. 1899.

Matlakowski W. W kwestji stosunku nerwu zwrotnego do tętnicy tarczowej dolnej (list otwarty). Gazeta lekarska. 1886. VI. 830.

Maziarski St. Element przewodzący w układzie nerwowym środkowym i obwodowym. Przegl. lek. N. 8. 1903.

Momidłowski W. O ciałkach nerwowych prof. Adamkiewicza. Przegl. lek. 1888. XXVIII. 226. 241.

Nawrocki P. Die Pupillen erweiternden Nerven der Katze. Archiv für die gesammte Physiologie 1891.

Nawrocki i Skubiszewski. Über die motorischen Nerven der Blase. Archiv für die gesammte Physiologie 1891.

— Über die sensiblen Nerven deren Reizung Contraction der Blase hervorruft. Archiv für die gesammte Physiologie 1891.

Przybylski. Sur les nerfs dilatateurs de la pupille chez le chat. Archives slaves de biologie 1886.

Prus Q. O nerwikach wykrytych w osłonie pni nerwowych *(nervi nervorum perifphericorum)*. Przegl. lek. 1886. 30—32.

Purkinie J. E. Przyczynek do drobniejszej anatomji nerwów. III. 220. Pam. Tow. lek. 1861.

Remak R. O odbudowie nerwów i zwojów nerwowych. Pam. Tow. lek. 1860. II. 325.

Szeparowicz. Mięsak nerwu środkowego *(n. medianus)*, wycięcie nowotworu wraz z tętnicą bez następnego upośledzenia czucia. Przegl. lek. 1877. 44.

Szokalski. O skrzyżowaniu nerwów wzrokowych. Pos. 7 grudnia 1875. Pam. Tow. lek. LXXII 17. Medycyna 1876.

Wizel A. Kilka słów o nowoczesnych odkryciach histologji układu nerwowego. 1898.

Wolski Br. Czy włókna nerwowe, czuciowe i odruchowe są jedne i też same, czy też różne. Pam. Tow. lek. 1869. LXII. 576. Gazeta lekarska 1869.

— Wpływ nerwu błędnego na poruszenia oddechowe. Pam. Tow. lek. 1861. III. 203.

X. NAUKA O NARZĄDACH ZMYSŁOWYCH

X. Nauka o narządach zmysłowych.

ROZDZIAŁ I.

Oko.

Napisał Prof. Dr. K. MAJEWSKI.

§. 30. Rozwój oka.

Pierwszy zawiązek gałek ocznych tworzą dwie po obu stronach linji środkowej położone jamki, zwane jamkami wzrokowemi, które powstają już z końcem 2 tygodnia życia płodowego, a więc w tym okresie, kiedy jeszcze przednia część kanału rdzeniowego nie jest zamknięta. Po bokach tych jamek powstają wypuklenia pierwotnego pęcherzyka mózgowego, z początku szeroko z tym pęcherzykiem połączone. Z wypukleń tych przez odsznurowanie wytwarzają się już w ciągu 3 tygodnia tak zwane pierwotne pęcherzyki oczne (rys. 1 *PP*). Taki pierwotny pęcherzyk oczny pozostaje zatem w związku z pęcherzykiem mózgowym zapomocą szypuły (rys. 1 *Sz*), z której później wytwarza się nerw wzrokowy. Pierwotny pęcherzyk oczny pokryty jest ektodermą (rys. 2). Wkrótce w ektodermie tej ponad szczytem pęcherzyka ocznego powstaje wyraźne zgrubienie. Jest to zawiązek soczewki ocznej. Tworzy się ona w ten sposób, że ektoderma rozrasta się silniej, fałduje się, a wreszcie wpukla się ku pęcherzykowi ocznemu (rys. 3 *L*). Wpuklenie to zamienia się wreszcie na zamknięty pęcherzyk, zwany pęcherzykiem soczewkowym i z końcem 1 miesiąca oddziela się zupełnie od pozostałej warstwy zewnętrznego listka zarodkowego (rys. 4). Pęcherzyk soczewkowy wypełnia się następnie komórkami i wytwarza soczewkę oczną, która, jak z tego widać, jest pochodzenia nabłonkowego. Ustępując niejako przed wciskającym się zawiązkiem soczewki, wpukla się przedni odcinek pierwotnego pęcherzyka ocznego również ku tyłowi i zamienia się powoli na twór, podobny do kielicha lub kubka o podwójnych ściankach [1]). Twór ten, przypominający gastrulę, nosi nazwę wtórnego pęcherzyka ocznego (rys. 3). Z wtórnego pęcherzyka ocznego powstaje w dalszym rozwoju

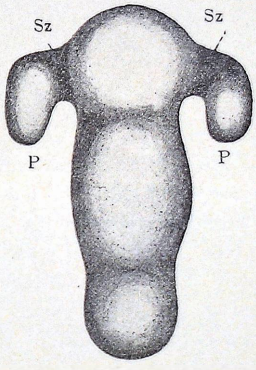

Rys. 1.
PP Pierwotne pęcherzyki oczne. — *Sz* Szypuły pęcherzyków ocznych. — Według Hisa.

[1]) Nowsze badania dowiodły, że obie te sprawy, t. j. powstawanie zawiązka soczewki i wpuklanie się pęcherzyka ocznego, przebiegają wprawdzie równocześnie, ale są od siebie zupełnie niezależne.

siatkówka, która jest zatem oddzieloną częścią mózgowia. Już wcześniej zróżniają się oba listki wtórnego pęcherzyka. Wewnętrzny listek tworzy bardzo grubą warstwę, zewnętrzny zaś pozostaje cienkim i ostatecznie składa się z jednej warstwy komórek, które wypełniają się barwikiem i tworzą nabłonek barwikowy siatkówki. Wewnętrzny listek wtórnego pęcherzyka ocznego, znacznie zgrubiały, zwłaszcza w tylnym odcinku, wytwarza wszystkie inne warstwy właściwej siatkówki. Przedni brzeg kubka, gdzie oba listki się łączą, odpowiada w oku rozwiniętem brzegowi barwikowemu źrenicy.

Z początku soczewka wypełnia szczelnie jamę pęcherzyka wtórnego;

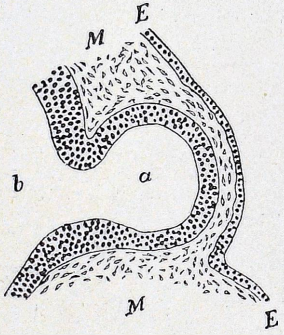

Rys. 2.

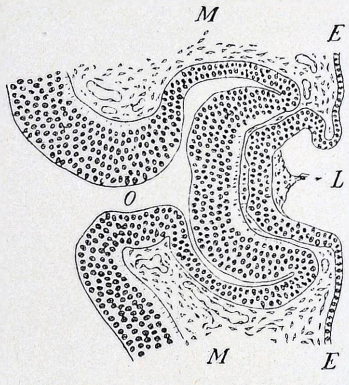

Rys. 3.

Rys. 2. Przekrój zawiązka gałki ocznej u zarodka ludzkiego w końcu 3 tygodnia (powiększenie 100-krotne) — *a* pierwotny pęcherzyk oczny — *b* jama pęcherzyka mózgowego — *M* komórki mezodermy — *E* warstwa komórek ektodermalnych. — Według Fuchsa.

Rys. 3. Przekrój zawiązka gałki ocznej u zarodka ludzkiego w 4 tygodniu (powiększenie 100-krotne). Przekrój ten nie przechodzi przez oczną szparę zarodkową, przeto wtórny pęcherzyk oczny przedstawia się tu jako pełny, nieprzerwany kubek. — *E* warstwa ektodermalna. — *L* zawiązek soczewki. — *M* mezoderma. — *O* zawiązek nerwu wzrokowego. — Według Fuchsa.

w tym okresie rozwojowym niema zatem jeszcze miejsca na ciało szkliste. Ale już wtedy, kiedy pierwotny pęcherzyk oczny zaczyna się wpuklać kubkowato, można zauważyć w dolnej części ściany tworzącego się kubka bróżdę, która od przedniego brzegu kubka sięga wstecz, przechodząc aż na szypułę, łączącą pęcherzyk oczny z mózgowiem, czyli na przyszły pień nerwu wzrokowego. Jest to tak zwana szczelina lub szpara zarodkowa gałki ocznej (rys. 5). Przez tę szczelinę mezoderma, otaczająca zewsząd tworzące się oko, wrasta powoli do wnętrza gałki, wciskając się pomiędzy siatkówkę a soczewkę (rys. 4). Z tej tkanki mezodermalnej wytwarza się następnie w znacznej mierze ciało szkliste *(corpus vitreum)*. Z końcem 1 miesiąca brzegi szpary zarodkowej spajają się ze sobą dokładnie, tak że oko tworzy znowu zamknięty pęcherzyk, a ciało szkliste zostaje oddzielone od tkanki mezodermalnej, z której powstało i która

w dalszym ciągu otacza gałkę oczną, t. j. wtórny pęcherzyk oczny, wytwarzając na jego powierzchni jagodówkę i twardówkę.

Jak wyżej wspomniano, szpara zarodkowa przechodzi z pęcherzyka wtórnego także na jego szypułę, która jest zawiązkiem nerwu wzrokowego. I w to przedłużenie szpary zarodkowej wciska się tkanka mezodermalna. Po zamknięciu szpary tkanka ta znajduje się w osi nerwu wzrokowego i wytwarza środkową tętnicę i żyłę siatkówki. Naczynia te w miejscu ujścia nerwu wzrokowego do gałki ocznej rozgałęziają się po siatkówce. Przedłużenie jednak tętnicy środkowej przebiega przez ciało szkliste w kierunku strzałkowym, w przewodzie, zwanym kanałem Cloqueta, jako tętnica ciała szklistego *(a. hyaloidea)* (rys. 4 *A*) i dochodzi do tylnego bieguna soczewki, gdzie rozgałęziając się, osnuwa siecią naczyniową całą tylną powierzchnię soczewki jako błona naczyniowa torebkowa *(tunica vasculosa capsularis)*. Na obwodzie soczewki, w okolicy jej równika, łączą się wypustki naczyniowe tej sieci z siecią naczyń, pokrywającą przednią powierzchnię soczewki, zwaną błoną naczyniową źreniczną *(membrana vasculosa pupillaris)*. Naczynia tej sieci pochodzą z tkanki mezodermalnej, która tworzy jagodówkę t. j. naczyniówkę, ciało rzęskowe i tęczówkę. Tak więc w przebiegu rozwoju płodowego soczewka opleciona jest ze wszystkich stron naczyniami tworzącemi błonę naczyniową soczewki *(tunica vasculosa lentis)*. Naczynia te znikają w ostatnich dwóch miesiącach życia płodowego. Niekiedy tylko pozostają na całe życie drobne ich resztki w obrębie źrenicy, jako tak zwana błona źreniczna trwała *(membrana pupillaris perseverans)*.

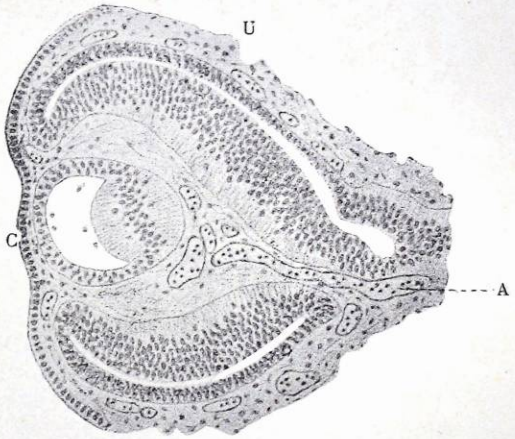

Rys. 4.
Przekrój zawiązka gałki ocznej u zarodka ludzkiego. — *C* rogówka. — *A* tętnica ciała szklistego (*arteria hyaloidea*). — *U* tkanka mezodermalna, z której powstaje jagodówka. — Według Bacha i Seefeldera.

Tkanka mezodermalna, otaczająca zewsząd wtórny pęcherzyk oczny, wytwarza ze swych warstw, bezpośrednio do pęcherzyka przylegających, jagodówkę *(uvea)* (rys. 4 *U*), w której wyróżniają się trzy składowe części: część tylna, największa, nosząca nazwę naczyniówki *(chorioidea)*, część średnia, otaczająca wieńcem soczewkę, tak zwane ciało rzęskowe *(corpus ciliare)* i część przednia, t. j. tęczówka *(iris)* z otworem źrenicznym w środku *(pupilla)*. Następna warstwa tkanki mezodermalnej wytwarza zewnętrzną powłokę gałki ocznej, zróżnioną na białą twardówkę *(sclera)* i na przezroczystą rogówkę *(cornea)* (rys. 4 *C*).

Powieki powstają z fałdów skóry, z których jeden tworzy się powyżej gałki ocznej, a drugi poniżej. Fałdy te rosnąc, zbliżają się do siebie, wreszcie zrastają się ze sobą swą warstwą nabłonkową. Dopiero bezpośrednio przed urodzeniem zrośnięcie to rozluźnia się tak, że noworodek otwiera odrazu szparę powiekową. Wewnętrzna, ku gałce ocznej zwrócona powierzchnia powiek zamienia się na spojówkę *(conjunctiva)*.

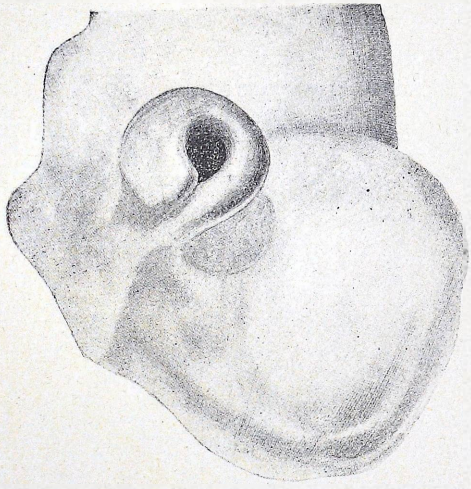

Rys. 5.
Wtórny pęcherzyk oczny z uwidocznioną szparą zarodkową. — Według Hisa.

Gruczoł łzowy powstaje przez bujanie nabłonka spojówkowego w skroniowej części załamka górnego w głąb tkanki oczodołowej. Przewód nosowołzowy jest początkowo pełną, litą listewką nabłonkową, ciągnącą się od kącika wewnętrznego powieki do jamy nosowej. Dopiero w ostatnim okresie życia płodowego rozpływają się komórki nabłonkowe w osi tej listewki i tak wytwarza się światło przewodu nosowołzowego. W przypadkach opóźnienia się tego procesu dziecko przychodzi na świat z niedokończonym przewodem łzowym *(atresia congenita ductus nasolacrimalis)*.

§ 31. Gałka oczna *(bulbus oculi)*.

Gałka oczna (rys. 6) jest ciałem mniej więcej kulistem, składającem się z zewnętrznej powłoki i z zawartości, złożonej po części z płynów, a po części ze składników tkankowych. Oko połączone jest z mózgiem jak gdyby szypułą, którą stanowi nerw wzrokowy (*O*) wraz ze swemi pochewkami.

Zewnętrzna powłoka gałki ocznej — błona włóknista *(tunica fibrosa)*, składa się z mniejszej części przedniej, przezroczystej, zwanej rogówką *(cornea)* (*C*) i z większej części tylnej, nieprzezroczystej, zwanej twardówką *(sclera)* (*S*).

Następną warstwę stanowi błona naczyniowa *(tunica vasculosa oculi)*, zwana także jagodówką *(uvea)*. Składa się ona z trzech części; największa część tylna nazywa się naczyniówką *(chorioidea)* (*Ch*), część środkową stanowi ciało rzęskowe *(corpus ciliare)* *(Ci)*, a część przednią tęczówka *(iris)* (*I*) z otworem źrenicznym czyli źrenicą *(pupilla)* w środku.

Trzecią warstwę powłoki ocznej stanowi nabłonek barwikowy *(stratum pigmenti)*, na którym rozróżniamy również trzy okolice: nabłonek

barwikowy siatkówki, ciała rzęskowego i tęczówki *(stratum pigmenti retinae, corporis ciliaris et iridis)* (*P*).

Czwartą warstwę stanowi siatkówka *(retina)* (*R*), z której biorą początek włókna nerwu wzrokowego *(nervus opticus)* (*O*). W siat-

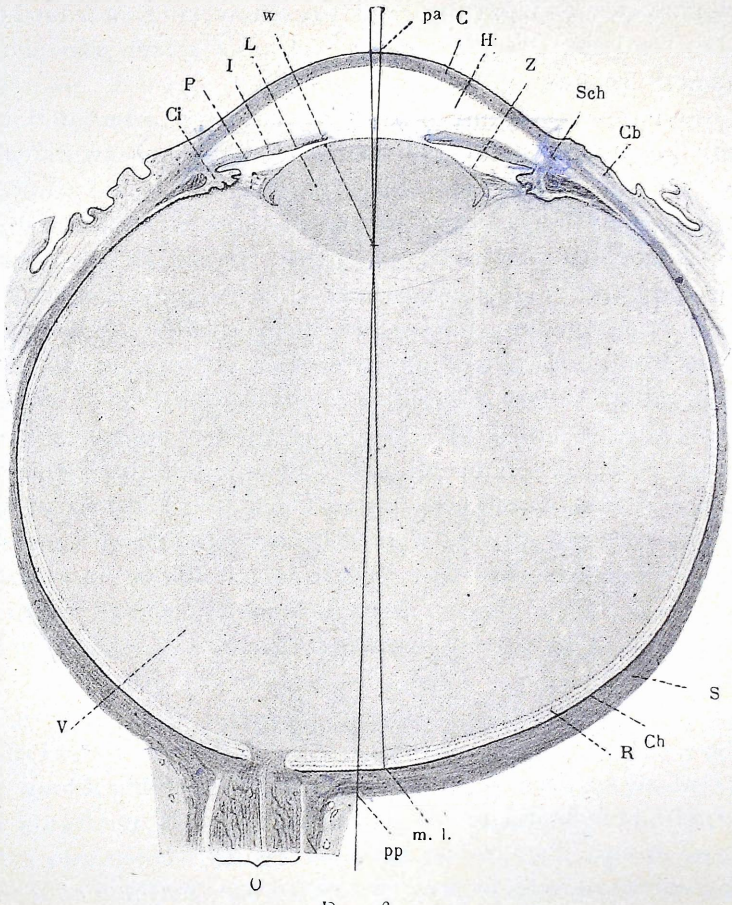

Rys. 6.

Przekrój poziomy prawej gałki ocznej (powiększenie 4-krotne). — *C* rogówka. — *Cb* spojówka gałkowa. — *H* komora przednia. — *Sch* przewód Schlemma. — *I* tęczówka. — *P* warstwa barwikowa tęczówki. — *Ci* ciało rzęskowe. — *L* soczewka. — *Z* więzadło Zinna. — *W* punkt węzłowy oka. — *V* ciało szkliste. — *S* twardówka. — *Ch* naczyniówka. — *R* siatkówka. — *m. l.* plamka żółta i końcowy punkt osi widzenia. — *pa* przedni biegun. — *pp* tylny biegun gałki ocznej. — Linja *pa—pp* jest osią symetrji gałki ocznej. — Według Kopscha i Raubera

kówce rozróżniamy część wzrokową *(pars optica)*, rzęskową *(pars ciliaris)* i tęczówkową *(pars iridica retinae)*.

Wnętrze gałki ocznej wypełnia w tylnym odcinku ciało szkliste *(corpus vitreum)* (*V*), a w przednim soczewka *(lens cristallina* (*L*), przestrzeń zaś między soczewką a tęczówką, zwaną komorą tylną *(camera*

posterior), oraz przestrzeń między tęczówką a rogówką, zwaną komorą przednią *(camera anterior)*, wypełnia ciecz wodna *(humor aqueus)* (*H*).

Kształt oka o tyle zbacza od kulistego, że rogówka ma silniejszą krzywiznę, niż twardówka (promień krzywizny rogówki 7·50 mm, a twardówki 12·70 mm). Z tego powodu rogówka jest niejako, na podobieństwo szkiełka zegarkowego, wprawiona od przodu w kulę twardówkową. Granica między rogówką a twardówką zaznacza się zatem jako płytki rowek okrężny *(sulcus sclerae)*.

Dla orjentacji nazywamy środek rogówki przednim biegunem gałki (*pa*); po przeciwległej, tylnej stronie gałki środek twardówki — tylnym biegunem gałki (*pp*). Największy obwód gałki w płaszczyznie czołowej nazywamy równikiem gałki, koła równoległe do równika (np. obwód rogówki) równoleżnikami, natomiast linje przebiegające po powierzchni gałki i przechodzące przez oba bieguny — południkami. Linję łączącą oba bieguny nazywamy osią gałki. Długość jej wynosi średnio 24 – 27 mm. Długość innych średnic gałki niewiele różni się od długości osi gałki. Odległość środka rogówki (przedniego bieguna gałki) od przedniej powierzchni soczewki wynosi około 4 mm, wymiar soczewki przedniotylny również 4 mm, odległość tylnego bieguna soczewki od tylnego bieguna gałki ocznej 14·5 mm, grubość powłoki ocznej u tylnego bieguna 2 mm. Odstęp pomiędzy obydwiema gałkami ocznemi (oddalenie obu środków obrotowych) wynosi 56—61 mm. Gałka oczna dorosłego człowieka waży 6·3 do 8 gr., objętość jej wynosi średnio 6 cm^3. Różnice między okiem mężczyzny i kobiety są bardzo nieznaczne.

§ 32. Twardówka *(sclera, sclerotica)*

Twardówka (rys. 6 *S*) stanowi 4/5 powierzchni błony włóknistej oka. Z przodu przechodzi ona w rogówkę, a z tyłu w twardą pochewkę nerwu wzrokowego. Tam, gdzie nerw wzrokowy wchodzi do gałki ocznej, znajduje się w twardówce otwór wzrokowy *(foramen opticum sclerae)*, w którego obrębie rozpięta jest blaszka sitowa *(lamina cribrosa)*. Przez oczka tej blaszki przechodzą wiązki włókien nerwu wzrokowego. Twardówka ma u osób dorosłych barwę białą. Gdy jest cienka np. u dzieci, to prześwieca przez nią jagodówka barwą niebieskawą, u starszych zaś osób przybiera twardówka zabarwienie żółtawe, pochodzące od drobnych złogów tłuszczowych. Najgrubszą jest twardówka w otoczeniu nerwu wzrokowego (1—2 mm), cieńszą w pasie równikowym (0·4—0·5 mm), najcieńszą poza przyczepami ścięgien mięśni prostych (0·3 mm), w miejscach zaś samych przyczepów grubość narasta do 0·6 mm.

Oprócz otworu wzrokowego, zamkniętego częściowo blaszką sitową, istnieje w twardówce jeszcze wiele innych drobnych otworów i szczelin, i tak: w otoczeniu nerwu wzrokowego liczne drobne kanaliki, przez które przechodzą tętnice rzęskowe tylne i nerwy rzęskowe. Tuż poza kołem rów-

nika znajdują się zwykle cztery dłuższe, skośnie twardówkę przebijające kanały, któremi wychodzą z oka żyły wirowate *(venae vorticosae)*. Wreszcie w pobliżu granicy rogówkowo-twardówkowej istnieją otworki dla żył i tętnic rzęskowych przednich.

Histologicznie składa się twardówka z płaskich wiązek włóknistej tkanki łącznej. Część tych wiązek przebiega w kierunku południkowym, część zaś w kierunku równoleżnikowym. Z tego powodu przeplatają się one wzajemnie. Ścięgna mięśni prostych przechodzą w twardówce we włókna południkowe, ścięgna zaś mięśni skośnych we włókna równoleżnikowe. Utkanie powierzchownej warstwy twardówki jest wiotkie i silniej unaczynione, niż właściwy miąższ twardówki. Jest to tak zwana tkanka natwardówkowa *(episclera)* (rys. 11 *Es*). Tak w tej, jak i w głębszych warstwach twardówki są do włókien klejorodnych przymieszane liczne włókna sprężyste. Pomiędzy wiązkami włókien twardówkowych znajdują się delikatne kanaliki, które na granicy rogówkowotwardówkowej przechodzą bezpośrednio w sieć takichże kanalików w rogówce. W kanalikach tych spotyka się komórki wędrujące, a także nieliczne komórki barwikowe. Liczniej znajdują się komórki barwikowe w warstwie twardówki, graniczącej z naczyniówką. Warstwie tej, wyróżniającej się od właściwego miąższu twardówki brunatnawem zabarwieniem, nadają niektórzy nazwę blaszki brunatnej *(lamina fusca)*. Pomiędzy wewnętrzną powierzchnią twardówki, a zewnętrzną powierzchnią naczyniówki istnieje przestrzeń chłonna dokołanaczyniówkowa *(spatium lymphaticum perichorioideale)* czyli podtwardówkowa (rys. 21 *Pch*). Liczne włókna i blaszki tkanki łącznej, rozpięte w obrębie tej przestrzeni, łączą twardówkę z naczyniówką. Zewnętrzna powierzchnia twardówki oddzielona jest od torebki Tenona, która ją pokrywa, również przestrzenią chłonną (natwardówkową) *(spatium Tenoni)*. Liczne beleczki łącznotkankowe i włókna, które łączą twardówkę z torebką Tenona, są tak długie i tak rozciągliwe, że nie krępują ani nie utrudniają ruchów obrotowych gałki ocznej, odbywających się na podobieństwo ruchów główki kości w stawie panewkowym.

Twardówka jest bardzo mało unaczyniona. Gałązki tętnicze wychodzą od tylnych i przednich tętnic rzęskowych. Natomiast liczne są naczynia przebijające twardówkę, i tak: blisko brzegu rogówkowego przebijają twardówkę gałązki tętnic i żył rzęskowych przednich; w okolicy równika wspomniane już wyżej żyły wirowate *(venae vorticosae)* (rys. 23 *V*); w otoczeniu nerwu wzrokowego przechodzą przez twardówkę do gałki ocznej tętnice rzęskowe tylne, krótkie i długie *(arteriae ciliares posticae, breves et longae)* (rys. 23 *c. c. d.*). Kanały, któremi przedostają się te naczynia do gałki ocznej lub wydostają się z gałki na zewnątrz, przechodzą przez twardówkę przeważnie w kierunku mniej lub więcej skośnym. O przestrzeniach chłonnych, natwardówkowej i podtwardówkowej, była mowa powyżej. Nerwy twardówki są odgałęzieniami

nerwów rzęskowych, przebiegających pomiędzy twardówką a naczyniówką. Same nerwy rzęskowe przebijają twardówkę w wielu miejscach i przebiegają zazwyczaj razem z tętnicami i żyłami rzęskowemi we wspólnych kanałach.

§ 33. Rogówka *(cornea)*.

Rogówka (rys. 6 *C* i rys. 8), stanowiąca przedni odcinek zewnętrznej powłoki gałki ocznej, jest błoną przezroczystą o powierzchni prawie dokładnie kulistej, gładkiej i lśniącej. Promień kulistości rogówki wynosi średnio 7·5 mm, gdy promień kulistości twardówki wynosi przeszło 12 mm. Z powodu tej większej kulistości wygląda rogówka tak, jakby była wprawiona w twardówkę na podobieństwo szkiełka zegarkowego. Dlatego też granica rogówkowotwardówkowa zaznacza się mniej lub więcej wyraźnie płytkim okrężnym rowkiem rogówkowotwardówkowym *(sulcus corneoscleralis)*. Z przodu rogówka nie wygląda jak dokładne koło, lecz raczej jako lekko zaznaczona elipsa o dłuższej osi poziomej. Istotnie średnica pozioma rogówki ma średnio 11·5 mm długości, pionowa zaś tylko 11 mm. Natomiast oglądana od tyłu po przecięciu gałki ocznej w płaszczyźnie czołowej, przedstawia rogówka kształt prawie dokładnie kolisty. Z tego wynika, że to twardówka od przodu przykrywa białą warstwą obwodowy rąbek rogówki w górnej i dolnej części, a nie przykrywa go po stronie nosowej i skroniowej, przynajmniej nie w tym stopniu. W każdym razie na całym swym obwodzie sięga przezroczysta rogówka w tylnych warstwach nieco dalej ku obwodowi, niż w przednich.

U dziecka i w dojrzałym wieku rogówka jest wszędzie przezroczysta, u starców zaś powstaje zaćmienie tkanki, które pojawia się najpierw w górnej części obwodu rogówki i tworzy łuk, przebiegający równolegle do jej brzegu w odległości 1 – 2 mm. Jest to wąska, biaława smuga, odcinająca się ostrą granicą od strony obwodu rogówki, natomiast od strony środka rogówki zaćmienie zaciera się stopniowo i nieznacznie. Z biegiem lat pojawia się podobny łuk wzdłuż dolnej części obwodu rogówki, a wreszcie oba łuki łączą się w pierścień zamknięty, opasujący rogówkę wokoło. Jest to tak zwana obwódka starcza *(gerontoxon, arcus senilis)*.

Płaszczyzna przechodząca przez brzeg przezroczystej rogówki nazywa się podstawą rogówki *(basis corneae)*. Odległość tej płaszczyzny od środka rogówki nazywa się wysokością rogówki. Wysokość ta jest tem większa, im silniejsza jest krzywizna rogówki przy tej samej średnicy podstawy, ale również jest tem większa, im większa jest rogówka, t. j. im większa jest średnica podstawy przy tym samym promieniu krzywizny.

Rogówka składa się z następujących pięciu warstw:

1. warstwa nabłonkowa rogówki,
2. błona Bowmana,

3. warstwa właściwa rogówki,
4. błona Descemeta,
5. warstwa śródbłonkowa.

1. Warstwa nabłonkowa rogówki *(epithelium corneae)* (rys. 7 *Ep.* i rys. 8) składa się z pięciu do sześciu pokładów komórek nabłonkowych i ma średnio 50 μ długości. Najgłębsza warstwa, oparta na błonie Bowmana, (rys. 8 *B*) składa się z komórek walcowatych (*a*), środkowe warstwy składają się z komórek okrągławych, względnie wielościennych (*b*), powierzchowne zaś z komórek silnie przypłaszczonych, wybitnie płaskich (*c*).



Rys. 7.

Przekrój poprzeczny rogówki (powiększenie 100-krotne). — *Ep* nabłonek rogówki. — *B* błona Bowmana, — *Str* warstwa właściwa rogówki. — *D* błona Descemeta. — *En* śródbłonek rogówki. — Według Kopscha i Raubera.

Jądra komórek głębszych warstw są okrągławe, powierzchownych zaś tak, jak ciała komórkowe, spłaszczone.

2. Błona Bowmana (rys. 7 *B* i rys. 8 *B*). Błona ta nie powleka całej rogówki, lecz kończy się mniej więcej w odległości 1 mm na wewnątrz od brzegu rogówki (rys. 11 *b*). Jest to cienka, jednorodna warstewka o średniej grubości 13 μ, nie mająca żadnej widocznej struktury; odcina się ona ostrą granicą od warstwy nabłonkowej, która oddziela się od niej z łatwością. Natomiast tylna granica błony Bowmana nie jest tak wyrazista, gdyż spaja się ściśle z powierzchownemi blaszkami warstwy właściwej rogówki i nie daje się od nich tak łatwo oddzielić. Tu i ówdzie przebijają błonę Bowmana cieniutkie kanaliki, pory, przez

które przechodzą włókienka nerwowe z warstwy właściwej rogówki do warstwy nabłonkowej.

3. Warstwa właściwa rogówki *(stroma corneae substantia propria corneae)* (rys. 8 *Str*) stanowi główną część składową rogówki. Grubość jej wynosi około 800 μ. Składa się ona z międzykomórkowej istoty podstawnej i z komórek. Istota podstawna złożona jest z cieniutkich włókienek łącznotkankowych, posklejanych istotą kitową w płaskie wiązki, te zaś łączą się ze sobą w ten sposób, że tworzą cienkie blaszki. Blaszki te nie są jednak ostro odgraniczone, lecz wymieniają pomiędzy sobą poszczególne wiązki włókien. Jeśli się zatem usiłuje poszczególne

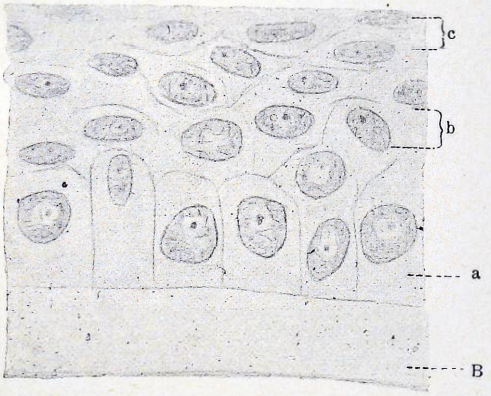

Rys. 8.

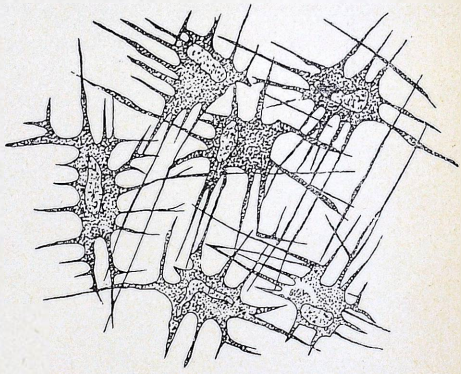

Rys. 9.

Rys. 8. Nabłonek rogówki (powiększenie 500-krotne). — *B* błona Bowmana — *a* komórki walcowate — *b* komórki wielokątne — *c* komórki płaskie. — Według Kopscha i Raubera.

Rys. 9. Ciałka rogówkowe — płaskie komórki z licznemi wypustkami. — Według Ebnera.

blaszki rozdzielać, to trzeba przy tem poprzerywać te łączące je, liczne włókienka.

Pomiędzy poszczególnemi wiązkami włókien, jakoteż pomiędzy blaszkami istnieją liczne większe i mniejsze wolne przestrzenie, które wypełnia limfa. Łączą się one między sobą bardzo cienkiemi kanalikami. Powstaje w ten sposób w rogówce układ połączonych ze sobą przestrzeni limfatycznych, mający dla odżywienia rogówki pierwszorzędne znaczenie dlatego, ponieważ w rogówce niema wcale naczyń krwionośnych.

Komórki warstwy właściwej rogówki (ciałka rogówkowe) są dwojakiego rodzaju: nieruchome i ruchome. Jedne i drugie spotykamy w jamkach i wolnych przestworach opisanego wyżej układu limfatycznego. Komórki stałe (rys. 9) z dużem jądrem i płaskiem ciałem komórkowem leżą w szczelinach między blaszkami rogówkowemi, przylegają bądźto do tylnej, bądźto do przedniej ściany szczelin i wysyłają protoplazmatyczne wypustki do kanalików, które łączą szczeliny między sobą. Wypustkami temi

łączą się też komórki stałe, znajdujące się w różnych szczelinach, tworząc układ protoplazmatyczny umieszczony w całości w układzie przestrzeni chłonnych rogówki. Przestrzeń w szczelinach, niewypełnioną ciałami lub wypustkami komórek, wypełnia krążąca limfa.

Drugi rodzaj komórek stanowią ruchome ciałka rogówkowe, nie będące niczem innem, jak białemi ciałkami krwi, które wystąpiły z naczyń rąbka spojówkowego i poruszają się swobodnie w układzie luk i szczelin miąższu rogówkowego. Są to więc komórki wędrujące, które w stanie prawidłowym znajdują się w rogówce w bardzo małej ilości.

4. Błona Descemeta czyli błona sprężysta tylna *(lamina elastica posterior)* (rys. 7 *D*). Jest to cienka, szklista, jednolita błonka grubości 5—7 μ, nie mająca żadnej dostrzegalnej struktury. Błona ta jest bardzo wytrzymała na działanie czynników chemicznych i bardzo odporna wobec spraw chorobowych. Części przybrzeżne błony Descemeta są trochę grubsze, a przy samym brzegu na tylnej powierzchni błony Descemeta znajdują się liczne, drobne, półkuliste, ostro ograniczone, brodawkowate zgrubienia. Z wiekiem przybywa zazwyczaj tych brodawkowatych wzgórków i powiększa się szerokość pasa obwodowego, w którym one występują.

5. Warstwa śródbłonkowa *(endothelium corneae)* (rys. 7 *En*). Jest to pojedyncza warstwa komórek, średnio 5 μ grubości. Komórki mają kształt wielokątnych płytek, o przekątni 18—20 μ. Śródbłonek ten pokrywa prawie całą wewnętrzną powierzchnię błony Descemeta z wyjątkiem pasa obwodowego, gdzie znajdują się opisane brodaweczki. Tu zacierają się zupełnie granice pomiędzy poszczególnemi komórkami śródbłonka, protoplazma zatraca nieco swą ziarnistość, jądra stają się trochę większe i owalne i skupiają się w przestrzeniach pomiędzy brodawkami, ponad któremi śródbłonek redukuje się do cieniutkiej tylko powłoki protoplazmatycznej.

Brzeg rogówki graniczy z trzema błonami: ze spojówką, twardówką i z jagodówką. Według Schwalbego w rogówce należy również odróżniać trzy blaszki, które rozwojowo odpowiadają tym trzem błonom, i tak: nabłonek rogówki odpowiadałby spojówce, błona Bowmana i warstwa właściwa rogówki *(stratum proprium corneae)* — twardówce, a błona Descementa wraz z śródbłonkiem — jagodówce.

Rogówka jest bardzo obficie unerwiona. Nerwy rogówki wychodzą częścią z nerwów rzęskowych, częścią zaś z nerwów spojówki gałki ocznej. Szczególnie gęsta jest sieć nerwowa w warstwie właściwej rogówki, w jej częściach powierzchownych tuż pod błoną Bowmana. Liczne włókna nerwowe przechodzą przez pory błony Bowmana i wnikają pomiędzy komórki nabłonka, dochodząc do najbardziej powierzchownych jego warstw.

Rąbek spojówkowy rogówki *(limbus corneae)*. Jest to wąski pas przejściowy na granicy pomiędzy właściwą rogówką a sąsiedniemi błonami, spojówką i twardówką.

Granicę rąbka spojówkowego stanowi wolny brzeg błony Bowmana,

przebiegający, jak wiadomo, w odległości 1 mm od brzegu właściwej rogówki (rys. 11 *b*). Rąbek rogówkowy stanowi zatem pierścień szerokości mniej więcej 1 mm.

W obrębie rąbka nabłonek grubieje tak, że na granicy rogówkowo-twardówkowej grubość jego dochodzi do 9 μ. Liczba warstw komórkowych z pięciu urasta do dziesięciu. Tylna granica warstwy nabłonkowej, leżącej tu bezpośrednio na zrębie rogówkowym, staje się falistą tak, że miejscami występują wyraźnie brodawki. Komórki podstawne nabłonka zmieniają się w obrębie rąbka z dużych i wałeczkowatych na małe, mające mało protoplazmy. Jądra tych komórek są też mniejsze, niż we właściwej rogówce i silniej się barwią. Warstwa właściwa *(stroma)* rogówki w obrębie rąbka traci swą regularną budowę, złożoną z blaszek i równoległych szczelin. Do tego zaburzenia w układzie blaszek przyczyniają się głównie naczynia włosowate, które się tu licznie pojawiają i tworzą tak zwany przybrzeżny pierścień naczyniowy. W obwodowych częściach rąbka spojówkowego rogówki pojawiają się już w miąższu rogówkowym włókna sprężyste, które oznaczają przejście tkanki rogówkowej w tkankę twardówkową.

Rogówka dzięki swej kulistości załamuje silnie promienie wysyłane przez ciała świecące lub odbite od przedmiotów oświetlonych, nadaje im znaczny stopień zbieżności i przyczynia się w ten sposób do wytworzenia na dnie oka wyraźnych obrazów przedmiotów, ku którym jest skierowane spojrzenie.

§ 34. Tęczówka *(iris)*.

Przednią część jagodówki *(uvea)* stanowi tęczówka (rys. 6 *I*), która jest błoną kształtu krążka, rozpiętą w płaszczyźnie czołowej, z okrągłym otworem w środku. Otwór ten nazywa się źrenicą *(pupilla)*. Tęczówka wraz z przednią torebką soczewki w obrębie źrenicy tworzy tylną ścianę komory przedniej. Obwodem swoim łączy się tęczówka z przednią powierzchnią ciała rzęskowego (rys. 6 *Ci*). Jest to jej brzeg rzęskowy. Brzeg źreniczny tęczówki opiera się na soczewce, względnie na jej przedniej torebce i przy ruchach źrenicy przesuwa się po tej torebce. Soczewka wypukłością swoją wypiera przyźreniczną część tęczówki nieco ku przodowi, dlatego tęczówka nie leży ściśle w jednej płaszczyźnie, lecz stanowi niejako pobocznicę bardzo płaskiego (niskiego), ściętego stożka. Brzeg rzęskowy tęczówki tworzy z tyłu obwód podstawy tego stożka, a brzeg źreniczny z przodu obwód jego przekroju.

Na przedniej powierzchni tęczówki widać misterny rysunek, na który składają się wyniosłości i zagłębienia, zwane beleczkami *(trabeculae)* i zatokami *(cryptae)* tęczówkowemi. Promienisto ułożone, wystające listewki, przebiegające od brzegu rzęskowego do brzegu źrenicznego, odpowiadają naczyniom, które stanowią główną część składową zrębu tęczówki. W pobliżu brzegu źrenicznego splatają się one we wieniec,

otaczający dookoła źrenicę, a zwany mniejszem kołem naczyniowem tęczówki *(circulus iridis minor)*. Koło to dzieli powierzchnię tęczówki na dwa pasy, węższy pas przyźreniczny *(zona pupillaris)*, położony pomiędzy tem kołem a brzegiem źrenicy, i szerszy pas obwodowy czyli rzęskowy *(zona ciliaris)* pomiędzy temże kołem naczyniowem a brzegiem rzęskowym tęczówki. Oba te pasy tęczówki różnią się często od siebie zabarwieniem.

Wśród beleczek małego koła widać na przedniej powierzchni tęczówki jamkowate zagłębienia, zwane zatokami *(cryptae)* (rys. 11 k_2), wiodące w głąb zrębu tęczówkowego. Podobne, ale znacznie mniejsze zatoki (rys. 11 k_1) znajdują się także na skrajnym obwodzie tęczówki, w pobliżu brzegu rzęskowego.

Na przedniej powierzchni tęczówki, zwłaszcza w pasie rzęskowym znajdują się brózdy (rys. 11 *ff*), przebiegające okrężnie, współśrodkowo z obwodem źrenicy. Brózdy te szczególnie dobrze widać w tęczówkach o brunatnem, ciemnem zabarwieniu, gdyż występują wtenczas jako jaśniejsze łukowate lub okrężne smugi. Pochodzi to stąd, że na dnie tych brózd tęczówka zawiera mniej barwika, niż w innych miejscach. Brózdy te pogłębiają się, gdy źrenica się rozszerza, gdyż wtedy zmniejsza się szerokość tęczówki i powierzchnia jej musi się przez to marszczyć; przy zwężeniu źrenicy wygładzają się tak brózdy, jak i zmarszczki prawie zupełnie.

Źrenica stanowi w tęczówce okrągły otwór, zmiennej wielkości, zwęża się bowiem pod wpływem światła, a rozszerza w ciemności, oddziaływa również i na inne bodźce. Średnio bywa węższa u dzieci i u starców, a szersza u osób w wieku dojrzałym. Na brzegu źrenicznym tęczówki od przodu widać wąską obwódkę czarną. Jest to wystający brzeżek tylnej barwikowej warstwy jagodówki (rys. 10 *Pp*).

Tęczówka składa się z kilku warstw: mezodermalnego pochodzenia jest śródbłonek przedni *(endothelium iridis)* (rys. 10 *En*) i warstwa zrębu tęczówki *(stroma iridis)* (rys. 10 *Str*); ektodermalnego pochodzenia zwieracz źrenicy, rozwieracz źrenicy *(sphincter pupillae et dilatator pupillae)* (rys. 10 *Sph* i *Di*), warstwa barwikowa tęczówki *(stratum pigmentosum iridis)* i część tęczówkowa siatkówki *(pars iridica retinae)* (rys. 10 *P*).

Przedni śródbłonek pozostaje w związku z tylną warstwą śródbłonkową rogówki. Wyściela on przednią powierzchnię tęczówki, u młodych osób nieprzerwaną warstwą, u starszych zaś z przerwami w części źrenicznej tęczówki, w obrębie zatok *(cryptae)*.

Główną część składową tęczówki stanowi zrąb tęczówki *(stroma iridis)* (rys. 10 *Str*). W przedniej części zrębu przeważają komórki nad włóknami i tworzą przednią warstwę graniczną zrębu. Komórki tej warstwy leżą w 3—4 pokładach i mają liczne wypustki, któremi łączą się ze sobą, tworząc gęste utkanie siateczkowate. Główną część zrębu tęczówki stanowi głębsza warstwa, zawierająca wielką ilość naczyń i nerwów, oto-

czonych wiotką tkanką łączną. Włókna tej tkanki, przeważnie klejorodne, rzadko tylko sprężyste, tworzą dookoła naczyń silnie rozwiniętą błonę zewnętrzną *(membrana adventitia)*. Włókna przebiegają przeważnie wzdłuż naczyń, włókien okrężnych jest mało. Wśród wiotkiej tkanki łącznej, wypełniającej przestrzenie międzynaczyniowe, znajdują się mniej lub więcej liczne komórki barwikowe *(chromatofory)*. W tęczówkach brunatnych, piwnych, komórki te znajdują się w wielkiej ilości, zrąb tęczówek jasnych, niebieskich, zawiera ich znacznie mniej.

W warstwie właściwej zrębu tęczówki, bliżej tylnej jego powierzchni, przebiega w pasie przyźrenicznym tęczówki płaski mięsień gładki, opasujący pierścieniem całą źrenicę. Jest to zwieracz źrenicy *(musculus sphincter pupillae)* (rys. 10 *Sph*). Jego szerokość wynosi mniej więcej 1 mm, a grubość 40—80 μ. Składa się on z wiązek włókien mięsnych gładkich, przebiegających okrężnie wokoło źrenicy. Za mięśniem zwieraczem

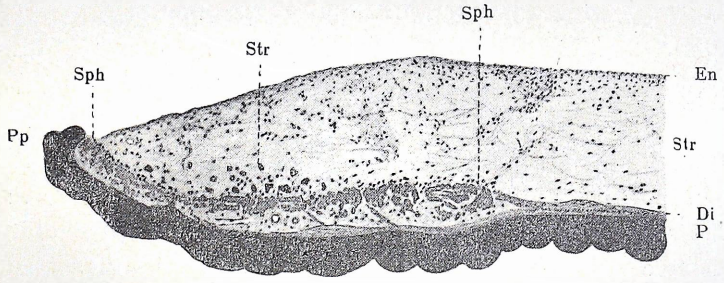

Rys. 10.

Przekrój południkowy przyźrenicznego pasa tęczówki (powiększenie 60-krotne). — *En* śródbłonek przedni. — *Str* zrąb naczyniowy tęczówki. — *Di* rozwieracz źrenicy (*m. dilatator pupillae*). — *P* nabłonek barwikowy. — *Pp* brzeżek barwikowy źrenicy. — *Sph* zwieracz źrenicy (*m. sphincter pupillae*). — Według Salzmanna.

wśród tkanki łącznej znajdują się gładkie włókna mięsne przebiegające skośnie, a nawet prostopadle do brzegu źrenicy i w kierunku promienistym. Włókna te stanowią połączenie zwieracza źrenicy z rozwieraczem źrenicy.

Rozwieracz źrenicy czyli mięsień rozszerzający źrenicę *(m. dilatator pupillae)* (rys. 10 *Di*) stanowi szklistą, 2 μ grubą błonkę, rozpiętą na całej tylnej powierzchni zrębu tęczówki. Błonka ta składa się z promienisto ułożonych, gładkich włókien mięsnych.

Zarówno zwieracz, jak i rozwieracz źrenicy, są mięśniami gładkiemi, pochodzenia nabłonkowego, powstającemi z zewnętrznego listka zarodkowego kubka ocznego.

Tylna powierzchnia tęczówki pokryta jest dwiema warstwami komórek barwikowych (rys. 10 *P*). Obie te warstwy razem stanowią czarną powłokę, która wystaje nieco z poza brzegu źrenicznego, tworząc wspomniany wyżej barwikowy brzeżek tęczówki. Obie warstwy komórek bar-

wikowych różnią się pochodzeniem, przednia z nich jest dalszym ciągiem nabłonka barwikowego siatkówki, tylna zaś przedłużeniem właściwej siatkówki *(pars iridica retinae)*. Obie warstwy są tak przeładowane barwikiem, że pod mikroskopem granice pomiędzy komórkami i między obydwoma pokładami zupełnie się zacierają. Aby je uwidocznić, należy sztucznie usunąć barwik z komórek. Przednia warstwa barwikowa jest ściśle spojona z tęczówką, mianowicie z rozwieraczem źrenicy, którego włókna są zmienionemi, wydłużonemi komórkami nabłonkowemi. Tylna natomiast warstwa nie przylega tak silnie do przedniej i może być zapomocą pędzelka z łatwością z tęczówki starta, poczem pozostaje na tęczówce tylko przednia warstwa barwikowa.

Tęczówka stanowi przednią zasłonę (diafragmę) ciemni optycznej oka, a źrenica jest otworem, przez który wpadają do tej ciemni promienie światła. Źrenica dzięki działaniu mięśni zawartych w zrębie tęczówkowym wykonywa ruchy, któremi oddziaływa na różnorodne bodźce. I tak rozszerza się w ciemności, a zwęża się odruchowo pod wpływem światła, i tym sposobem chroni głębokie, wrażliwe części oka przed nadmiernem olśnieniem. Również przy wpatrywaniu się w przedmioty bliskie obie źrenice się zwężają. Jest to zatem współruch towarzyszący konwergencji gałek ocznych i napięciu akomodacji.

§. 35. Kąt twardówkowotęczówkowy.

Tęczówka i ciało rzęskowe przyczepiają się do twardówki nie na samej granicy rogówkowotwardówkowej, ale nieco dalej w tyle tak, że przedni pas twardówki szerokości 1—2 mm stanowi jeszcze ścianę przedniej komory. Połączenie tęczówki z twardówką tworzy wiotka tkanka, która zaczyna się na brzegu rogówki i ciągnie się do rzęskowego, obwodowego brzegu tęczówki. Jest to więzadło grzebieniaste *(ligamentum pectinatum)* (rys. 11), które wypełnia kąt pomiędzy tęczówką a twardówką i zaokrągla na całym obwodzie krawędź przedniej komory. Tkanka więzadła grzebieniastego składa się z delikatnych beleczek i blaszek o przekroju trójkątnym. Tworzą one utkanie gąbczaste, którego wolne przestwory komunikują bezpośrednio z przednią komorą oka i są wypełnione cieczą wodną. Na ścianach tych przestworów leżą komórki śródbłonka, który jest przedłużeniem śródbłonka, pokrywającego tylną powierzchnię rogówki. Między więzadłem grzebieniastem a twardówką znajduje się światło przewodu Schlemma (rys. 6 *Sch* i rys. 11 *CS*), który przebiega pierścieniem wzdłuż całej granicy rogówkowotwardówkowej. Więzadło grzebieniaste stanowi wewnętrzną, porowatą ścianę tego przewodu. W niektórych miejscach przewód Schlemma rozwidla się na dwa, a nawet dzieli się na trzy ramiona. Ściany jego wysłane są śródbłonkiem. Pozostaje on w otwartej komunikacji nietylko z przednią komorą, ale i z ukła-

dem żył rzęskowych i spojówkowych, dlatego nosi też nazwę zatoki żylnej twardówki *(sinus venosus sclerae)*.

Układ luk, szczelin i wolnych przestrzeni wśród gąbczastego utkania więzadła grzebieniastego nosi nazwę przestrzeni Fontany.

Przednia komora oka *(camera anterior)* (rys. 6 *H*), ograniczona jest od przodu rogówką, od tyłu tęczówką, w obrębie zaś źrenicy przed-

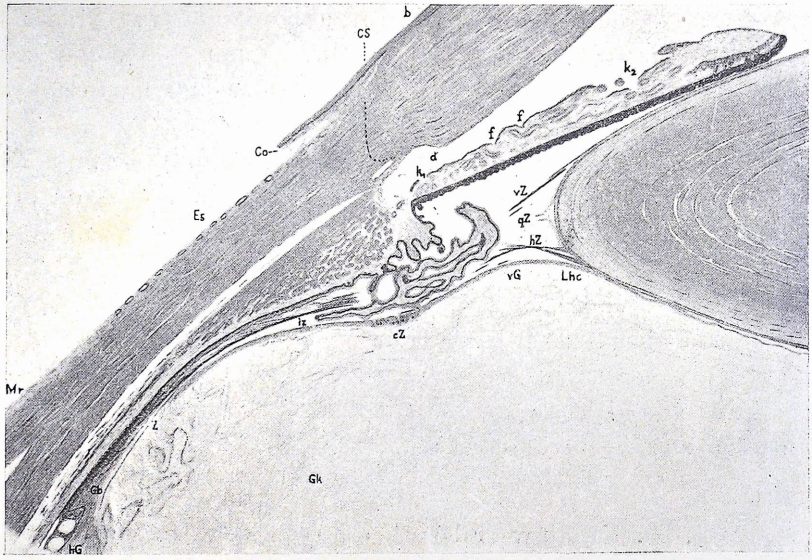

Rys. 11.

Przekrój południkowy ciała rzęskowego i części otaczających (powiększenie 15-krotne). — *Mr* mięsień prosty przyśrodkowy (*musculus rectus medialis*). — *Es* tkanka natwardówkowa. — *Co* spojówka gałkowa. — *CS* granica rogówkowotwardówkowa. — *b* brzeg błony Bowmana. — *d* brzeg błony Descemeta. — k_1 zatoka przyrzęskowa. — k_2 zatoka przyźreniczna. — *f* brózdy tęczówkowe. — *iZ, qZ, cZ, vZ, hZ* włókna więzadełka Zinna. — *hG* tylna graniczna warstwa ciała szklistego. — *vG* przednia warstwa graniczna. — *Lhc* więzadło szklistotorebkowe (*ligamentum hyaloideo-capsulare*). — *Gk* ciało szkliste. — Według Salzmanna.

nią torebką soczewki. Obwód jej graniczy z więzadłem grzebieniastem, a za pośrednictwem przestrzeni Fontany z przewodem Schlemma i przednią powierzchnią ciała rzęskowego.

§. 36. Ciało rzęskowe *(corpus ciliare)*.

Część jagodówki, rozpościerająca się od rzęskowego (t. j. obwodowego) brzegu tęczówki *(margo ciliaris iridis)* aż do rąbka zębatego siatkówki *(ora serrata)* zowie się ciałem rzęskowem *(corpus ciliare)* (rys. 6 *Ci*). Tworzy ono pas 6—7 mm szeroki, otaczający pierścieniem soczewkę. Na przekroju podłużnym ma ciało rzęskowe kształt zbliżony do trójkąta, którego jeden bok długi graniczy z twardówką, drugi długi

bok z ciałem szklistem i tylną komorą oka, a trzeci bok, krótki, z tęczówką i przednią komorą oka (rys. 11).

Po przepołowieniu gałki ocznej i po usunięciu z niej ciała szklistego, soczewki i siatkówki widzimy wyraźnie granicę, dokąd sięgała siatkówka w postaci ząbkowanej linji (rys. 12 *Os*) Poza tą linją rozpościera się naczyniówka, mająca barwę brunatną, a przed tą linją ciało rzęskowe przedstawia się jako czarny, szeroki pierścień. Na wewnętrznej powierzchni tego pierścienia rozróżniamy dwa pasy, tylny, około 3 mm szeroki, zwany obrączką rzęskową *(orbiculus ciliaris)* (rys. 12 *Oc*) i przedni pas 2—3 mm szeroki, zwany wieńcem rzęskowym *(corona ciliaris)*

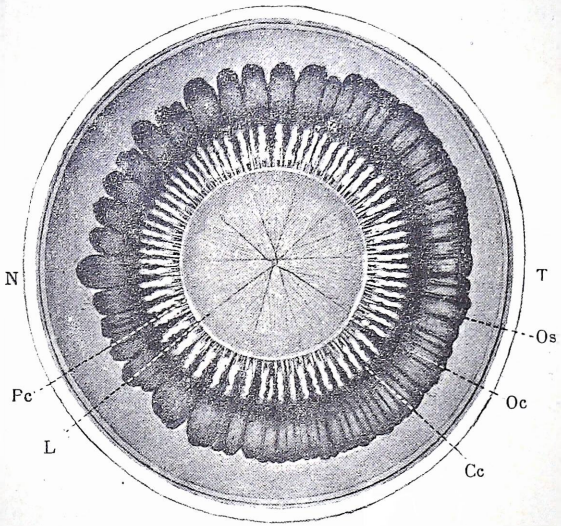

Rys. 12.

Przedni odcinek gałki ocznej, oglądany od tyłu (powiększenie 3-krotne) — *N* strona nosowa. — *T* strona skroniowa. — *Os* rąbek zębaty siatkówki. — *Oc* obrączka rzęskowa (*orbiculus ciliaris*). — *Cc* wieniec rzęskowy (*corona ciliaris*). — *Pc* wyrostki rzęskowe oraz przestrzeń dokołasoczewkowa. — *L* soczewka. — Według Salzmanna.

(rys. 12 *Cc*). Powierzchnia obrączki rzęskowej ma rysunek promienisty, zależny od delikatnych, drobniutkich listewek, przebiegających w kierunku południkowym *(plicae orbiculares)*. Na przedniej granicy obrączki rzęskowej zlewają się wiązki tych listewek w większe grzebieniaste, również promienisto ułożone wyrostki (wyrostki rzęskowe, rys. 13 *Pc*), które w ilości 70—80 stanowią główną część składową wewnętrznego pasa czyli wieńca rzęskowego *(corona ciliaris)*. Wyrostki rzęskowe *(processus ciliares)* mają 2—3 mm długości, wysokość ich dochodzi do 1 mm. szerokość zaś średnio 0·12 mm. Największe zgrubienie wyrostków rzęskowych leży w przedniej części wieńca (rys. 12 *Pc*), naprzeciw równika soczewki (rys. 12 *L*). W rowkach pomiędzy wyrostkami leżą w głębi

niskie delikatne listewki (podłużne zmarszczki), które są przedłużeniami listewek obrączki rzęskowej.

Grzbiety wyrostków rzęskowych odbijają na czarnem tle powierzchni ciała rzęskowego jaśniejszem zabarwieniem, zawierają bowiem mniej barwika, niż rowki leżące pomiędzy niemi i cała obrączka rzęskowa (rys. 12 *Pc* i rys. 29).

Cała wewnętrzna powierzchnia obrączki i wieńca rzęskowego jest pokryta trzema warstwami. Pierwsza z nich, najbardziej zewnętrzna, b l a s z k a p o d s t a w n a, jest jednolitą błonką szklistą *(lamina basalis corporis ciliaris)* (rys. 13 *Lb*). Na niej od wewnątrz leży warstwa komórek barwikowych, tak obficie barwikiem wypełnionych, że ani granic komórkowych, ani jąder nie widać. Warstwa ta odpowiada nabłonkowi barwi-

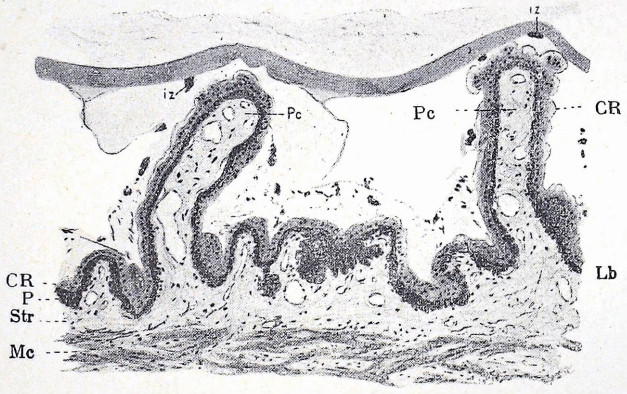

Rys. 13.

Poprzeczny przekrój wyrostków rzęskowych (powiększenie 30-krotne). — *Pc* wyrostki rzęskowe. — *P* warstwa barwikowa (*stratum pigmentosum*) — *CR* część rzęskowa siatkówki (*pars ciliaris retinae*). — *Lb* blaszka podstawna (*lamina basalis*). — *Str* zrąb łącznotkankowy wieńca rzęskowego. — *Mc* mięsień rzęskowy. — *iz* przekroje poprzeczne włókien więzadła Zinna. — Według Salzmanna

kowemu siatkówki (rys. 13 *P*). Wreszcie najbardziej zewnętrzna warstwa komórek, nie zawierających barwika, jest zredukowanem przedłużeniem siatkówki: c z ę ś ć r z ę s k o w a s i a t k ó w k i *(pars ciliaris retinae)*; warstwa ta na szczytach wyrostków rzęskowych grubieje i tworzy kilka pokładów komórek (rys 13 *CR*).

Zrąb łącznotkankowy tak obrączki rzęskowej, jak i wyrostków rzęskowych (rys. 13 *Str*) składa się z włóknistej tkanki łącznej, oraz z bardzo obfitych naczyń krwionośnych i nerwów. Najsilniej unaczynione są wyrostki rzęskowe. Tętnice ich pochodzą od w i ę k s z e g o k o ł a t ę t n i c z e g o t ę c z ó w k i *(circulus arteriorus iridis major)*.

Zewnętrzna, graniczącą z twardówką część ciała rzęskowego tworzy m i ę ś i e ń r z ę s k o w y *(musculus ciliaris)* (rys. 11). Składa się on z trzech pokładów gładkich włókien mięsnych. W części najbardziej zewnętrznej

przebiegają te włókna w kierunku południkowym. Zaczynają się na granicy rogówkowotwardówkowej naczyniówki i przebiegają ku tyłowi, gubiąc się w zewnętrznych warstwach naczyniówki. Ta część mięśnia rzęskowego, opisana przez Brückego, nosi nazwę naprężacza naczyniówki *(m. tensor chorioideae)*.

Najbardziej wewnętrzna część mięśnia rzęskowego składa się z włókien przebiegających okrężnie, które tworzą pierścień, opasujący wraz z wyrostkami rzęskowemi równik soczewki. Jest to tak zwany mięsień Müllera (rys. 13 *Mc*). Oba te pokłady mięśnia rzęskowego łączą się zapomocą włókien, które przebiegają przeważnie w kierunku promienia gałki ocznej, a więc prostopadle do wewnętrznej powierzchni ciała rzęskowego. Zresztą przebieg tej części włókien nie jest jednolity i stanowi powolne i stopniowe przejście od kierunku południkowego włókien Brückego do kierunku okrężnego włókien Müllera.

Naczynia krwionośne mięśnia rzęskowego pochodzą z tętnic rzęskowych tylnych długich i z tętnic rzęskowych przednich. Nerwy są rozgałęzieniami nerwów rzęskowych i tworzą w mięśniu splot rzęskowy *(plexus gangliosus ciliaris)*, którego rozgałęzienia zaopatrują z jednej strony tęczówkę, a z drugiej strony rogówkę.

Ciało rzęskowe dzięki swemu silnemu unaczynieniu stanowi główny obok naczyniówki organ odżywczy gałki ocznej. O znaczeniu fizjologicznem mięśnia rzęskowego będzie wzmianka na końcu ustępu o budowie soczewki.

§ 37. Naczyniówka *(chorioidea)*.

Tylny, największy odcinek jagodówki stanowi naczyniówka *(chorioidea)* (rys. 6 *Ch*). Wyściela ona od wewnątrz twardówkę, sięgając ku przodowi po rąbek zębaty siatkówki i przechodząc w tem miejscu w ciało rzęskowe *(corpus ciliare)*. Dla przepuszczenia nerwu wzrokowego znajduje się w naczyniówce okrągły otwór wzrokowy naczyniówki *(foramen opticum chorioideae)*. W otoczeniu tego otworu przylega naczyniówka silniej do twardówki, zresztą daje się od niej z łatwością oddzielić, pozostawiając jednak na powierzchni twardówki cienką warstewkę tkanki, zawierającej barwik jako resztkę warstwy nadnaczyniówkowej. Warstewka ta, która pozostaje na twardówce, nosi nazwę blaszki brunatnej nadnaczyniówkowej *(lamina fusca)*. Powierzchnia oddzielonej naczyniówki, barwy ciemnobrunatnej, nie jest gładka, gdyż pokrywają ją również strzępki poprzerywanych włókien i blaszek warstwy nadnaczyniówkowej. Grubość naczyniówki wynosi 0·05—0·08 mm. Jej powierzchnia wewnętrzna jest zupełnie gładka i przylega ściśle do nabłonka siatkówkowego.

W naczyniówce rozróżniamy w porządku od zewnątrz ku wewnątrz następujące cztery warstwy: 1) warstwę nadnaczyniówkową *(lamina suprachorioidea)*; 2) warstwę naczyń grubych *(lamina vascu-*

losa); 3) warstwę naczyń włosowatych *(lamina choriocapillaris, vel membrana Ruyschi)*; 4) błonkę szklistą *(lamina vitrea vel basalis)*

1. Warstwa nadnaczyniówkowa *(lamina suprachorioidea)* (rys. 18 *Su*) składa się z 5–6 pokładów blaszek łącznotkankowych, złożonych z włókien sprężystych i tworzących sieć, której liczne luki i szpary tworzą przestwór limfatyczny pomiędzy naczyniówką a twardówką, zwany przestworem nadnaczyniówkowym *(spatium suprachorioideale)*. Na beleczkach i blaszkach tej warstwy leżą liczne płaskie komórki barwikowe. Poza tem pokryte są te blaszki śródbłonkiem.

Rys. 14.
Warstwa naczyń włosowatych naczyniówki (*choriocapillaris*). Preparat powierzchniowy. Według Kopscha i Raubera.

W przestworze nadnaczyniówkowym przebiegają nerwy rzęskowe, obie tętnice rzęskowe tylne długie, tętnice rzęskowe tylne krótkie (po skroniowej i po nosowej stronie nerwu wzrokowego), wreszcie w okolicy równika gałki żyły wirowate *(venae vorticosae)*, zazwyczaj w liczbie czterech: środkowa, boczna, górna i dolna (rys. 29).

2. Warstwa naczyń grubych *(lamina vasculosa)* (rys 18 *Lv*) składa się prawie wyłącznie ze splotów naczyń krwionośnych, tętnic, a zwłaszcza żył. Naczynia te łączy w jedną całość włóknista tkanka łączna, zwykle obficie zawierająca barwik, wypełniająca wąskie i ciasne szczeliny międzynaczyniowe. Żyły naczyniówkowe łączą się w coraz szersze na-

czynia, a te zbiegają się promienisto, tworząc w okolicy równika gałki, zazwyczaj w czterech miejscach o 90° od siebie odległych, pnie czterech żył wirowatych, które przechodzą przez przestrzeń nadnaczyniówkową, a następnie, przebijając skośnie twardówkę, wydostają się z gałki ocznej do oczodołu. Czasem spotyka się zamiast czterech pięć, a nawet sześć żył wirowatych.

Tętnice naczyniówki mają wyraźną warstwę mięsną, złożoną z włókien mięsnych gładkich okrężnych, a miejscami także z włókien przebiegających podłużnie.

3. Warstwa naczyń włosowatych *(lamina choriocapillaris)* (rys. 18 *Chc* i rys. 14) składa się z gęstej sieci najdrobniejszych rozgałęzień tętnic i żył siatkówkowych, których światło jednak jest znacznie szersze, niż światło naczyń włosowatych w innych okolicach ciała. Sieć ta jest tak gęsta, że przestrzenie międzynaczyniowe są zazwyczaj węższe od samych naczyń. Są to przeważnie ostatnie rozgałęzienia tętnic rzęskowych tylnych krótkich i pierwsze początki układu żył wirowatych. Warstwa naczyń włosowatych służy głównie do odżywienia zewnętrznych warstw siatkówki, które nie mają wcale naczyń własnych.

Warstwa naczyń włosowatych nie zawiera wcale barwika.

Pomiędzy warstwą naczyń grubych, a warstwą naczyń włosowatych rozróżniają niektórzy jeszcze warstwę naczyń średnich (Sattler). Inni znów dopatrują się w tem miejscu blaszki granicznej, złożonej z delikatnych wiązek włókien sprężystych.

4. Błonka szklista *(lamina vitrea vel basalis)* (rys. 18 *Lb*) jest cienką, szklistą błonką, z warstwą poprzednią ściśle spojoną, a składającą się z dwu blaszek, z których zewnętrzna ma budowę siateczkowatą względnie kratkowatą, wewnętrzna zaś jest zupełnie jednorodna i niema żadnej widocznej struktury.

§ 38. Soczewka *(lens cristallina)*.

Soczewka *(lens cristallina)* (rys. 6 *L*) leży pomiędzy tęczówką a ciałem szklistem i jest ciałem przezroczystem kształtu ziarna soczewicy. Na soczewce rozróżniamy powierzchnię przednią, mniej wypukłą, i powierzchnię tylną, bardziej wypukłą. Zaokrąglona krawędź, w której te dwie powierzchnie stykają się i łączą ze sobą, nazywa się równikiem soczewki. Środek powierzchni przedniej nazywamy biegunem przednim, środek powierzchni tylnej biegunem tylnym, linję łączącą te dwa bieguny — osią soczewki.

Długość tej osi czyli grubość soczewki wynosi przy spoczynku akomodacji średnio 4 mm; średnica równika 9—10 mm; promień krzywizny przedniej powierzchni średnio 9·15 mm, promień krzywizny tylnej powierzchni 6·5 mm.

Środkowa część przedniej powierzchni soczewki leży w źrenicy. Do

powierzchni tej przylega swą częścią przyźreniczną tęczówka, którą soczewka wypiera nieco ku przodowi. Części obwodowe przedniej powierzchni soczewki oddalają się od tęczówki. Tylna powierzchnia soczewki leży w odpowiedniem zagłębieniu przedniej części ciała szklistego *(fossa patellaris)*. Soczewka jest w płaszczyznie wieńca rzęskowego zapomocą włókienek więzadełka Zinna zawieszona w ten sposób, że obwód jej (równik) pozostaje w odległości mniej więcej 0·5 mm od wyrostków rzęskowych. Przestrzeń dzieląca soczewkę od wieńca rzęskowego nosi nazwę przestrzeni dokołasoczewkowej *(spatium circumlentale)* (rys 11 *qZ*).

Soczewka zawarta jest w torebce *(capsula lentis)* (rys. 15 *C*), która jest szklistą, cienką błonką bezpostaciową niejednakiej grubości. Najgrubsza jest ona w okolicy przedniego bieguna soczewki (10—15 μ.), najcieńsza na tylnym biegunie (5—7 μ.). Wycięte kawałki torebki odwijają się wskutek swej sprężystości na zewnątrz. Pod bardzo silnem powiększeniem dostrzec się w niej daje rysunek równoległy do powierzchni, który przemawia za tem, że torebka składa się z cienkich, razem złożonych blaszek. Z pochodzenia jest torebka wytworem komórek nabłonkowych soczewki.

Tuż pod torebką przedniej powierzchni znajduje się jednowarstwowy pokład komórek nabłonkowych (rys. 15 *E*), u dzieci wałeczkowatych, u dorosłych płaskich. W obwodowych częściach przedniej powierzchni komórki te są coraz to wyższe, a wreszcie, wyciągając się coraz bardziej, przechodzą stopniowo we włókna soczewkowe.

Włókna soczewkowe (rys. 15 *F*) są to taśmowate sześcioboczne komórki rozmaitej długości. Szerokość ich wynosi 7—12 μ., a długość 2·5—5·5 μ. Powierzchownie przebiegające włókna mają owalne jądro, znajdujące się mniej więcej w środku ich długości (rys. 15 *N*). Włókna głębsze jąder nie mają.

Kształt i układ włókien w głębszych warstwach soczewki nie jest tak regularny, jak układ włókien powierzchownych. Włókna powierzchowne mają dwie powierzchnie szerokie, a na obu krawędziach po dwie powierzchnie wąskie dachówkowato złożone, włókna zaś głębsze mają już przekrój często pięcioboczny, czasem nawet tylko czworoboczny i nieregularny. Ilość włókien w soczewce ludzkiej przekracza dwa tysiące (2100—2300). W soczewce stwardnionej lub zmacerowanej włókna rozklejają się na swych szerszych powierzchniach płaskich, a krawędziami trzymają się razem nadal, tworząc blaszki, na które zatem miąższ soczewkowy rozpada się na podobieństwo listków cebuli.

Obie powierzchnie soczewki mają wyraźny rysunek, mianowicie conajmniej trzy linje, rozchodzące się promienisto od środka. Linje te (promienie) tworzą między sobą kąty równej wielkości 120° i tak są rozłożone, że na powierzchni tylnej tworzą trójramienną gwiazdę podobną do stojącej litery Y, na przedniej zaś powierzchni takąż gwiazdę w postaci przewróconej litery Y. W polach pomiędzy ramionami tych figur dostrzega się drugorzędne promienie, które znowu przepoławiają kąty mię-

dzy promieniami głównemi, wskutek czego powstają figury gwiaździste o sześciu lub o jeszcze większej liczbie promieni. Promienie te odpowiadają granicom (szwom), w których spotykają się odmiennie przebiegające włókna soczewkowe. Przebieg włókien, przynajmniej w warstwach powierzchownych, jest wprawdzie dość zawiły, ale regularny. I tak włókna, które odchodzą od jednego z promieni w pobliżu środka gwiazdy przedniej, przebiegają łukowato, to jest mniej więcej równolegle do powierzchni soczewki przez jej równik i kończą się na tylnej powierzchni w pobliżu wolnego końca jednego z promieni gwiazdy tylnej. Ponadto, ponieważ włókna zbliżają się do wspomnianych szwów zazwyczaj pod kątem mniej więcej prostym, więc wynika z tego, że w swym przebiegu z jednej powierzchni soczewki na drugą muszą mieć przebieg kręty, wygięty esowato.

Naczyń ani nerwów w soczewce niema. W okresie jednak płodo-

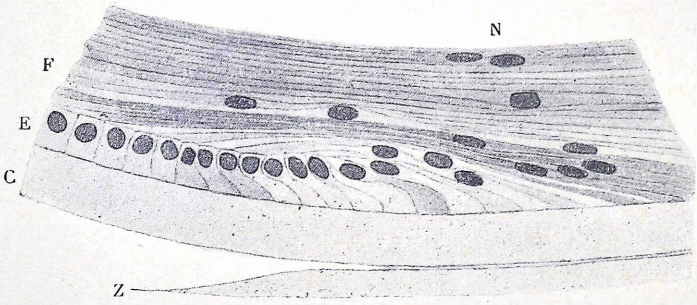

Rys. 15.

Przekrój południkowy wierzchnich warstw soczewki 59-letniej osoby (powiększenie 333-krotne). — *Z* więzadełko Zinna. — *C* torebka soczewki. — *E* komórki nabłonkowe. — *F* włókna soczewkowe. — *N* jądra komórkowe. — Według Salzmanna.

wym, jak o tem w ustępie o rozwoju oka wspomniano, soczewka otoczona jest torebką naczyniową.

Obwódka rzęskowa czyli więzadełko Zinna *(zonula ciliaris Zinni)* (rys. 6 *Z*). Soczewka zawieszona jest wśród wieńca rzęskowego na cieniutkich włóknach *(fibrae zonulares)*, które rozpoczynają się na powierzchni ciała rzęskowego i dążą promienisto bądźto wprost do równika, bądź do przyrównikowych części soczewki, gdzie się przyczepiają do torebki soczewkowej. Włókna te razem wzięte tworzą tak zwaną obwódkę rzęskową czyli więzadełko rzęskowe Zinna, które jest rozpięte wśród tylnej komory oka. Włókna więzadełka zaczynają się już od rąbka zębatego i z początku trzymają się blisko powierzchni ciała rzęskowego (rys. 11 *iZ, cZ*), a dopiero od szczytów wyrostków rzęskowych dążą do brzegu soczewki. Tu przebiegają rozbieżnie, gdyż część ich udaje się do przedniej, część do tylnej powierzchni, część zaś dąży prosto do równika soczewki (rys. 11 *vZ, qZ, hZ*). Przestrzeń pomiędzy włóknami więzadełka, okalającą obwód soczewki, nazwano przewodem Petita. Jest to wła-

ściwie tylko część tylnej komory oka. Włókna przyczepiają się do błony pokrywającej w okolicy równikowej torebkę soczewki. Jest to opisana przez Retziusa błona okołotorebkowa *(membrana pericapsularis)*.

Soczewka jako ciało przezroczyste, otoczone powierzchniami sferycznemi, załamuje silnie promienie wpadające przez źrenicę i nadaje im zbieżność, potrzebną do wytworzenia na siatkówce obrazów oglądanych przedmiotów. Przez skurcz mięśnia rzęskowego, w szczególności jego włókien okrężnych, zmniejsza się (wedle teorji Helmholtza) napięcie więzadełka Zinna i soczewka wskutek własnej sprężystości przybiera kształt bardziej do kuli zbliżony, t. j. wypukla się na obu swych powierzchniach, bardziej na przedniej. Przez to zyskuje na sile łamiącej, a tem samem powiększa łamliwość całego oka. Dzięki temu oko jest w stanie skupić na siatkówce promienie rozbieżne, pochodzące od przedmiotów bliskich i widzi te przedmioty wyraźnie. Na tem polega czynność akomodacji.

§ 39. Ciało szkliste *(corpus vitreum)*.

Ciało szkliste (rys. 6 *V*) wypełnia przestrzeń między dnem oka t. j. siatkówką, a ciałem rzęskowem i soczewką, ma zatem kształt kuli, mającej od przodu zagłębienie zwane dołkiem ciała szklistego *(fossa hyaloidea vel patellaris)*, a w którem spoczywa soczewka. Ciało szkliste na całej przestrzeni, gdzie przylega do siatkówki, a więc od obwodu brodawki (tarczy) nerwu wzrokowego aż po rąbek zębaty, otoczone jest błoną, która stanowi jego torebkę *(membrana hyaloidea)*. Jest to cienka, szklista, dość mocna, bezpostaciowa błonka która z jednej strony przylega ściśle do wewnętrznej błony granicznej siatkówki, a z drugiej strony spojona jest silnie z galaretowatą treścią ciała szklistego. Na wewnętrznej powierzchni tej błonki szklistej leżą rozsiane komórki łącznotkankowe, wrzecionowate lub okrągławe. Poza rąbkiem zębatym błonka szklista oddala się od ciała szklistego i przechodzi na wewnętrzną powierzchnię ciała rzęskowego, dalej zaś na tylną powierzchnię tęczówki, mianowicie jako błona graniczna ciała rzęskowego i tęczówki *(membrana limitans corporis ciliaris et iridis)*. Natomiast powierzchnia ciała szklistego, zwrócona do tylnej komory i do tylnej powierzchni soczewki, niema już torebki szklistej, a miejsce jej zajmuje przez Retziusa opisana błona krańcowa *(membrana terminalis)* (rys. 11 *Lhc*), warstwa graniczna przednia, która powstaje przez zagęszczenie łącznotkankowego, włóknistego zrębu ciała szklistego. Warstwa ta spaja się ściśle w obrębie dołka ciała szklistego *(fossa patellaris)* z tylną torebką soczewki.

Właściwą treść ciała szklistego stanowi istota galaretowata, która składa się w 98% z wody (ciecz szklista — *humor vitreus)*, zawierającej sole, ciała wyciągowe i ślady rozpuszczonego białka. Galareta ciała szklistego posiada zrąb *(stroma vitreum)*, który złożony jest z bardzo licznych, delikatnych włókienek zupełnie przezroczystych, oraz z komórek

łącznotkankowych. Prócz tego spotyka się tu i ówdzie w ciele szklistem komórki wędrujące. Włókna zrębu przebiegają w najrozmaitszych kierunkach, ale zdaje się, że nie łączą się ze sobą i nie tworzą rozgałęzień [1]). W niektórych miejscach siatka włókienek zrębu ciała szklistego jest gęstsza. I tak na przedniej powierzchni ciała szklistego tworzy się przez takie zagęszczenie wyżej opisana warstwa graniczna przednia, zwana błoną krańcową *(membrana terminalis)*. Podobnie mniej więcej w przedniotylnej osi gałki ocznej, mianowicie wzdłuż linji, biegnącej od brodawki (tarczy) nerwu wzrokowego do tylnego bieguna soczewki, istnieje szeroki przewód, którego ściany utworzone są również z zagęszczenia włóknistego zrębu ciała szklistego. Przewód ten wypełniony jest cieczą szklistą *(humor vitreus)*, a u płodu, często jeszcze nawet u noworodka, zawiera tętnicę ciała szklistego *(arteria hyaloidea)* (rys. 4 *A*), która jest przedłużeniem tętnicy środkowej siatkówki i która zaopatruje sieć naczyniową, oplatającą soczewkę *(tunica vasculosa lentis)*. Przewód opisany nosi nazwę przewodu ciała szklistego *(canalis hyaloideus vel canalis Cloqueti)*. Tętnica ciała szklistego już u dziecka zanika, pozostawiając po sobie przez pewien jeszcze czas ślad w postaci pasma łącznotkankowego, które wreszcie także się rozpływa i znika zupełnie.

§ 40. Nabłonek barwikowy *(stratum pigmenti, tapetum nigrum)*.

Nabłonek barwikowy oka powstaje z zewnętrznej blaszki kubka ocznego. Rozciąga się on zatem od brzegów brodawki (tarczy) nerwu wzrokowego aż po źreniczny brzeg tęczówki. W tem miejscu zagina się i przechodzi w tęczówkową część siatkówki *(pars iridica retinae)*. Odpowiednio do trzech części jagodówki, którą nabłonek barwikowy od wewnątrz wyściela, rozróżniamy część naczyniówkową względnie siatkówkową nabłonka *(tapetum nigrum chorioideae resp. retinae)*, część rzęskową *(tapetum nigrum corporis ciliaris)* i część tęczówkową *(tapetum nigrum iridis)*.

Część siatkówkowa nabłonka barwikowego *(tapetum nigrum retinae)* (rys. 18 *Tn*) składa się z jednej warstwy regularnych barwikowych komórek nabłonkowych. Są to wysokie komórki pryzmatyczne, przeważnie sześcioboczne; znajdują się jednak tu i ówdzie komórki o mniejszej lub o większej liczbie boków (od 4—9, rys. 16). Średnica ich wielobocznej powierzchni wynosi 12—18 μ. Największe komórki spotykamy w okolicy rąbka zębatego siatkówki. Komórki nabłonka barwikowego mają jądra owalne, nie zawierające ziarenek barwika, i skórkowatą otoczkę. Otoczka ta obejmuje powierzchnię komórek zwróconą do naczyniówki,

[1]) Najnowsze mikroskopowe badania żywego oka w świetle szczelinowej lampy Gullstranda wykazują, że zrąb prawidłowego ciała szklistego składa się nietylko z włókien i nitek, lecz także, i to przeważnie, z niezmiernie cienkich i delikatnych błon, rozwieszonych — jedne za drugiemi — głównie w płaszczyznie czołowej. Błony te są zwykle pofałdowane na podobieństwo draperji i przy ruchach oka dość żywo falują.

oraz ścianki boczne graniczące z komórkami sąsiedniemi, tworzy ona zatem dla każdej komórki rodzaj kubka, otwartego ku zewnętrznej warstwie siatkówki.

Ciała komórek nabłonka barwikowego u swej podstawy zwróconej ku naczyniówce nie zawierają barwika, część zaś dalsza zawiera dużo barwika i ma po stronie siatkówki liczne wypustki, również zawierające barwik, które wnikają i wciskają się pomiędzy czopki i pręciki siatkówki (rys. 17 *Tn*), dochodząc aż prawie do błonki granicznej zewnętrznej. Mniej więcej na granicy części barwikowej i części bezbarwnej komórek leżą jasne eliptyczne jądra, nie zawierające barwika. Ziarnka pigmentu mają kształt krótkich sztabek, 1—5 μ długości. Barwik ten, koloru ciemnobrunatnego, odbarwia się pod wpływem światła.

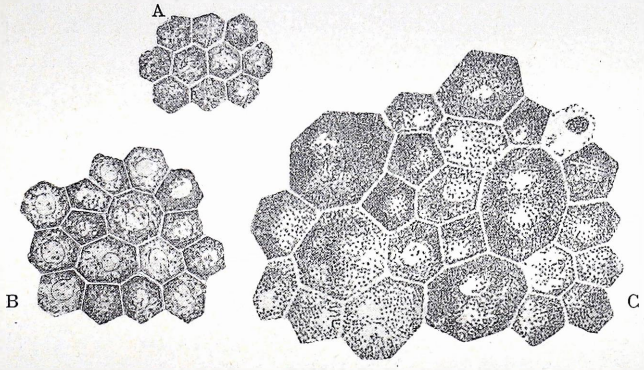

Rys. 16.
Komórki nabłonka barwikowego (powiększenie 472-krotne). Preparat powierzchniowy. — *A* nabłonek barwikowy z okolicy plamki żółtej, — *B* z okolicy równika gałki, — *C* z okolicy rąbka zębatego. — Według Salzmanna.

Część rzęskowa nabłonka barwikowego *(tapetum nigrum corporis ciliaris)* (rys. 13 *P*). W obrębie ciała rzęskowego tak na przestrzeni obrączki rzęskowej *(orbiculus ciliaris)*, jak i na wyrostkach rzęskowych, składa się nabłonek barwikowy również z jednej warstwy komórek, które tu są niższe, niż w nabłonku barwikowym siatkówki i nie mają wcale wypustek.

Część tęczówkowa nabłonka barwikowego *(tapetum nigrum iridis)* (rys. 10 *P*) nie różni się wiele od nabłonka barwikowego ciała rzęskowego. Tu jednak i komórki warstwy siatkówkowej tęczówki *(pars iridica retinae)* są również czarnym barwikiem tak przeładowane, że granica między temi dwiema warstwami, jakoteż granice poszczególnych komórek zacierają się i z trudem tylko dają się rozróżnić. Warstwa nabłonka barwikowego przylega silnie do tylnej powierzchni rozwieracza źrenicy *(musculus dilatator pupillae)*. Komórki nabłonka barwikowego na wolnym brzegu źrenicy przybierają kształty wielokątne i przechodzą w część tęczówkową siatkówki.

§. 41. Siatkówka *(retina)*.

Podobnie jak nabłonek barwikowy *(tapetum nigrum)* daje się siatkówka (rys. 6 *R*) podzielić na trzy części: od obwodu tarczy nerwu wzrokowego po rąbek zębaty sięga część wzrokowa siatkówki *(pars optica retinae)*, od rąbka zębatego do nasady tęczówki część rzęskowa siatkówki *(pars ciliaris retinae)*, od obwodu zaś tęczówki po jej wolny brzeg źreniczny część tęczówkowa siatkówki *(pars iridica retinae)*. W części rzęskowej i tęczówkowej stanowi siatkówkę jedna tylko warstwa komórek, w obrębie ciała rzęskowego bezbarwnych, w obrębie tęczówki zawierających dużo barwika. Stosunki anatomiczne tych dwu części siatkówki zostały już omówione w opisie ciała rzęskowego i w opisie tęczówki.

Wzrokowa część siatkówki *(pars optica retinae)* ma budowę bardzo zawiłą. W stanie świeżym jest ona delikatną, przezroczystą błonką, która po śmierci lub po odpowiedniem stwardnieniu traci przezroczystość i wtedy widać gołem okiem dokładnie przednią jej granicę w postaci rąbka zębatego *(ora serrata retinae)* (rys. 12), oddzielającego część wzrokową siatkówki od części rzęskowej. Rąbek ten zaznacza się linją ząbkowaną i u płodu ma prawie dokładnie tyle ząbków, ile ciało rzęskowe wyrostków *(processus ciliares)*, t. j. około siedemdziesięciu, tak że każdemu wyrostkowi odpowiada jeden ząbek rąbka. W dalszym rozwoju ten stosunek się zaciera i podlega znacznym różnicom osobniczym. U dorosłego ząbki rozwinięte są zazwyczaj o wiele wyraźniej po stronie nosowej (rys. 12 *N*), niż po stronie skroniowej (rys. 12 *T*)

Siatkówka, która wyściela całe dno oka, przylega wszędzie ściśle do nabłonka barwikowego *(tapetum nigrum)*, którego komórki wysyłają nawet wypustki barwikowe w głąb zewnętrznej warstwy siatkówki. Od przodu czyli od wewnątrz graniczy siatkówka z ciałem szklistem.

W miejscu tylnego bieguna gałki ocznej w odległości około 4 mm po stronie skroniowej od środka brodawki (tarczy) nerwu wzrokowego znajduje się w siatkówce plamka żółta *(macula lutea)*. Zabarwienia żółtego tej plamki nie widać jednak w oku żywem przy badaniu dna wziernikiem, ale daje się stwierdzić w oku po śmierci lub na siatkówce oddzielonej od nabłonka barwikowego, a więc na siatkówce, która utraciła swą przezroczystość. Plamka żółta ma kształt poziomego owalu, którego średnica dłuższa wynosi średnio 2 mm. W środku plamki żółtej jest siatkówka bardzo znacznie ścieńczała, przez co powstaje dołek środkowy *(fovea centralis maculae luteae)* (rys. 20). Średnica dołka środkowego stanowi 1/5 do 1/10 średnicy całej plamki żółtej.

Grubość siatkówki, największa zazwyczaj na brzegu brodawki nerwu wzrokowego, zmniejsza się stopniowo ku obwodowi, gdzie wynosi zaledwie 0·1 mm. Tylko w obrębie plamki żółtej bywa grubość siatkówki w niektórych oczach jeszcze większa, niż przy brzegu brodawki nerwu

wzrokowego i dochodzi nawet do 0·50 mm. Natomiast na dnie jamki środkowej grubość siatkówki nie przekracza nawet 0·1 mm.

Poza plamką żółtą siatkówka przedstawia się jako błonka przezroczysta i bezbarwna, ale to tylko dlatego, że oglądamy ją zazwyczaj w jasnem świetle. Pogrążona w ciemności, nabiera siatkówka barwy purpurowej, pochodzącej od barwika zwanego czerwienią wzrokową albo purpurą Bolla, także rhodopsyną. Barwik ten zawarty jest w zewnętrznych członach pręcików siatkówki. Pod wpływem światła ulega on rozkładowi (Kühne), przez co siatkówka staje się bezbarwną. Ale w ciemności odradza się znowu i wtedy siatkówka odzyskuje barwę purpurową. Barwika tego dostarcza siatkówce nabłonek barwikowy *(tapetum nigrum)*. Siatkówka oddzielona od nabłonka barwikowego nie odtwarza w ciemności czerwieni wzrokowej. Plamka żółta wraz z dołkiem środkowym nie ma pręcików, nie zawiera też czerwieni wzrokowej.

Część wzrokowa siatkówki składa się z następujących warstw, licząc od wewnątrz ku zewnątrz (rys. 17):

1. błonka graniczna wewnętrzna *(membrana limitans interna)*;
2. warstwa włókien nerwowych *(fibrae nervi optici)*;
3. warstwa komórek zwojowych *(ganglion nervi optici)*;
4. warstwa siateczkowata wewnętrzna *(membrana reticularis interna vel stratum plexiforme internum)*;
5. warstwa jądrzasta wewnętrzna *(stratum nucleare internum vel ganglion retinae)*;
6. warstwa siateczkowata zewnętrzna *(membrana reticularis externa vel stratum plexiforme externum)*;
7. warstwa jądrzasta zewnętrzna *(stratum nucleare externum)*;
8. błonka graniczna zewnętrzna *(membrana limitans externa)*;
9. warstwa pręcików i czopków.

Warstwy 2—6 stanowią razem część mózgową siatkówki i rozwojowo odpowiadają szarej i białej istocie mózgu, natomiast warstwy 7—9 stanowią tak zwany nabłonek nerwowy siatkówki *(neuroepithelium retinae)*, odpowiadający rozwojowo wyściółce komór mózgowych *(ependyma cerebri)*.

Wszystkie wymienione warstwy siatkówki są powiązane i spojone ze sobą tkanką podścieliskową, która jest tego samego pochodzenia, co warstwy komórek wzrokowych, względnie komórek nerwowych — a jest co do swej istoty glejem (neuroglia). Tu na szczególną uwagę zasługują włókna Müllera (rys. 17 *M*), które przebiegają przez całą prawie grubość siatkówki w kierunku promienistym, t. j. prostopadłym do powierzchni siatkówki. Zaczynają się one na błonce granicznej wewnętrznej stożkowatą podstawą i wznoszą się z tej podstawy jako słupy, przechodząc

przez warstwę włókien nerwowych, warstwę komórek zwojowych, wewnętrzną warstwę siateczkowatą, wysyłają pomiędzy ziarna warstwy jądrzastej wewnętrznej liczne delikatne wypustki włókniste i kończą się na błonce granicznej wewnętrznej. Obie błonki graniczne są, jak się zdaje,

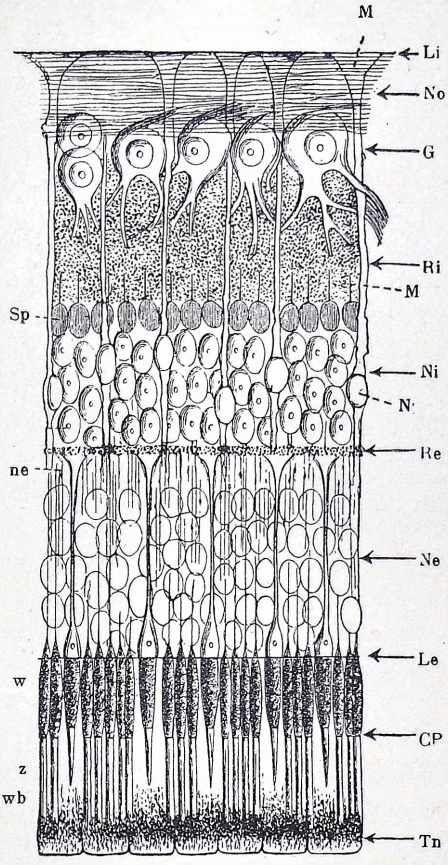

Rys. 17.

Przekrój siatkówki (rysunek schematyczny). — *Li* błonka graniczna wewnętrzna. — *No* warstwa włókien nerwowych. — *G* warstwa komórek zwojowych. — *Ri* warstwa siateczkowata wewnętrzna. — *Ni* warstwa jądrzasta wewnętrzna. — *Re* warstwa siateczkowata zewnętrzna. — *Ne* warstwa jądrzasta zewnętrzna. — *Le* błonka graniczna zewnętrzna. — *CP* warstwa czopków i pręcików. — *Tn* nabłonek barwikowy. — *M* włókna Müllera. — *N* jądra w przebiegu tych włókien. — *Sp* spongioblasty. — *w* wewnętrzne, *z* zewnętrzne człony pręcików i czopków. — *wb* wypustki barwikowe komórek nabłonka barwikowego. — Według Schultzego.

wytworem włókien Müllera, jakby mozaiką złożoną z ich podstaw, względnie z ich zakończeń. Ze swej strony błonka graniczna zewnętrzna wysyła liczne delikatne włókienka, które tworzą tak zwane koszyczki włókniste, obejmujące podstawy czopków i pręcików. Włókna Müllera mają w warstwie jądrzastej wewnętrznej jądra (rys. 17 *N*), odpowiadające

komórkom gleju. Ku obwodowi siatkówki liczba włókien Müllerowskich wzrasta, a najliczniejsze są one w pobliżu rąbka zębatego. W obrębie plamki żółtej istnieją te włókna jedynie w postaci szczątkowej.

1. Błonka graniczna wewnętrzna *(membrana limitans interna)* (rys. 17 i 18 *Li*) jest utworzona, jak to wyżej powiedziano, ze stożkowatych podstaw włókien Müllerowskich. Podstawy te stykają się ze sobą, a ich powierzchnie wewnętrzne tworzą mozaikę wielokątnych figur, których granice od strony ciała szklistego dają się uwidocznić zapomocą odpowiednich metod barwienia.

2. Warstwa włókien nerwowych *(fibrae nervi optici)* (rys. 17 i 18 *No*) składa się z wiązek nagich włókien osiowych, połączonych ze sobą glejem (neuroglia). Poszczególne wiązki splatają się ze sobą przez wymianę swych włókien. Od brodawki (tarczy) nerwu wzrokowego rozchodzą się włókna nerwowe we wszystkich kierunkach promienisto. Tylko po stronie skroniowej plamka żółta sprawia w przebiegu ich pewne zboczenia; mianowicie cienkie włókna, wychodzące z brodawki (tarczy) nerwu wzrokowego w kierunku plamki żółtej, rozdzielają się, okrążając łukowato plamkę, względnie dołek środkowy plamki, a poza plamką od strony skroni spotykają się ze sobą znowu w linji granicznej, przebiegającej poziomo. Włókna przebiegające ponad plamką żółtą łączą się w tej linji z włóknami, które okrążyły plamkę od dołu. Dopiero włókna, które przebiegają w odległości około 4 mm od środka plamki żółtej, nie łączą się już ze sobą, lecz zaginają się tak, że przebiegają dalej ku skroniowemu obwodowi siatkówki znów w kierunku promienistym. W dołku środkowym plamki żółtej niema prawie zupełnie warstwy włókien nerwowych (rys. 20 *No*). Na obwodzie siatkówki kończy się ta warstwa już przed rąbkiem zębatym.

3. Warstwa komórek zwojowych *(ganglion nervi optici)* (rys. 17 i 18 *G*). Komórki zwojowe tworzą na całej przestrzeni siatkówki jedną warstwę, jedynie tylko w obrębie plamki żółtej ilość ich tak znacznie wzrasta, że układają się tutaj w 8—10 warstw. Na stokach dołka środkowego warstw tych znowu ubywa, a w dnie dołka niema wcale komórek zwojowych (rys. 20 *G*). W obwodowych częściach siatkówki komórki zwojowe są coraz rzadziej rozsiane, a w pobliżu rąbka zębatego jest ich już tylko bardzo niewiele. Są to komórki wielobiegunowe o średnicy 10—30 μ. Wysyłają one swoje wypustki osiowe (neuryty) do warstwy włókien nerwowych, rozgałęzione zaś wypustki protoplazmatyczne (dendryty) do zewnętrznych części siatkówki.

4. Wewnętrzna warstwa siateczkowata *(stratum plexiforme vel reticulare internum)* (rys. 17 i 18 *Ri*) składa się w swej istocie z bardzo delikatnie rozgałęzionych wypustek (dendrytów i neurytów) różnych komórek nerwowych. Są to siateczkowato rozgałęzione wypustki opisanych powyżej komórek zwojowych, ale również komórki nerwowe, stanowiące warstwę jądrzastą wewnętrzną, oddają do warstwy siateczkowatej wewnętrznej swe wypustki, które się w niej gęsto rozgałęziają. Miejscami widać

rozgałęzienia wypustek, pochodzących z dwu przeciwnych stron i stykających się ze sobą jak korony drzew, które razem splatają swe gałęzie. Własnych komórek nerwowych ma ta warstwa bardzo niewiele. Gęsta

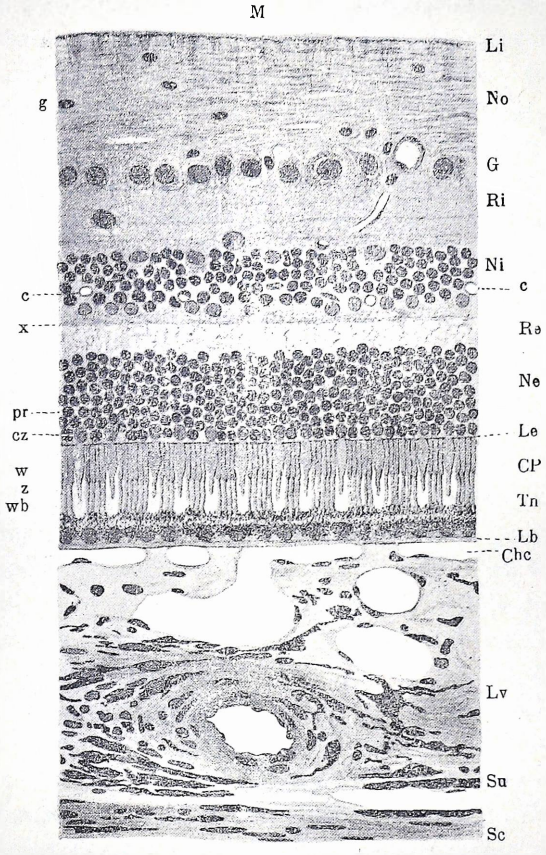

Rys. 18.

Przekrój naczyniówki i siatkówki po nosowej stronie ujścia nerwu wzrokowego (powiększenie 286-krotne). — *Sc* twardówka. — *Su* warstwa nadnaczyniówkowa (*suprachorioidea*) — *Lv* warstwa naczyń grubych. — *Chc* warstwa naczyń włosowatych (*choriocapillaris*). — *Lb* błonka graniczna podstawna (*lamina basalis*). — *Tn* nabłonek barwikowy. — *CP* warstwa pręcików i czopków. — *wb* wypustki komórek barwikowych. — *z* zewnętrzne, *w* wewnętrzne człony czopków i pręcików. — *Le* błonka graniczna zewnętrzna. — *Ne* warstwa jądrzasta zewnętrzna. — *cz* jądra czopków. — *pr* jądra pręcików. — *Re* warstwa siateczkowata zewnętrzna. — *x* granica między warstwą jądrzastą wewnętrzną (*ganglion retinae*) a nabłonkiem nerwowym (*neuroepithelium*). — *Ni* warstwa jądrzasta wewnętrzna. — *c* naczynia włosowate. — *Ri* warstwa siateczkowata wewnętrzna. — *G* warstwa komórek zwojowych. — *No* warstwa włókien nerwowych. — *g* jądra gleju. — *Li* błonka graniczna wewnętrzna. — *M* włókna Müllera. — Według Salzmanna.

sieć rozgałęzień dendrytów i neurytów rozpięta jest wśród delikatnego zrębu gleju, złożonego z istoty zwanej keratyną. Poza tem przebiegają przez warstwę tę w kierunku prostopadłym do powierzchni siatkówki

włókna Müllerowskie (rys. 17 *M*), a tu i ówdzie nieliczne naczyńka.

5. Warstwa jądrzasta wewnętrzna *(stratum nucleare internum vel ganglion retinae)* (rys. 17 i 18 *Ni*) składa się z dwubiegunowych komórek nerwowych, leżących w kilku pokładach. Pokład najbardziej wewnętrzny zawiera komórki, barwiące się silniej od innych i mające tylko jedną wypustkę, która dąży do wewnętrznej warstwy siateczkowatej i wytwarza tam drzewkowate rozgałęzienia. Są to tak zwane spongioblasty, komórki bez wypustki osiowej *(cellulae amacrinae)* (rys. 17 *Sp*). Komórki innych pokładów wysyłają po dwie wypustki w dwóch przeciwnych kierunkach. Jedna z nich, wypustka osiowa (neuryt), wnika do warstwy siateczkowatej wewnętrznej i tam się rozgałęzia, wchodząc w zetknięcie z rozgałęzieniami dendrytów komórek zwojowych. Druga wypustka tych komórek (dendryt) wnika do warstwy siateczkowatej zewnętrznej i tam kończy się drzewkowatem rozgałęzieniem. Komórki nerwowe tej warstwy mają mało protoplazmy a duże jądra. W tej to warstwie leżą jądra komórkowe włókien Müllerowskich (rys. 17 *N*). Ogół komórek nerwowych tej warstwy określają autorowie nazwą »zwoju siatkówki« *(ganglion retinae)*, gdy ogół komórek zwojowych warstwy trzeciej nosi nazwę »zwoju nerwu wzrokowego« *(ganglion nervi optici)*.

6. Warstwa siateczkowata zewnętrzna *(stratum reticulare vel plexiforme externum)* (rys. 17 i 18 *Re*). Jest to cienki pokład tkanki, złożonej przedewszystkiem z niezliczonych rozgałęzień komórek nerwowych warstw sąsiednich. Tu rozgałęziają się wypustki (dendryty) dwubiegunowych komórek warstwy poprzedniej, jakoteż wewnętrzne wypustki komórek wzrokowych warstwy następnej, stanowiących nabłonek nerwowy siatkówki *(neuroepithelium retinae)*. Prócz tego warstwa ta posiada liczne komórki własne, których wypustki rozgałęziają się poziomo, t. j. w płaszczyznach równoległych do powierzchni siatkówki. Wreszcie znajdujemy w tej warstwie składniki gleju t. j. komórki i włókna.

7. Warstwa jądrzasta zewnętrzna *(stratum nucleare externum)* (rys. 17 i 18 *Ne*) składa się głównie z gęsto obok siebie ułożonych, okrągławych, lekko owalnych komórek, mających cienką powłokę protoplazmatyczną i silnie barwiące się jądro. Grubość tej warstwy w okolicy brodawki (tarczy) nerwu wzrokowego wynosi średnio 46 μ. Jądra tworzą w tem miejscu 8—9 pokładów. Na granicy plamki żółtej warstwa ta cieńczeje do 28 μ i składa się tylko z 4 pokładów jąder, ale w środku dołka, środkowego *(fovea centralis)* dochodzi znowu do grubości 50 μ (rys. 20 *Ne*).

W warstwie tej dają się rozróżnić dwa rodzaje jąder: jądra mniejsze, silniej się barwiące (rys. 18 *pr*), należące do pręcików, i jądra większe, słabiej się barwiące (rys. 18 *cz*), które należą do czopków. Na całej przestrzeni siatkówki poza plamką żółtą liczniejsze są jądra pierwszego rodzaju. Jądra drugiego rodzaju spotyka się tylko w zewnętrznym pokładzie w bezpośredniem sąsiedztwie błonki granicznej zewnętrznej, natomiast

w obrębie plamki żółtej, gdzie siatkówka nie zawiera pręcików, warstwa jądrzasta zewnętrzna składa się wyłącznie z jąder drugiego rodzaju, które należą do czopków. Każde jądro łączy się zapomocą włókna z czopkiem względnie z pręcikiem, do którego należy. Włókno to, mające miejscami zgrubienia, przechodzi przez odpowiedni otwór w błonce granicznej zewnętrznej (rys. 19 *Le*). Włókna łącznikowe pręcików (rys. 19 *wp*) są dłuższe lub krótsze zależnie od tego, czy odpowiednie jądro leży bliżej lub dalej od błonki granicznej, t. j. w jednym z pokładów bardziej wewnętrznych lub bardziej zewnętrznych. Włókna łącznikowe czopków (rys. 19 *wc*) są grubsze i znacznie krótsze, gdyż jądra ich leżą tuż za błonką graniczną. Włókna pręcików jak i czopków przekraczają jądra w postaci delikatnych niteczek i wnikają następnie do warstwy siateczkowatej zewnętrznej, gdzie kończą się zgrubieniami. Mianowicie włókna pręcików tworzą drobne guziczki, włókna zaś czopków kończą się zgrubieniami stożkowatemi, które wysyłają jeszcze boczne wypustki.

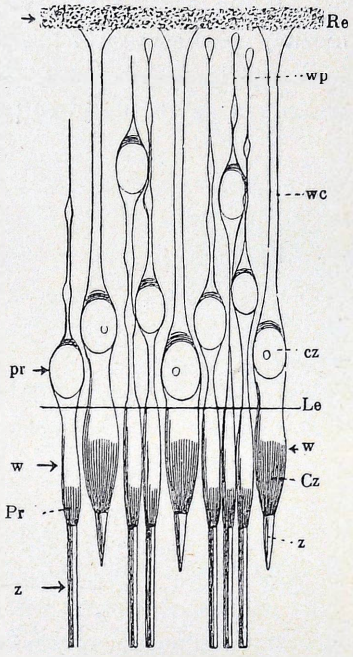

Rys. 19.

Warstwa czopków i pręcików (powiększenie 800-krotne). — *Cz* czopki. — *Pr* pręciki. — *z* zewnętrzne, *w* wewnętrzne człony czopków i pręcików. — *Le* błonka graniczna zewnętrzna. — *cz* jądra czopków. — *pr* jądra pręcików. — *wc* włókna czopków. — *wp* włókna pręcików. — *Re* warstwa siateczkowata zewnętrzna. — Według Schultzego.

W plamce żółtej, gdzie same tylko jądra czopków tworzą kilka pokładów, włókna łączące są różnej długości, zależnie od położenia danego jądra.

8. Błonka graniczna zewnętrzna *(membrana limitans externa)* (rys. 17 i 18 *Le*). Jest to niezmiernie delikatna błonka, podziurkowana jak gęste sito, wyglądająca na poprzecznych przekrojach siatkówki jak przerywana linja, rozdzielająca warstwę jądrzastą zewnętrzną od warstwy pręcików i czopków. Przez otwory tej błonki przechodzą włókna, łączące pręciki i czopki z ich jądrami.

Błonka ta pozostaje w związku z włóknami Müllera i należy do zrębu siatkówki. Na zewnątrz wysyła ona delikatne włókienka, które tworzą tak zwane koszyczki włókienkowe, obejmujące wewnętrzne człony pręcików.

9. Warstwa pręcików i czopków (rys. 17 i 18 *CP*). Warstwa ta przedstawia na przekrojach prostopadłych do powierzchni siatkówki rysunek palisadowy i jest najgrubsza na dnie środkowego dołka plamki żółtej (60—80 μ). Ku obwodowi grubość ta coraz bardziej maleje i schodzi w pobliżu rąbka zębatego do 40 μ.

Warstwa ta składa się z dwojakiego rodzaju elementów; z pręcików i czopków (rys. 19 *Pr*, *Cz*).

P r ę c i k i są to wąskie wałeczkowate twory, których długość równa się grubości całej warstwy, a grubość wynosi zaledwie 2 μ. Każdy pręcik ma nieco krótszy a grubszy, delikatnie ziarnisty człon wewnętrzny i nieco dłuższy a cieńszy, podwójnie światło załamujący człon zewnętrzny.

Człon wewnętrzny objęty jest w części przylegającej do błonki granicznej zewnętrznej włókienkami wspomnianego wyżej koszyczka. Człon ten wysyła w kierunku ku wewnątrz przez otwór w błonce granicznej włókno do swego jądra, położonego w jednym z pokładów warstwy ją-

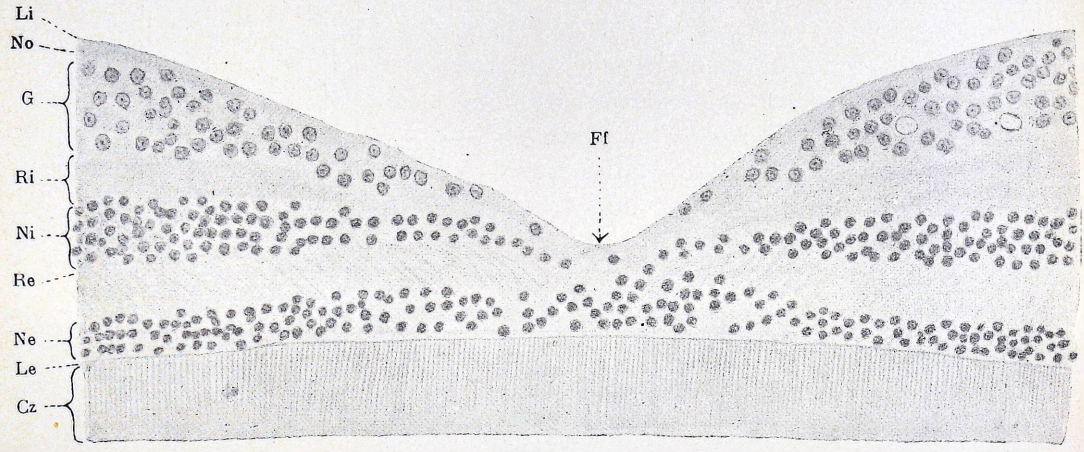

Rys. 20.

Przekrój dołka środkowego plamki żółtej. — *Li* błonka graniczna wewnętrzna. — *No* warstwa włókien nerwowych. — *G* warstwa komórek zwojowych. — *Ri* warstwa siateczkowata wewnętrzna. — *Ni* warstwa jądrzasta wewnętrzna. — *Re* warstwa siateczkowata zewnętrzna. — *Ne* warstwa jądrzasta zewnętrzna. — *Le* błonka graniczna zewnętrzna. — *Cz* warstwa czopków. — *Ff* dno dołka (*fundus foveae*). — Według Kopscha i Raubera.

drzastej zewnętrznej. W zewnętrznym odcinku tego członu znajduje się twór soczewkowaty o zawiłej budowie włóknistej, zwany przyrządem nitkowym pręcika.

Człon zewnętrzny pręcików załamuje światło podwójnie i okazuje delikatne podłużne brózdki. Składa się on z otoczki neurokeratynowej i z poprzecznie ułożonych płytek grubości 0·5 μ. Płytki te, przypominające rulony monet, spojone są ze sobą istotą kitową. Po śmierci, oraz pod wpływem niektórych płynów utrwalających płytki te częściowo się rozklejają, a wtedy pręciki wyginają się, przybierając często kształt pastorału.

Zewnętrzne człony pręcików zawierają c z e r w i e ń w z r o k o w ą, która na świetle się odbarwia. Niema jej tylko w pręcikach na skrajnym

obwodzie siatkówki i oczywiście niema jej również w plamce żółtej, która nie zawiera pręcików.

Czopki przedstawiają się jako twory butelkowatego kształtu, złożone z dwóch członów, z których zewnętrzny jest krótszy i ku końcowi zwęża się stożkowato, a wewnętrzny grubszy, kształtu maczugowatego. Czopki znajdujące się w plamce żółtej mają człony wewnętrzne szczuplejsze, tak że kształtem zbliżają się bardzo do pręcików (rys. 20 *Cz*), ale różnią się od nich tem, że nie zawierają czerwieni wzrokowej. Zresztą wewnętrzna budowa czopków jest taka sama, jak pręcików. Przyrząd nitkowy jest w czopkach, mianowicie w ich członach wewnętrznych, bardzo silnie rozwinięty.

Rozmieszczenie pręcików i czopków i ich wzajemny stosunek widać najlepiej na powierzchniowych, płaskich preparatach siatkówki, t. j. na przekrojach równoległych do powierzchni siatkówki. Wtedy czopki przedstawiają się jako większe, a pręciki jako mniejsze krążki.

W środku dołka plamki żółtej jest przestrzeń o niespełna 0·5 mm średnicy, gdzie znajdują się same tylko czopki. Tuż poza tem małem polem pojawiają się już pomiędzy czopkami nieliczne zrazu pręciki, których, im dalej od środka siatkówki, tem więcej przybywa. Począwszy od 5 mm od środka jamki aż do samego prawie obwodu siatkówki stosunek utrzymuje się taki, że dwa czopki rozdzielone bywają trzema lub czterema rzędami pręcików, które je dookoła wieńcem otaczają.

Liczba czopków w siatkówce ludzkiej przekracza znacznie 3 miljony, jest zatem wielokrotnie większa, niż liczba włókien w nerwie wzrokowym. Liczbę pręcików oceniają na 75 miljonów. Siatkówkę zaopatruje tętnica i żyła środkowa siatkówki, których przebieg i rozgałęzienia zostaną opisane w rozdziale następnym (str. 254).

Warstwą siatkówki bezpośrednio wrażliwą na podniety świetlne jest warstwa pręcików i czopków. Wrażenia kształtów i barw odbiera siatkówka w jasnem świetle za pośrednictwem czopków, które służą zatem widzeniu dziennemu. Pręciki, zawierające czerwień wzrokową, służą przystosowaniu oka do widzenia o zmroku i wogóle w złych warunkach oświetlenia. Czynność ta zowie się adaptacją. Najwrażliwszą częścią siatkówki w jasnem świetle jest dołek środkowy plamki żółtej, gdzie znajdują się same tylko czopki. Z powodu braku pręcików miejsce to o zmroku staje się mniej wrażliwem od bardziej obwodowych części siatkówki. W obrębie tarczy nerwu wzrokowego, gdzie niema ani czopków, ani pręcików, oko nie jest wcale wrażliwem na światło. Miejscu temu odpowiada w polu widzenia ślepa plama, zwana plamą Mariotte'a.

§. 42. Nerw wzrokowy (*nervus opticus*).

W przebiegu nerwu wzrokowego (rys. 29 *NO*) rozróżniamy: 1) część śródgałkową, tak zwaną brodawkę lub tarczę nerwu

wzrokowego i początek pnia nerwowego, objęty pierścieniem naczyniówkowym i twardówkowym; 2) część o c z o d o ł o w ą, od gałki ocznej do otworu wzrokowego *(foramen opticum)*; 3) część ś r ó d c z a s z k o w ą, od otworu wzrokowego do skrzyżowania nerwów wzrokowych *(chiasma nervorum opticorum)*. Poza skrzyżowaniem włókna nerwu wzrokowego przebiegają w pasmach wzrokowych *(tractus optici)*.

Nerw wzrokowy, który zbiera włókna nerwowe z siatkówki, wydobywa się z gałki ocznej przez otwór w naczyniówce i twardówce *(foramen opticum chorioideae et sclerae)* (rys. 21), położony nieco ku środkowi od tylnego bieguna gałki. Ściśle biorąc, ani otwór w naczyniówce, ani

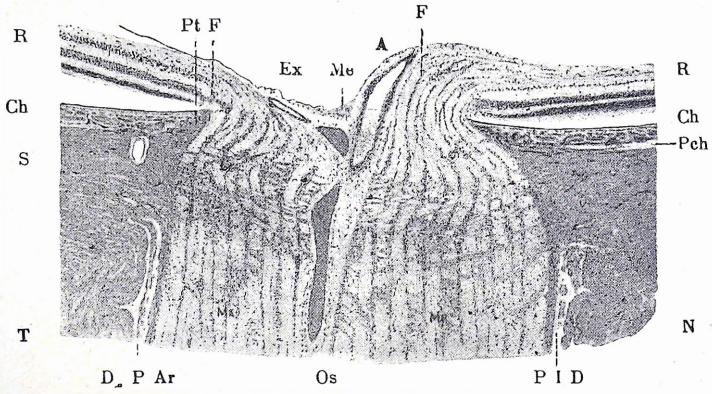

Rys. 21.

Przekrój brodawki (tarczy) nerwu wzrokowego (w płaszczyznie poziomej — powiększenie 30-krotne). — *S* twardówka. — *Ch* naczyniówka. — *R* siatkówka. — *F* włókna nerwu wzrokowego nagie. — *Ma* włókna z osłonką rdzenną. — *Ex* zagłębienie brodawki (tarczy). — *Me* łąkotka (*meniscus*) gleju. — *A* światło tętnicy środkowej siatkówki. — *Pt* pierścień twardówkowy. — *Pch* przestrzeń nadnaczyniówkowa. — *D* twarda pochewka nerwu wzrokowego. — *Ar* pochewka pajęczynowata. — *P* pochewka miękka. — *I* przestrzeń międzypochewkowa. — *Os* osiowe pasmo łącznotkankowe. — *T* strona skroniowa. — *N* strona nosowa. — Według Salzmanna.

otwór w twardówce nie są zupełne. Tak naczyniówka, jak i zwłaszcza twardówka — ta druga w 1/3 wewnętrznej części swej grubości — tworzą w obrębie otworów rodzaj sitowatej przegrody z beleczek łącznotkankowych, zwanej b l a s z k ą s i t o w ą *(lamina cribrosa)*. Przez oczka tej blaszki sitowej przechodzą wiązki włókien nerwu wzrokowego (rys. 21 *F*). Twardówka w 2/3 zewnętrznych swej grubości nie bierze udziału w wytworzeniu blaszki sitowej, lecz odgina się ku tyłowi, przechodząc bezpośrednio w pochewkę twardą nerwu wzrokowego.

Na przekroju podłużnym śródgałkowego odcinka nerwu wzrokowego (rys. 21) widać, że część śródtwardówkowa nerwu zwęża się stożkowato w kierunku ku tarczy; przez to najcieńsza część nerwu wzrokowego przypada tam, gdzie wiązki jego przeciskają się przez oczka blaszki sitowej. Mimo tego wszystkie włókna nerwu wzrokowego mieszczą się

w tej cieśninie; pochodzi to stąd, że, jak w warstwie wewnętrznej siatkówki i w obrębie brodawki, tak też i w obrębie blaszki sitowej włókna nerwu wzrokowego są nagie i przezroczyste, nie mają osłonki rdzeniowej. Otrzymują ją one dopiero po przejściu przez blaszkę sitową, gdzie wskutek tego każde włókno zosobna, a tem samem i cały pień nerwu wzrokowego znacznie grubieje.

Część nerwu wzrokowego, leżąca przed blaszką sitową, nosi nazwę tarczy lub brodawki nerwu wzrokowego *(papilla* [1]*) nervi optici)*. Tarcza nerwu wzrokowego leży dokładnie w płaszczyznie siatkówki, a nawet w swej środkowej części, gdzie wychodzą z osi nerwu naczynia krwionośne, ma zwykle płytkie zagłębienie. Jest to jakby wnęka naczyniowa nerwu wzrokowego *(hilus vasculosus nervi optici)*. Zagłębienie to pochodzi stąd, że włókna nerwu wzrokowego, które z tarczy rozchodzą się po siatkówce promienisto we wszystkich kierunkach, nabierają kierunku rozbieżnego już poniżej płaszczyzny siatkówki i przebiegając łagodnemi łukami, zmieniają kierunek z prostopadłego na równoległy do powierzchni siatkówki. Powstaje skutkiem tego w środku tarczy lejkowate zagłębienie *(excavatio physiologica papillae nervi optici)* (rys. 21 *Ex*). Na dnie tego zagłębienia znajduje się zwykle cienki pokład gleju, opisany przez Kuhnta i nazwany łąkotką *(meniscus)* (*Me*).

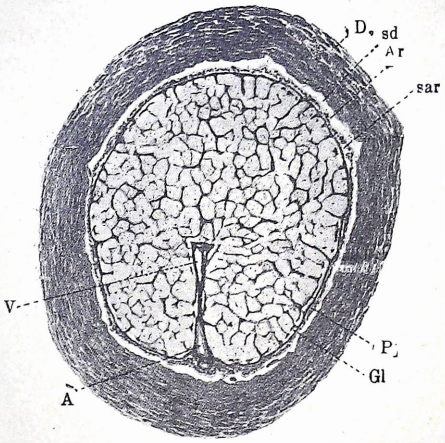

Rys. 22.
Przekrój poprzeczny nerwu wzrokowego (powiększenie 15-krotne). — *D* pochewka twarda. — *sd* przestrzeń podtwardówkowa (*spatium subdurale*). — *Ar* pochewka pajęczynowata. — *sar* przestrzeń podpajęczynówkowa (*spatium subarachnoideale*). — *P* pochewka miękka. — *Gl* glej. — *A* tętnica. — *V* żyła środkowa siatkówki. — Według Salzmanna.

Część oczodołowa nerwu wzrokowego, pomiędzy gałką oczną a otworem wzrokowym *(foramen opticum)*, przebiega w pośrodku lejka mięśniowego, który tworzą cztery mięśnie proste oka. W przebiegu tym jest nerw wzrokowy wygięty esowato (rys. 29). Dzięki temu wygięciu możebne są wydatne ruchy obrotowe gałki ocznej, które nie mogłyby się odbywać, gdyby nerw wzrokowy był prostolinijnie wyciągnięty między gałką oczną a otworem wzrokowym.

Pień nerwu wzrokowego (rys. 22) składa się z włókien ner-

[1]) Nazwa *papilla*, po polsku brodawka, jest mniej właściwa o tyle, że w stanie prawidłowym nerw wzrokowy swym końcem dogałkowym nie wystaje wcale w postaci brodawki ponad otaczającą siatkówkę.

wowych i tkanki łącznej. Włókna nerwowe, których liczbę oceniają na przeszło pół miljona, otrzymują po przejściu przez blaszkę sitową osłonkę rdzeniową, a grubość ich jest bardzo nierówna. Średnica waha się od 1—10 μ. Z wyjątkiem bardzo nielicznych odśrodkowych włókien zawiera nerw wzrokowy same włókna dośrodkowe. Zamiast otoczki Schwanna znajduje się między włóknami tkanka podścieliskowa (glej). Włókna nerwowe łączą się w wiązki które przebiegają do siebie równolegle, ale też wymieniają między sobą poszczególne włókna. Pomiędzy wiązkami tworzy tkanka łączna cieńsze i grubsze ścianki i przegrody *(septa)*, które stanowią spoisty zrąb pnia nerwowego. Szczeliny pomiędzy zrębem łącznotkankowym a powierzchnią wiązek nerwowych można uważać za przestrzenie limfatyczne.

Nerw wzrokowy pokryty jest trzema pochewkami: zewnętrzną pochewką twardą, która jest z jednej strony przedłużeniem twardej opony mózgu *(dura mater)*, a z drugiej przechodzi wprost w twardówkę; środkową pochewką pajęczynowatą, odpowiadającą oponie pajęczynowatej czyli pajęczynówce mózgu *(arachnoidea)* i wewnętrzną pochewką miękką bezpośrednio nerw wzrokowy otulającą, która odpowiada miękkiej oponie mózgu *(pia mater)*. Twarda pochewka nerwu wzrokowego przechodzi, jak się to wyżej rzekło, w zewnętrzne warstwy twardówki (rys. 21). Z tą warstwą twardówki łączy się także pochewka pajęczynowata, miękka zaś, wewnętrzna pochewka dochodzi aż do blaszki sitowej, przekracza ją nawet i na obwodzie tarczy łączy się z naczyniówką. Pochewka twarda jest znacznie grubsza od dwu innych i otacza luźno pień nerwu wzrokowego tak, że pomiędzy nią a pochewką miękką, obejmującą nerw bezpośrednio, powstaje dość obszerna przestrzeń międzypochewkowa *(spatium intervaginale)* (rys. 21 *I*). Cienka i delikatna pochewka pajęczynowata zajmuje środek między pochewką twardą a miękką i rozdziela przestrzeń międzypochewkową *(spatium intervaginale)* na dwie części: na przestrzeń podtwardówkową *(spatium subdurale)* (rys. 22 *sd*) i przestrzeń podpajęczynówkową *(spatium subarachnoideale)* (rys. 22 *sar*). Pochewka miękka wysyła w głąb pnia nerwowego blaszki łącznotkankowe, które tworzą przegrody między wiązkami włókien i stanowią ów łącznotkankowy zrąb nerwu.

Naczynia krwionośne wnikają z pochewki miękkiej w głąb nerwu. W odległości 10—20 mm poza gałką wchodzi do nerwu tętnica środkowa siatkówki *(arteria centralis retinae)* jako gałązka końcowa tętnicy ocznej *(arteria ophthalmica)*. W tem samem miejscu wychodzi z nerwu żyła środkowa siatkówki *(vena centralis retinae)*, która uchodzi do górnej żyły ocznej *(vena ophthalmica superior)* albo niekiedy wprost do zatoki jamistej *(sinus cavernosus)*. Oba naczynia, tętnica i żyła środkowa siatkówki, przebiegają w osi nerwu wzrokowego, otoczone wspólną pochewką miękką (rys. 22 *A*, *V* i rys. 23 *a*, *a*) i dochodzą do środka tarczy, gdzie się wydobywają na powierzchnię i dzielą się

na gałęzie rozchodzące się zwykle w czterech skośnych kierunkach jako górne i dolne, przyśrodkowe i boczne, tętnica i żyła siatkówkowa *(arteria et vena retinalis superior medialis et lateralis et inferior medialis et lateralis)* (rys. 23 *bb*). Gałęzie te rozdzielają się następnie w wewnętrznych warstwach siatkówki na coraz drobniejsze gałązki.

Część śródczaszkowa nerwu wzrokowego. Nerw wzrokowy opuszcza oczodół przez otwór wzrokowy. W tym krótkim kanale kostnym przebiega oprócz nerwu wzrokowego, po jego dolnej stronie, tętnica oczna *(arteria ophthalmica)*. Część śródczaszkowa nerwu wzrokowego sięga od otworu wzrokowego do skrzyżowania nerwów wzrokowych i ma długość około 1 cm. W tej części nerw wzrokowy jest przypłaszczony i pokryty tylko pochewką miękką, pochewka bowiem twarda i pajęczynowata przechodzą tuż poza otworem wzrokowym bezpośrednio w odpowiednie opony mózgu.

§ 43. Naczynia gałki ocznej.

W gałce ocznej rozróżniamy trzy układy naczyniowe: naczynia spojówkowe, naczynia siatkówkowe i naczynia rzęskowe. Naczynia spojówkowe będą opisane w anatomji spojówki. Naczynia siatkówkowe zostały opisane łącznie z opisem nerwu wzrokowego, który naczynia te do siatkówki doprowadza (str. 254). Odrębnego przedstawienia wymaga tylko układ naczyń rzęskowych.

Do układu naczyń rzęskowych należą: 1) tętnice rzęskowe tylne *(arteriae ciliares posticae)*, które są odgałęzieniami tętnicy ocznej *(arteria ophthalmica)*, przechodzą przez twardówkę w otoczeniu nerwu wzrokowego w liczbie około dwudziestu i zaopatrują głównie naczyniówkę. Są to tętnice rzęskowe tylne krótkie *(arteriae ciliares posticae breves)* (rys. 23 *cc*). Dwie tylko, jedna po nosowej, druga po skroniowej stronie gałki, przebiegają w przestrzeni między twardówką a naczyniówką ku przodowi aż do mięśnia rzęskowego. Są to tętnice rzęskowe tylne długie *(arteriae posticae ciliares longae)* (rys. 23 *d*). Tu każda z nich dzieli się na dwie gałęzie, które przebiegają wzdłuż brzegu rogówkowego u nasady tęczówki i łączą się ze sobą w koło tętnicze większe *(circulus arteriosus iridis major)* (*h*). Od koła tego odchodzą gałązki (*i*), przebiegające w miąższu tęczówkowym promienisto ku źrenicy, gdzie łączą się w drugi mniejszy wieniec tętniczy, otaczający obwód brzegu źrenicznego tęczówki, a zwany mniejszem kołem tętniczem tęczówki *(circulus arteriosus iridis minor)* (*k*).

Tętnice rzęskowe przednie *(arteriae ciliares anticae)* w liczbie 7—8 odchodzą od tętnic mięśni ocznych prostych (*e*). Ścięgnu każdego z tych mięśni towarzyszy para takich tętnic, tylko mięsień odwodzący ma zazwyczaj jedną tętnicę. Tętnice te przebijają twardówkę blisko brzegu rogówkowego i tu łączą się zespoleniami *(anastomoses)* z tętnicami rzę-

skowemi tylnemi, przyczyniając się do utworzenia większego koła tętniczego tęczówki.

Żyły układu rzęskowego nie towarzyszą zwykle tętnicom, lecz mają przebieg zupełnie odmienny. W naczyniówce zbierają się one w pnie żył wirowatych (*v*) w sposób opisany w anatomji naczyniówki.

Żyły wirowate (rys. 23 *v*) w liczbie 4—6 przebijają skośnie twardówkę w okolicy tuż poza równikiem gałki i wydostają się do oczodołu.

Z gęstej sieci naczyniowej, która tworzy główny składnik wyrostków

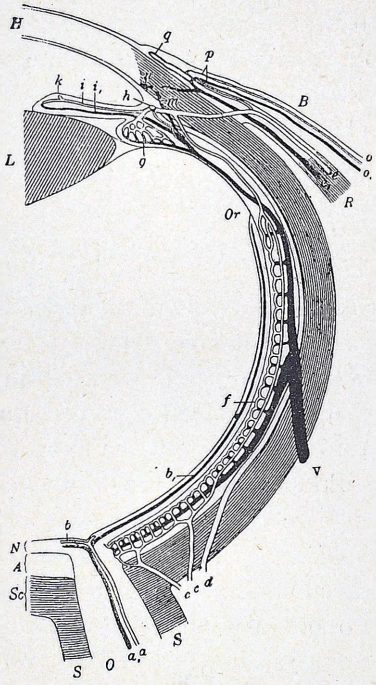

Rys. 23.

Naczynia krwionośne gałki ocznej (rysunek schematyczny).

Układ naczyń siatkówkowych: *a* tętnica środkowa siatkówki (*arteria centralis retinae*), — *b* jej rozgałęzienie w siatkówce. — a_1 żyła środkowa siatkówki (*vena centralis retinae*), — b_1 jej rozgałęzienie w siatkówce. — *Or* rąbek zębaty siatkówki.

Układ naczyń rzęskowych: *cc* tętnice rzęskowe tylne krótkie (*arteriae ciliares posticae breves*). — *d* tętnica rzęskowa tylna długa (*arteria ciliaris postica longa*). — *e* tętnica rzęskowa przednia (*arteria ciliaris antica*). — *f* sieć naczyń naczyniówki. — *g* sieć naczyń ciała rzęskowego. — *h* większe koło tętnicze tęczówki (*circulus arteriosus iridis major*). — *i* tętnice tęczówkowe. — *k* mniejsze koło tętnicze tęczówki (*circulus arteriosus iridis minor*). — i_1 żyły tęczówkowe. — *v* żyła wirowata (*vena vorticosa*). — *m* żyły ciała rzęskowego — e_1 żyły rzęskowe przednie. — *n* kanał Schlemma.

Układ naczyń spojówkowych: *o* tętnica spojówkowa tylna (*arteria conjunctivalis posterior*). — o_1 żyła spojówkowa tylna (*vena conjunctivalis posterior*). — *p* naczynia spojówkowe przednie. — *q* przybrzeżny pierścień naczyniowy rogówki. — *O* nerw wzrokowy (*nervus opticus*), — *S* jego pochewki. — *Sc* twardówka. — *A* naczyniówka. — *N* siatkówka. — *L* soczewka. — *H* rogówka. — *R* mięsień prosty przyśrodkowy (*musculus rectus medialis*). — *B* spojówka gałkowa. — Według Lebera.

rzęskowych, wychodzą gałązki żylne (rys. 23 *m*), które po większej części przebiegają ku tyłowi i wlewają się do żył wirowatych. Tę samą drogę obierają żyły, odprowadzające krew z tęczówki (*i*). Tylko niektóre, z mięśnia rzęskowego pochodzące żyły przebijają odrazu twardówkę i wydostają się pod spojówkę gałki, blisko brzegu rogówkowego. Żyły te noszą nazwę przednich żył rzęskowych *(venae ciliares anteriores)* (*e*). Łączą się one z żyłami spojówki, a łączą się również z przewodem Schlemma (*n*), który jest zatoką żylną, przebiegającą w twardówce kołem wzdłuż granicy rogówkowotwardówkowej.

Naczynia rzęskowe zaopatrują także twardówkę, oddając w tych miejscach, w których przebijają twardówkę, drobne gałązki do jej miąższu. W otoczeniu ujścia nerwu wzrokowego powstaje z tylnych tętnic rzęskowych, które tworzą między sobą połączenia, koło tętnicze, zwane kołem naczyniowem Zinna. Drobne gałązki, odchodzące od tego koła tętniczego, zaopatrują sam nerw wzrokowy i jego pochewki, łączą się też tutaj z gałązkami środkowej tętnicy siatkówki. Jest to zatem jedyne połączenie między siatkówkowym a rzęskowym układem naczyniowym. Niekiedy zdarza się, że gałązki odchodzące od koła Zinna wydostają się na powierzchnię tarczy nerwu wzrokowego, zwykle w pobliżu jej brzegu, i zaginając się wchodzą w siatkówkę, zaopatrując jej część, położoną między tarczą a plamką żółtą. Są to tętnice rzęskowosiatkówkowe *(arteriae cilioretinales)*.

Naczynia chłonne. Właściwych naczyń chłonnych gałka oczna nie posiada, znajdują się one tylko w spojówce. W samej gałce ocznej i w jej najbliższem otoczeniu istnieją tylko szczeliny i przestrzenie chłonne.

W przednim odcinku gałki ocznej można przednią i tylną komorę uważać poniekąd za przestrzenie limfatyczne, jakkolwiek ciecz wodna, która je wypełnia, nie jest w ścisłem tego słowa znaczeniu limfą, lecz płynem zawierającym o wiele mniej białka, niż limfa. Płyn ten z tylnej komory przesącza się przez źrenicę do przedniej, a stąd przez obwodowy kącik tej komory, przez szczeliny i szpary więzadła grzebieniastego i przewód Schlemma odpływa do przednich żył rzęskowych.

W tylnym, większym odcinku gałki ocznej znajdują się następujące przestrzenie chłonne:

1. W otoczeniu pochewek nerwu wzrokowego: przestrzeń nadpochewkowa *(spatium supravaginale)*.
2. Pomiędzy pochewkami nerwu wzrokowego: twardą i pajęczynowatą, przestrzeń międzypochewkowa *(spatium intervaginale)* (rys. 21 *l*).

Obie te przestrzenie limfatyczne łączą się

3. z przestrzenią Tenona, znajdującą się pomiędzy torebką Tenona a twardówką.
4. Pomiędzy twardówką a naczyniówką istnieje przestrzeń nadnaczyniówkowa *(spatium suprachorioideale)* (rys. 21 *Pch*),

która przez wypusty żył wirowatych i innych naczyń przebijających twardówkę uzyskuje liczne połączenia z przestrzenią limfatyczną Tenona.

5. Przewód ciała szklistego *(canalis hyaloideus)* przebiega w osi ciała szklistego od tarczy nerwu wzrokowego do tylnego bieguna soczewki. W czasie rozwoju oka w przewodzie tym przebiega tętnica ciała szklistego, która później zanika.

§ 44. Powieki *(palpebrae)*.

Powieki są fałdami skóry, przesuniętemi ponad gałkę oczną i stanowiącemi główną dla niej ochronę. Granicę górnej powieki tworzy łuk brwiowy *(arcus supercilii)*, natomiast dolna powieka przechodzi bez wyraźnej granicy poprzez łuk podoczodołowy na skórę policzka. Brzegi powiek ograniczają szparę powiekową i łączą się ze sobą w obu jej kątach. Po stronie skroni tworzą powieki kąt boczny, dość ostry *(canthus lateralis)*, kąt przyśrodkowy czyli nosowy *(canthus medialis)* ma natomiast podkowiaste wycięcie, w którem widać brodaweczkę różowej barwy, zwaną mięskiem łzowem *(caruncula lacrimalis)*.

Długość szpary powiekowej u dorosłego człowieka wynosi średnio 20 mm. Rozwartość szpary różni się znacznie u różnych osób. Podczas spokojnego patrzenia górna powieka przykrywa górny skrawek rogówki, brzeg zaś dolnej powieki albo nie dochodzi do brzegu rogówki, pozostawiając jeszcze wąski pasek odsłoniętej twardówki, albo tylko dotyka brzegu rogówkowego.

Skóra powiek jest cienka, połączona wiotką i mało tłuszczu zawierającą tkanką z częściami głębszemi, dlatego jest przesuwalna i daje się łatwo ująć w fałd. Tylko w pobliżu wolnego brzegu powieki przytwierdzona jest skóra do tarczki powiekowej zapomocą jędrnej i mało rozciągliwej tkanki łącznej. Wolny brzeg każdej powieki jest wąską płaszczyzną, ograniczoną dwiema krawędziami (rys. 24 *v*, *h*), stąd też płaszczyzna ta nazywa się płaszczyzną lub przestrzenią międzykrawędziową. Przednia krawędź brzegu powiekowego jest nieco zaokrąglona i z niej to wyrastają rzęsy *(cilia c, c, c)*, ułożone w kilku szeregach i mające kształt łukowaty, u górnej powieki zwrócone wypukłością ku dołowi, a u dolnej ku górze. Rzęsy górnej powieki są liczniejsze i dłuższe, niż dolnej. Tylna krawędź brzegu powieki jest ostrzejsza niż przednia, a płaszczyzna brzegu powiekowego tworzy z tylną powierzchnią powieki kąt zbliżony do prostego. Wzdłuż całego brzegu powiekowego, pomiędzy obydwiema krawędziami, ale bliżej krawędzi tylnej, dostrzec można gołem okiem szereg drobnych punktowatych otworków. Są to wyloty gruczołów Meiboma (*m*). Szereg tych otworków kończy się tak na dolnej, jak i na górnej powiece w odległości kilku milimetrów od kąta nosowego, mianowicie w tych miejscach na brzegu powieki,

w których się znajdują punkty łzowe, górny i dolny. Tylną powierzchnię powiek wyściela spojówka, której opis podany będzie w osobnym ustępie. W obu powiekach pod skórą znajduje się mięsień prążkowany, stanowiący płaską warstwę, złożoną z wiązek włókien mięsnych, okrążających wokoło szparę powiekową. Jest to mięsień okrężny *(musculus orbicularis)* (*o*). Składa się on z dwu części; część środkowa czyli powiekowa *(portio palpebralis)* leży w samychże powiekach. Włókna jej odchodzą

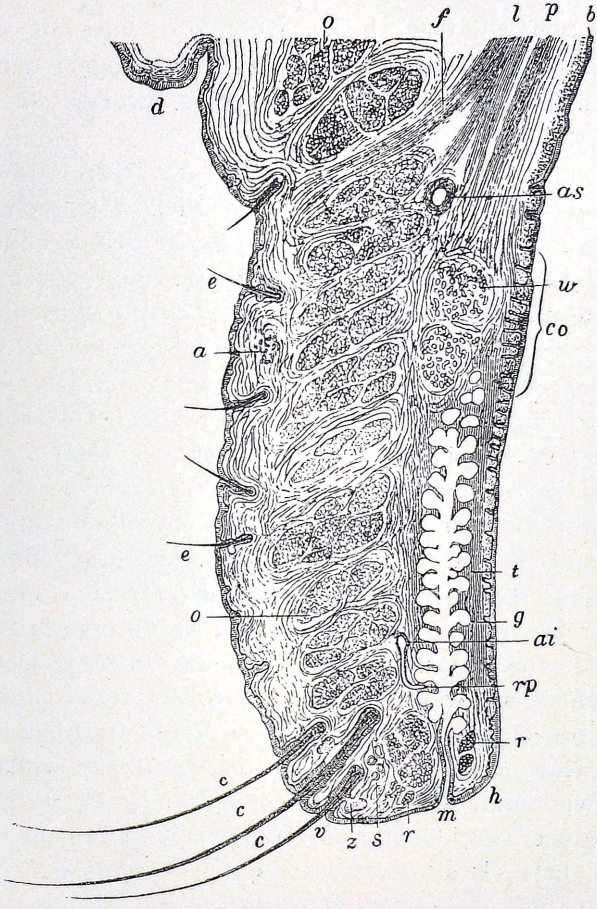

Rys. 24.

Pionowy przekrój górnej powieki (powiększenie 5-krotne). — *d* zmarszczka powieki górnej. — *v* przednia krawędź brzegu powieki. — *ee* meszek (*lanugo*). — *a* gruczoł potowy. — *ccc* rzęsy. — *z* gruczoł Zeissa. — *s* zmieniony gruczoł potowy. — *oo* poprzeczne przekroje wiązek mięśnia okrężnego. — *rr* mięsień Riolana. — *h* tylna krawędź brzegu powieki. — *t* tarczka (*tarsus*) powieki górnej. — *b* spojówka powiekowa. — *co* spojówka tarczkowa. — *g* gruczoł Meiboma. — *m* jego ujście na brzegu powieki. — *w* gruczoły śluzowe. — *p* mięsień tarczkowy górny (*musculus tarsalis superior*). — *l* dźwigacz powieki górnej (*levator palpebrae superioris*). — *f* wiązki tegoż mięśnia dążące do skóry powieki. — *as* łuk tarczkowy górny (*arcus tarseus superior*). — *ai* łuk tarczkowy dolny (*arcus tarseus inferior*). — *rp* gałęzie przeszywające (*rami perforantes*). — Według Fuchsa.

od więzadła kąta nosowego *(ligamentum canthi mediale)* (rys. 25 *Lm*), które tworzy tęga, włóknista wiązka, łącząca kąt nosowy szpary powiekowej z wyrostkiem czołowym kości szczęki górnej. Od więzadła tego przebiegają włókna mięśnia okrężnego łukiem pod skórą tak górnej jak i dolnej powieki i spotykają się ze sobą znowu po skroniowej stronie szpary powiekowej, przechodząc częściowo jedne w drugie, a częściowo przyczepiając się na więzadle kąta skroniowego *(ligamentum canthi laterale)*. Wiązki mięśnia okrężnego, przyczepiające się do tylnego ramienia więzadła kąta nosowego, wychodzące zatem z poza woreczka łzowego, noszą nazwę mięśnia Hornera. Wiązki zaś, przebiegające w powiece górnej, wzdłuż tylnej krawędzi brzegu powiekowego, tworzą tak zwany mięsień Riolana (rys. 24 *r*).

Zewnętrzna czyli oczodołowa część *(portio orbitalis)* mięśnia okrężnego otacza szerokim pasem część powiekową, przebiegając wzdłuż kostnych brzegów oczodołu i w jego najbliższem otoczeniu.

Oprócz mięśnia okrężnego znajduje się w grubości górnej powieki mięsień, unoszący tę powiekę, zwany jej dźwigaczem *(musculus levator palp. sup.)* (rys. 24 *l* i rys. 28 *Ls*). Mięsień ten rozpoczyna się krótkiem ścięgnem na górnym brzegu otworu wzrokowego *(foramen opticum)*, a częścią także na pochewce twardej nerwu wzrokowego i przebiega w kierunku ku przodowi i nieco ku górze ponad górnym mięśniem prostym, a popod górną ścianą oczodołu. Jego cienki i obły brzusiec rozszerza się i przypłaszcza w okolicy górnego brzegu oczodołu i tworzy wachlarzowate ścięgno, które rozdziela się na dwie warstwy, górną, względnie przednią (rys. 28 L_1) i dolną, względnie tylną (rys. 28 L_2). Górna przeciąga między mięśniem okrężnym a tarczką górnej powieki i sięga aż do brzegu rzęskowego powieki, oddając liczne wiązki, które przechodzą między wiązkami mięśnia okrężnego i kończą się w skórze (rys. 24 *f*). Z tarczką powieki górnej ta część ścięgna nie łączy się wcale. Druga, dolna (względnie tylna) część ścięgna dźwigacza powieki zawiera sporo gładkich włókien mięsnych, które wraz z włóknami ścięgnistemi przyczepiają się na górnym brzegu i na przedniej powierzchni tarczki powiekowej. Wspomniane gładkie włókna mięsne tworzą mięsień tarczkowy górny *(musculus tarsalis superior)* (*p*), opisany przez Henryka Müllera. Analogiczna wiązka gładkich włókien mięsnych znajduje się także w dolnej powiece, przebiega pod prostym dolnym mięśniem oka i przyczepia się do tarczki dolnej powieki, a nosi nazwę mięśnia tarczkowego dolnego *(musculus tarsalis inferior)*.

Mięsień okrężny jest zaopatrzony przez nerw twarzowy, mięsień unoszący powiekę górną przez nerw okoruchowy, a obydwa mięśnie tarczkowe przez nerw współczulny.

Wolny brzeg powieki zawiera odpowiadające rzęsom torebki włosowe, które pozostają w związku z gruczołami łojowemi, noszącemi nazwę gruczołów Zeissa (*z*). Prócz tego znajdujemy przy brzegu

powieki gruczoły potne, uchodzące do torebek włosowych, różniące się nieco budową od zwykłych gruczołów potnych i noszące nazwę gruczołów Molla (*s*).

Twardym zrębem powieki jest tarczka *(tarsus)* (*t*), którą stanowi płytka zbitej, włóknistej tkanki łącznej, a która leży pomiędzy warstwą mięsną a spojówką powieki. Wygięcie tarczki odpowiada krzywiznie gałki ocznej, tarczka górnej powieki jest prawie dwa razy szersza (wyższa), niż tarczka powieki dolnej (rys. 25). W środku powieki wysokość tarczek jest

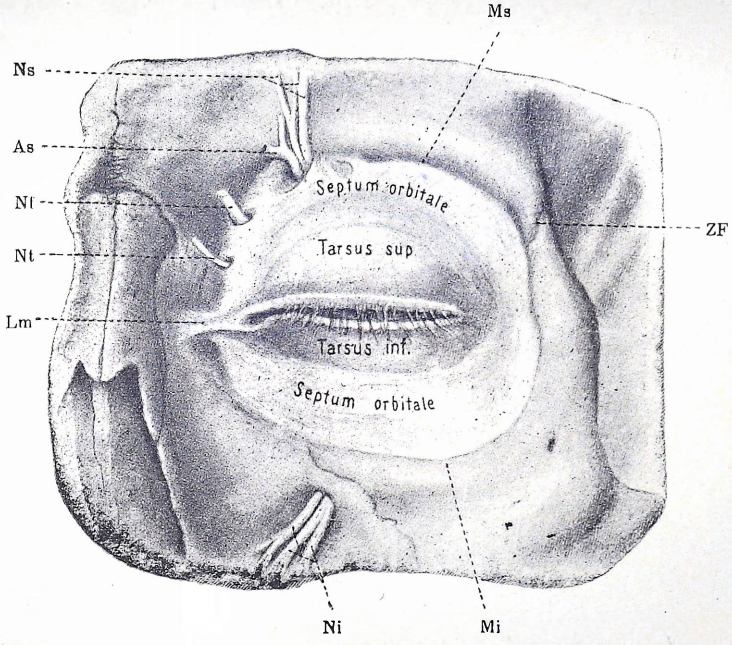

Rys. 25.

Przegroda oczodołowa (*septum orbitale*) od przodu (naturalnej wielkości) — *Ms margo supraorbitalis*). — *Mi* (*margo infraorbitalis*). — *ZF* (*sutura zygomaticofrontalis*). — *Ns nervus supraorbitalis*). — *As* (*arteria supraorbitalis*). — *Nf* (*nervus frontalis*). — *Nt* (*nervus infratrochlearis*). — *Ni* (*nervus infraorbitalis*). — *Lm* (*ligamentum canthi mediale*). — Według Kopscha i Raubera.

największa, a zmniejsza się ku obydwu bokom. Długość obu tarczek wynosi średnio 20 mm, największa grubość w środkowej części wynosi średnio 0·7 mm, największa wysokość tarczki górnej 10 mm, tarczki dolnej 5 mm. W nosowym kącie szpary powiekowej łączy się więzadło kąta przyśrodkowe *(ligamentum canthi mediale)* swojemi dwoma ramionami z górną i dolną tarczką. Podobnie boczne więzadło kąta *(ligamentum canthi laterale)* spaja skroniowe końce obu tarczek. Do górnego i dolnego łukowatego brzegu tarczek powiekowych przyczepia się powięź, która łączy się górą i dołem z kostnym brzegiem otworu oczodołowego, a po bokach z więzadłami bocznemi, nosi zaś nazwę powięzi tarczkowooczodołowej *(fascia tarsoorbitalis)*. Powięź ta wraz z tarczkami

i więzadłami bocznemi tworzy przy zamkniętych powiekach przednią zasłonę jamy oczodołowej, tak zwaną przegrodę oczodołową *(septum orbitale)* (rys. 25).

W tarczce leżą rzędem gruczoły tarczkowe Meiboma *(glandulae tarsales)* (rys. 24 *g*), które przebiegają prostopadle do wolnego brzegu tarczki i do brzegu powiekowego, gdzie wyloty ich w przestrzeni międzykrawędziowej tworzą opisaną wyżej, regularną linję otworków (*m*). W górnej powiece bywa ich 25 do 40, w dolnej 20 do 30. Są to gruczoły groniaste. Długość ich zależy od wysokości tarczki, najdłuższe są w środku powieki, a coraz krótsze po bokach, na ogół dłuższe w powiece górnej, niż w dolnej. Są to zmienione gruczoły łojowe, które wydzielają maź powiekową *(sebum palpebrale)*, natłuszczającą brzegi powiek i uszczelniającą ich zamknięcie.

Naczynia krwionośne powiek odchodzą od tętnicy czołowej *(a. frontalis)*, która oddaje tętniczki powiekowe przyśrodkowe, górną i dolną *(aa. palpebrales mediales sup. et inf.)* i od tętnicy łzowej *(a. lacrimalis)*, która oddaje tętniczki powiekowe boczne, górną i dolną *(aa. palpebrales laterales sup. et inf.)*. Te tętniczki powiekowe boczne przebiegają między brzegiem tarczki a wolnym brzegiem powieki górnej, względnie dolnej. Powieka górna zawiera prócz tego jeszcze jeden łuk tętniczy ponad górnym brzegiem tarczki, zwany ponadtarczkowym *(arcus supratarsalis)* (rys. 25 *as*). Tętniczki powiekowe łączą się we dwa łuki tętnicze *(arcus tarseus palp. sup. et palp. inf.)*. Od łuków tych odchodzą drobne gałązki do wszystkich części powieki. Najsilniej unaczyniony jest wolny brzeg powieki i spojówka.

Żyły powiekowe tworzą gęste sploty, zwłaszcza pod spojówką górnego i dolnego załamka i wlewają się częścią do żył twarzy, a częścią do żyły ocznej *(vena ophthalmica)*. Aby się dostać w głąb oczodołu, muszą gałązki żylne przeciskać się pomiędzy wiązkami mięśnia okrężnego.

W naczynia chłonne są powieki obficie zaopatrzone. Zwłaszcza spojówka zawiera ich wiele. Większe przestrzenie limfatyczne znajdujemy również w otoczeniu pęcherzyków gruczołów Meiboma. Naczynia chłonne powiek uchodzą do gruczołu limfatycznego, położonego przed małżowiną uszną *(lymphoglandula praeauricularis)*.

§ 45. Spojówka *(conjunctiva)*.

Tylną powierzchnię powiek i przednią powierzchnię gałki ocznej wyściela błona, zwana spojówką *(conjunctiva)*. Tworzy ona worek spojówkowy *(saccus conjunctivalis)*, który otwarty jest od przodu w obrębie szpary powiekowej. W spojówce rozróżniamy trzy części:

1. Część spojówki, która wyściela tylną powierzchnię powieki i jest mocno przyrosła do tarczki powiekowej, nazywa się spojówką tarczkową (rys. 24 *co*).

2. Część spojówki, pokrywająca przedni odcinek twardówki aż do rąbka rogówkowego, nosi nazwę spojówki gałkowej *(conjunctiva bulbi)* (rys. 6 *Cb*).

3. Połączenie między spojówką tarczkową i spojówką gałkową tworzy część spojówki wyścielającą załamek przejściowy górny względnie dolny *(fornix conjunctivae superior et inferior)*. Ta część spojówki *(conjunctiva fornicis)* jest najluźniej z podścieliskiem połączona i tak rozległa, że układa się w fałdy, przeważnie poziome. Dzięki temu urządzeniu ruchy gałki ocznej mogą się odbywać swobodnie i niezależnie od powiek, gdyż przy zwrocie gałki do góry wygładza się załamek dolny, a górny się marszczy; przy spojrzeniu w dół rzecz ma się odwrotnie.

Spojówka tarczkowa ma gładką powierzchnię i nie daje się przesuwać ponad tarczką. Przez spojówkę tę przeświecają wyraźnie gruczoły Meiboma, leżące w tarczce Widać także wyraźnie liczne gałązki naczyniowe, przebiegające przeważnie prostopadle do brzegu powieki.

Spojówka powiek i załamków pokryta jest wielowarstwowym nabłonkiem wałeczkowatym. Pod nabłonkiem rozpościera się tkanka adenoidalna, która zawiera dużą ilość komórek okrągłych. U dorosłych spotykamy często w tej warstwie bardzo drobne, ale wyraźne mieszki limfatyczne (follikuły). Wzdłuż wolnego brzegu tarczki, jakoteż w spojówce załamków znajdują się gruczoły pęcherzykowate, wydzielające łzy (gruczoły Krausego). Spojówka górnej powieki otrzymuje swe unaczynienie z łuków tętniczych, przebiegających ponad górnym i popod dolnym brzegiem tarczki. Gałązki, odchodzące od dolnego łuku tarczkowego, dążąc do spojówki, przebijają całą grubość tarczki [gałązki przeszywające *(rami perforantes)* (rys. 24 *rp*)] w linji, przebiegającej 2—3 mm ponad tylną krawędzią brzegu powiekowego. Linji tej odpowiada płytki rowek na tylnej powierzchni powieki górnej, zwany rowkiem podtarczkowym *(sulcus subtarsalis)*. W dolnej powiece jest tylko jeden łuk tętniczy pomiędzy brzegiem tarczki, a wolnym brzegiem powieki.

W kącie nosowym oka tworzy błona śluzowa fałd pionowy o brzegu łukowatym, wklęsłością zwróconym ku rogówce. Ten fałd półksiężycowaty *(plica semilunaris)* (rys. 30 *Ps*) odpowiada trzeciej powiece. która u niektórych zwierząt jest silnie rozwinięta i ruchoma *(palp. tertia, membrana nictitans)*. Jako szczątkowy ślad twardego zrębu trzeciej powieki, spotykanego u zwierząt, znajduje się niekiedy u człowieka u nasady fałdu półksiężycowatego mała płytka chrząstki szklistej.

W samym kącie nosowym szpary powiekowej, u podstawy fałdu półksiężycowatego, mieści się mięsko łzowe *(caruncula lacrimalis)* (rys. 30 *Cl*). Jest to mały twór w postaci wzgórka różowej barwy, odcinającego się ostro od brzegu szpary powiekowej, która tworzy tutaj podkowiaste wycięcie. Mięsko łzowe pokryte jest nabłonkiem, podobnym do nabłonka spojówki powiekowej, tylko na szczycie mięska nabłonek jest grubszy i składa się z liczniejszych warstw komórek, niż na stokach mięska.

Wśród komórek nabłonkowych znajdujemy tu grupy komórek śluzowych. Tkanka podśluzowa mięska łzowego zawiera tu i ówdzie grupy komórek tłuszczowych. Ze szczytu mięska wyrastają niekiedy drobne włoski. Nawet tam, gdzie włosków niema, istnieją duże, silnie rozwinięte gruczoły łojowe. Niekiedy spotyka się w mięsku gruczołki, zbliżone budową do gruczołów łzowych.

Pozostała część spojówki, spojówka gałkowa *(conjunctiva sclerae vel bulbi)* pokrywa przednią część twardówki od załamków aż po brzeg rogówki. Ściśle biorąc, także i rogówka pokryta jest zmienioną, t. j. do samej tylko warstwy nabłonkowej zredukowaną spojówką. Warstwę tę, zupełnie przezroczystą, można uważać za część składową rogówki, dlatego została ona uwzględniona przy opisie rogówki.

Spojówka pokrywająca twardówkę jest cienką błonką, przeświecającą, dość swobodnie przesuwalną i rozciągliwą. Tylko w najbliższem otoczeniu rogówki przylega spojówka silniej do podstawy i przechodzi tutaj w tak zwany rąbek spojówkowy rogówki *(limbus corneae)*. U starszych ludzi spojówka gałki po obu stronach rogówki przybiera zabarwienie żółtawe i tworzy zgrubienie, kształtem zbliżone do trójkąta, opartego podstawą o brzeg rogówki. Jest to tak zwany tłuszczyk *(pinguecula)*. Nazwa ta jednak nie jest właściwa, ponieważ istota zgrubienia i zabarwienia w tem miejscu nie zależy od nagromadzenia tłuszczu, lecz polega na przeroście podspojówkowej tkanki łącznej, w której przeważają żółtawe włókna sprężyste. Przeważna część autorów uważa ten twór za fizjologiczną zmianę spojówki, występującą w późniejszym wieku.

Spojówka gałkowa ma wielowarstwowy nabłonek płaski (brukowy) i odznacza się brakiem wszelkich gruczołów.

Unaczynienie spojówki gałkowej pochodzi głównie z dwóch źródeł: z jednej strony naczynia jej są rozgałęzieniami sieci tętniczej i żylnej, rozpościerającej się w załamkach (ponad załamkiem górnym i poniżej załamka dolnego), tętnice i żyły spojówkowe tylne *(arteriae et venae conjunctivales posteriores)* (rys. 23 *o*, o_1), z drugiej strony są to tętnice i żyły rzęskowe przednie *(arteriae et venae ciliares anteriores)* (rys. 23 *e*, e_1), które dochodzą do przedniego odcinka gałki ocznej wraz z czterema mięśniami prostemi oka i przeświecają przez spojówkę gałki niebieskawą barwą, a znikają tuż przed samym brzegiem rogówki, gdzie, przebiwszy twardówkę, wchodzą w głąb gałki ocznej. Przedtem jeszcze oddają drobne gałązki, które na samym brzegu rogówki tworzą w rąbku spojówkowym pętle naczyniowe. Z pętli tych splata się przybrzeżny pierścień naczyniowy rogówki (rys. 23 *q*), odgrywający ważną rolę w odżywieniu tej błony, która sama wcale naczyń nie posiada. Prócz tego oddają naczynia rzęskowe przednie drobne gałązki do spojówki, które przebiegają wstecz *(rami recurrentes)* (rys. 23 *p*) i łączą się z naczyniami spojówkowemi tylnemi.

§ 46. Narząd łzowy.

Narząd łzowy składa się z gruczołów łzowych i dróg łzowych.

Gruczoł łzowy *(glandula lacrimalis)* (rys. 26 *1*) składa się z dwóch części. Większa część, górna, leży w górnoskroniowej okolicy oczodołu, w zagłębieniu jego górnej kostnej ściany (dół gruczołu łzowego — *fossa glandulae lacrimalis)*. Przewody tego gruczołu w liczbie 3—5 *(duc tuli excretorii)* (*2*) przebiegają ku dołowi i uchodzą do worka spojówkowego w skroniowej okolicy górnego załamka. Druga, dolna część gruczołu łzowego *(glandula lacrimalis inferior)* (*3*), leżąca bezpośrednio pod spojówką załamka górnego, jest o wiele mniejsza, składa się tylko z kilkunastu zraziков i nosi też nazwę gruczołu łzowego dodatkowego *(glandula accessoria v. succenturiata)*. Poszczególne zraziki tego gruczołu przylegają do przewodów gruczołu górnego. Do przewodów tych uchodzą również niektóre drobne przewodziki gruczołu dodatkowego, który prócz tego ma także kilka (3 - 9) krótkich wylotów, uchodzących bezpośrednio przez spojówkę do załamka górnego. Po całym górnym załamku aż do kąta nosowego rozsiane są drobne gruczołki, wydzielające łzy i mające budowę gruczołów łzowych. Są to gruczoły Krausego. Stanowią one wraz z gruczołem łzowym głównym i dodatkowym całość narządu wydzielającego łzy.

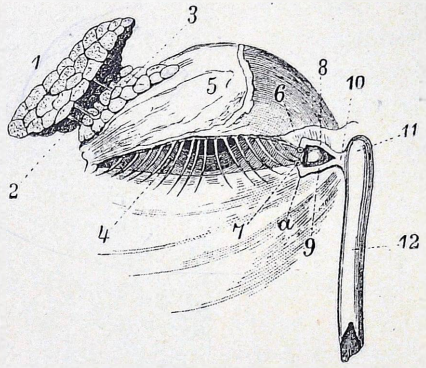

Rys. 26.
Narząd łzowy (naturalnej wielkości). — *1* gruczoł łzowy górny (oczodołowy). — *2* jego przewodziki. — *3* gruczoł łzowy dolny (powiekowy) — *4* szpara powiekowa. — *5* powieka górna częściowo obnażona ze skóry. — *6*, *7* punkty łzowe. — *8*, *9* kanaliki łzowe. — *a* kolankowate zagięcie dolnego kanalika łzowego. — *10* wspólny kanalik łzowy. — *11* woreczek łzowy. — *12* przewód nosowołzowy i jego dolne ujście. — Według Kopscha i Raubera.

Mikroskopowa budowa gruczołu łzowego, tak głównego jak i dodatkowego, jest bardzo podobna do budowy ślinianki przyusznej. Jest to złożony gruczoł cewkowy, którego przewody są wysłane dwuwarstwowym nabłonkiem wałeczkowatym (rys. 27 *P*). Przewody te łączą się za pośrednictwem długich, niskim nabłonkiem wysłanych wstawek z właściwemi cewkami gruczołowemi *(tubuli lacrimales)*, wysłanemi wałeczkowatemi komórkami, wydzielającemi ciecz łzową (rys. 27 *C*). Błona podstawna *(membrana basalis)* ma gwiaździste zgrubienia, łączące się ze sobą wypustkami, tworzące rodzaj zrębu koszykowatego. Łącznotkankowa oprawa grubszych przewodów składa się z wewnętrznych okrężnych, a zewnętrznych podłużnych włókien, nie zawiera zaś włókien mięsnych.

Nerwy gruczołu łzowego przeważnie nie mają osłonki rdzeniowej. Tworzą one na błonce podstawnej cewek gruczołowych gęstą sieć, od której odchodzą gałązki, przebijające błonkę podstawną i tworzące znowu sieć podnabłonkową. Od tej odchodzą wreszcie najdrobniejsze gałązki, których zakończenia leżą już między komórkami gruczołowemi.

Drogi łzowe odpływowe rozpoczynają się dwoma punktami łzowemi *(puncta lacrimalia)* (rys. 26 *6, 7*), które leżą na wolnym brzegu górnej i dolnej powieki w pobliżu nosowego kąta szpary powiekowej, a to na górnej powiece w odległości średnio 6 mm, a na dolnej 6·5 mm od samego kąta. Leżą one na małych wzgórkach, zwanych brodawkami łzowemi *(papillae lacrimales)* i wiodą do przewodzików łzowych *(canaliculi lacrimales)* (rys. 26 *8, 9*). Przewodziki łzowe, o średnicy niespełna 1 mm, biegną najpierw od punktu łzowego prostopadle do brzegu powieki, poczem zaginają się pod kątem prostym (*a*) i przebiegają dalej wzdłuż brzegu powieki, tuż pod jego powierzchnią, w kierunku do woreczka łzowego. To ramię poziome ma 6—7 mm długości. Przewodzik dolny jest nieco dłuższy od górnego. Poza mięśkiem łzowem przewodziki zbliżają się do siebie i uchodzą do woreczka łzowego bądźto oddzielnie, bądź też połączywszy się poprzednio w jeden krótki wspólny przewód (*10*).

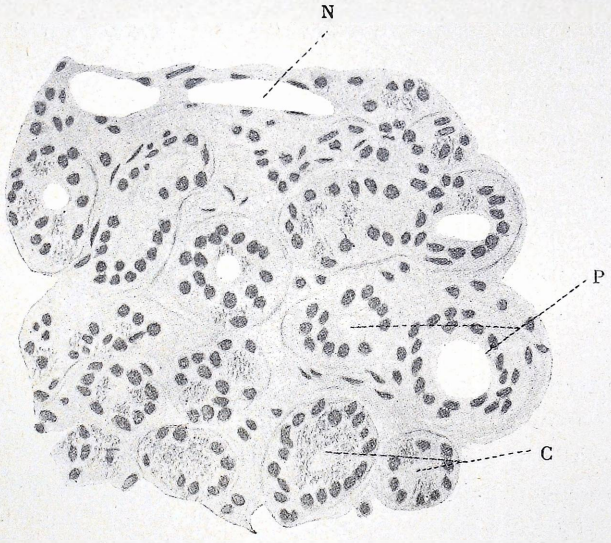

Rys. 27.

Przekrój gruczołu łzowego. — *P* przewody w przekroju poprzecznym. — *C* końcowe wydzielnicze cewki gruczołowe. — *N* światło naczynia krwionośnego. — Według Kopscha i Raubera.

Woreczek łzowy *(saccus lacrimalis)* (*11*) leży pomiędzy nosowym kątem szpary powiekowej a nasadą nosa w zagłębieniu kości łzowej (dołek woreczka łzowego — *fossa sacci lacrimalis)* (rys. 29 *L*). Kość

ta otacza woreczek łzowy od strony przyśrodkowej. Z boku i z przodu przylega woreczek do obu ramion więzadła powiekowego przyśrodkowego *(ligamentum canthi mediale)*. Szczytem swoim *(fundus sacci vel fornix sacci lacrimalis)* sterczy woreczek cokolwiek ponad górny brzeg wspomnianego więzadła. Kształt i wielkość woreczka łzowego odpowiadają zagłębieniu kostnemu, w którem ten woreczek leży.

W tem miejscu, w którem zagłębienie to zamienia się na kostny przewód, przechodzi woreczek łzowy, zwężając się, w przewód nosowołzowy *(ductus nasolacrimalis)* (rys. 26 *12*). W miejscu tem przypada najsilniejsze zwężenie całej drogi łzowej (o ile nie ma się na myśli przewodzików łzowych). Stąd przebiega przewód ku dołowi i nieco w bok tak, że oba przewody, prawy i lewy, mają ku dołowi kierunek nieco rozbieżny. Dolne ujście przewodu znajduje się poniżej dolnej małżowiny nosowej *(concha inferior)*, 30—35 mm poza tylną krawędzią zewnętrznego otworu nosowego. Ujście to znajduje się niekiedy na tej wysokości, na której kończy się kostny przewód łzowy. Częstokroć jednak przewód łzowy błoniasty przebiega jeszcze na pewnej przestrzeni pod błoną śluzową nosa i kończy się dopiero znacznie niżej ujściem kształtu pionowej szpary. Z tego powodu długość przewodu nosowołzowego, mierzona od końca woreczka łzowego do nosowego ujścia przewodu, waha się u różnych osób w szerokich granicach (12—24 mm). Jeszcze poniżej ujścia ciągnie się częstokroć w dół na pewnej przestrzeni rowek w błonie śluzowej nosa. Fałd błony śluzowej, który tworzy przyśrodkową ścianę przewodu łzowego poniżej ujścia dolnego kanału łzowego kostnego, nosi nazwę zastawki Hassnera. Zastawka ta zamyka się w czasie wydechu, a otwiera w czasie wdechu.

Błona śluzowa woreczka łzowego i przewodu nosowołzowego jest pokryta wielowarstwowym nabłonkiem wałeczkowatym, który zawiera miejscami komórki migawkowe, oraz tu i ówdzie komórki kubkowe. W dolnej części przewodu znajdują się też gruczoły śluzowe.

§ 47. Narząd ruchowy gałki ocznej.

Gałka oczna wykonywa ruchy obrotowe, podobnie jak główka kości w stawie panewkowym. Ruchy te odbywają się pod działaniem trzech par mięśni przeciwniczych, mianowicie dwóch par mięśni prostych i jednej pary mięśni skośnych. Pierwszą parę mięśni prostych stanowią mięsień prosty przyśrodkowy *(m rectus medialis)* (rys. 29 *Rm*) i mięsień prosty boczny *(musculus rectus lateralis)* (rys. 28 *RI* i rys. 29 *RI*), drugą parę stanowią mięsień prosty górny i dolny *(musculus rectus superior et inferior)* (rys. 28 *Rs, Ri*), trzecią parę stanowią dwa mięśnie skośne, górny i dolny *(m. obliquus superior et inferior)* (rys. 28 *Oi*).

Cztery mięśnie proste rozpoczynają się krótkiemi ścięgnami u szczytu oczodołu, w pierścieniu dookoła otworu wzrokowego *(foramen*

opticum) oraz przylegającej części szczeliny oczodołowej górnej *(fissura orbitalis superior)* i dążą ku równikowi gałki ocznej rozbieżnie, tak że tworzą rodzaj stożka otwierającego się ku przodowi. W osi tego stożka, względnie lejka mięśniowego przebiega nerw wzrokowy (rys. 29 *NO*). Mięśnie proste: przyśrodkowy i boczny, przyczepiają się szerokiemi ścięgnami do twardówki po obu bokach rogówki, mięśnie proste: górny i dolny przyczepiają się powyżej i poniżej rogówki. Linje przyczepu wszystkich mięśni prostych oddalone są od brzegu rogówki o 6—8 mm. Najszersze ścięgno ma mięsień prosty przyśrodkowy.

Pierścień łącznotkankowy, który otacza otwór wzrokowy *(foramen opticum)* i nerw wzrokowy i daje początek ścięgnom wszystkich mięśni prostych, nosi nazwę p i e r ś c i e n i a ś c i ę g n i s t e g o w s p ó l n e g o *(annu-*

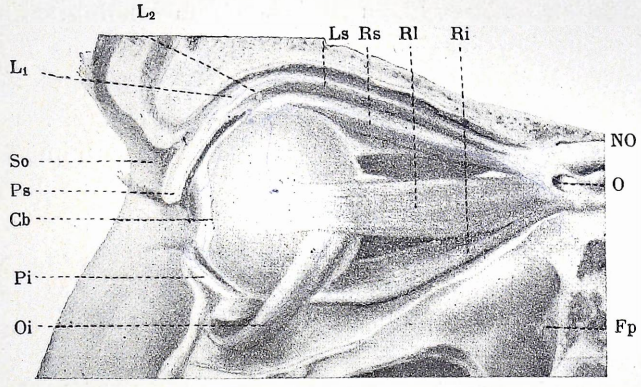

Rys. 28.

Mięśnie lewego oczodołu odsłonięte od strony skroni (naturalnej wielkości). — *Rl* (*m. rectus lateralis*). — *Rs* (*m. rectus superior*). — *Ri* (*m. rectus inferior*). — *Oi* (*m. obliquus inferior*). — *Ls* (*levator palpebrae superioris*). — L_1 górna (przednia) blaszka. — L_2 tylna (dolna) blaszka ścięgna dźwigacza powieki górnej. — *So* (*sulcus orbitopalpebralis superior*). — *Ps* (*palpebra superior*). — *cb* brzeg spojówki gałkowej — *Pi* (*palpebra inferior*). — *No* (*nervus opticus*). — *O* otwór w ścięgnie mięśnia prostego bocznego dla przejścia nerwów. — *Fp* (*fossa pterygopalatina*). — Według Kopscha i Raubera.

lus tendineus communis) Mięsień prosty boczny rozpoczyna się zwyczajnie dwoma ścięgnistemi ramionami. Między temi ramionami znajduje się szczelina (rys. 28 *O*), przez którą wychodzą z jamy czaszki nerw okoruchowy, nerw odwodzący i gałąź nosoworzęskowa nerwu trójdzielnego *(ramus nasociliaris nervi trigemini)*.

Twardówka w miejscach przyczepów mięśni prostych jest znacznie zgrubiała.

M i ę s i e ń s k o ś n y g ó r n y *(m. obliquus sup.)* rozpoczyna się również w głębi oczodołu, w górnonosowej części pierścienia ścięgnistego, a po części od pochewki twardej nerwu wzrokowego, przebiega ku przodowi granicą pomiędzy górną a przyśrodkową ścianą oczodołu i przechodzi, zbliżając się do dołka bloczkowego *(fovea trochlearis)*, w obłe ścięgno,

które, przeciągnięte przez bloczek *(trochlea)*, zgina się pod ostrym kątem ku tyłowi i ku skroni (rys. 30 *Os*), spłaszcza się i rozszerza, podchodzi pod ścięgno górnego mięśnia prostego i przyczepia się do twardówki wzdłuż skośnej linji poza równikiem gałki, a średnio w odległości 18 mm od górnego brzegu rogówki.

Bloczek *(trochlea)* jest rynienkowato wyżłobioną chrząstką szklistą, rozpiętą pomiędzy brzegami dołka bloczkowego *(fovea trochlearis)*. Po-

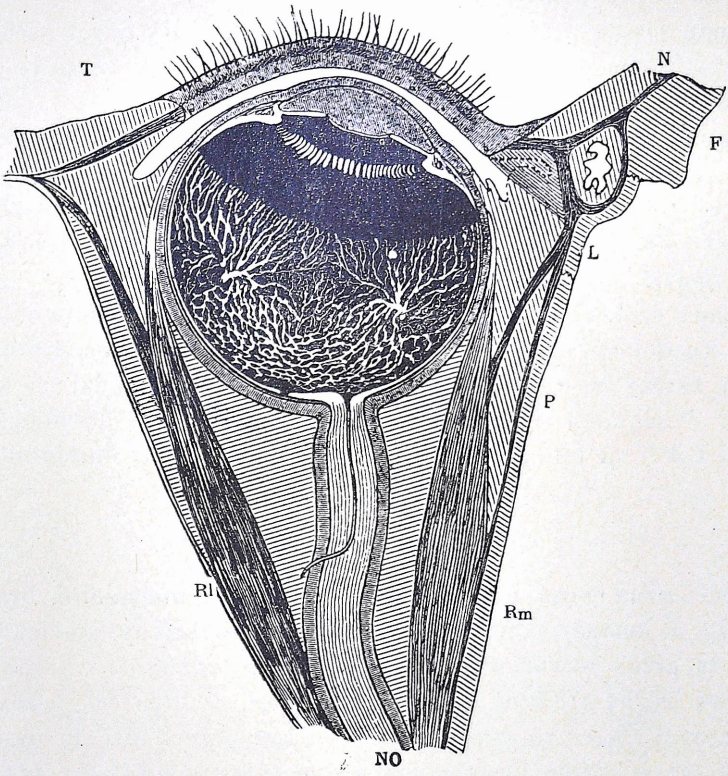

Rys. 29.

Przekrój lewego oczodołu w płaszczyznie poziomej. — *P* (*lamina papyracea*). — *L* (*os lacrimale*). — *F* (*processus frontalis maxillae superioris*). — *Rm* (*musculus rectus medialis*). — *Rl* (*musculus rectus lateralis*). — *NO* (*nervus opticus*). — *T* strona skroniowa. — *N* strona nosowa. — Według Fuchsa.

między rynienką tej chrząstki, a okostną brzegu oczodołowego przechodzi ścięgno mięśnia skośnego górnego. Między ścięgnem a chrząstką niema wyścielającej błony maziowej, ale tylko wiotka, przesuwalna tkanka łączna.

Mięsień skośny dolny *(m. obliquus inferior)* (rys. 28 *Oi*) rozpoczyna się na oczodołowej powierzchni kości szczęki górnej, przy brzegu podoczodołowym, skroniowo od grzebienia kości łzowej *(crista ossis lacrimalis)*, przebiega między dnem oczodołu, a dolnym mięśniem prostym

w kierunku ku skroni i ku górze, ku gałce ocznej i przyczepia się płaskiem, szerokiem ścięgnem pod mięśniem prostym bocznym poza równikiem gałki, podobnie jak mięsień skośny górny.

O dźwigaczu powieki górnej *(levator palp. superioris)* była mowa przy opisie tej powieki.

Mięśnie proste z wyjątkiem bocznego, mięsień skośny dolny i dźwigacz powieki górnej zaopatrzone są przez gałązki nerwu okoruchowego, mięsień prosty boczny przez nerw odwodzący, a mięsień skośny górny przez nerw bloczkowy.

Mięśnie proste przyśrodkowy i boczny powodują obrót gałki dookoła osi pionowej. Pierwszy z nich przywodzi oko rogówką ku nosowi (addukcja), drugi odwodzi je ku skroni (abdukcja).

Mięsień prosty górny podnosi rogówkę, przywodzi ją ku nosowi i skręca oko na wewnątrz. Mięsień prosty dolny obniża rogówkę, przywodzi ją ku nosowi i skręca oko na zewnątrz. Głównem działaniem tych mięśni jest zwracanie oka rogówką ku górze, względnie ku dołowi i w tym tylko względzie stanowią one parę antagonistów.

Mięsień skośny górny powoduje skręcenie gałki na wewnątrz, obraca rogówkę ku dołowi i odwodzi ją ku skroni. Mięsień skośny dolny skręca gałkę na zewnątrz, obraca rogówkę ku górze i odwodzi ją ku skroni. Głównem działaniem tych mięśni jest skręcanie oka dookoła przedniotylnej osi i w tym tylko względzie stanowią one parę antagonistów.

§ 48. Zawartość oczodołu.

Gałka oczna wraz z nerwem wzrokowym i mięśniami, oraz gruczoł łzowy leżą w kostnej jamie oczodołowej, której ściany powleka okostna. Okostna ta przez otwór wzrokowy *(foramen opticum)* i przez szczelinę oczodołową górną *(fissura orbitalis superior)*, a wreszcie przez otworek sitowy przedni *(foramen ethmoidale anterius)* przechodzi w oponę twardą mózgu; przez szczelinę oczodołową dolną *(fissura orbitalis inferior)* przechodzi w okostną górnej szczęki; przez przedni otwór oczodołu *(apertura orbitalis)* w okostną sąsiednich kości; przez przewód nosowołzowy i otworek sitowy tylny *(foramen ethmoidale posterius)* łączy się z okostną jamy nosa. Opona twarda mózgu na przednim brzegu otworu wzrokowego *(foramen opticum)* rozdziela się na dwie blaszki; jedna z nich wytwarza pochewkę twardą nerwu wzrokowego, a druga — opisaną wyżej okostnę ścian oczodołu *(periorbita)*.

Wolne przestrzenie między ścianami oczodołu, a gałką oczną, mięśniami i nerwem wzrokowym wypełnia tłuszcz oczodołowy *(corpus adiposum orbitae)*. Lejek mięśniowy rozdziela tę tkankę tłuszczową na warstwę zewnętrzną, rozłożoną między mięśniami a ścianami oczodołu, i na część wewnętrzną, zajmującą przestrzeń między nerwem wzrokowym a mięśniami zewnętrznemi oka. W tkance tłuszczowej oczodołu przebie-

gają oprócz nerwu wzrokowego i naczyń krwionośnych liczne nerwy ruchowe, zaopatrujące mięśnie oczne (gałązki nerwu okoruchowego, nerw odwodzący, nerw bloczkowy). Po skroniowej stronie nerwu wzrokowego, w pobliżu otworu wzrokowego leży zwój rzęskowy *(ganglion ciliare)*, z którego wychodzą nerwy rzęskowe, dążące do gałki ocznej.

Średnia i tylna część gałki ocznej pokryta jest włóknistą błoną, powięzią gałki ocznej czyli torebką Tenona *(capsula Tenoni, capsula v. fascia bulbi)* (rys. 30), która ją oddziela od tłuszczu oczodołowego.

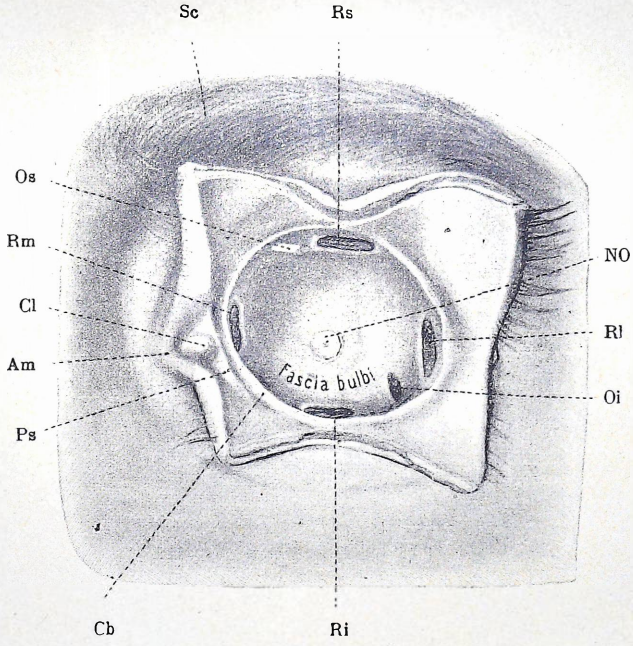

Rys. 30.

Torebka Tenona lewego oka po wyjęciu gałki ocznej (naturalnej wielkości). — *Sc* (*supercilium*). — *Am* (*angulus palpebrarum medialis*). — *Cl* (*caruncula lacrimalis*). — *Ps* (*plica semilunaris*). — *Cb* brzeg odciętej spojówki gałkowej. — *NO* (*nervus opticus*). — *Rs* (*m. rectus superior*). — *Os* (*tendo m. obliqui superioris*). — *Rm* (*m. rectus medialis*). — *Ri* (*m. rectus inferior*). — *Oi* (*m. obliquus inferior*). — *Rl* (*m. rectus lateralis*). — Według Kopscha i Raubera.

Wśród tej torebki może gałka swobodnie i gładko się poruszać mimo licznych nitkowatych łącznotkankowych połączeń między twardówką a torebką. Szczelinowata przestrzeń limfatyczna pomiędzy twardówką a torebką Tenona nazywa się przestrzenią międzypowięziową *(spatium interfasciale Tenoni)*. Mięśnie oczne, które przyczepiają się do twardówki, przebijają ścięgnami swojemi torebkę Tenona, która jednakże oddaje łącznotkankowe pochewki. Pochewki te otulają te ścięgna i przechodzą dalej w tyle bezpośrednio w powięzie mięśniowe *(fasciae musculares)*. Dla nerwu wzrokowego znajduje się również otwór w środku torebki Tenona.

Od przodu zamyka jamę oczodołową wspomniana już wyżej przegroda oczodołowa *(septum orbitale)* (rys. 25), która składa się z dwóch cienkich błoniastych więzadeł powiekowych *(ligamentum palp. superius et inferius)*. Więzadła te leżą tuż pod mięśniem okrężnym, zaczynają się na kostnym brzegu oczodołu, górnym względnie dolnym, łącząc się tutaj ściśle z okostną, i są rozpięte między tym brzegiem, a wolnym brzegiem tarczki górnej, względnie dolnej powieki.

XI. POWŁOKI ZEWNĘTRZNE.

ROZDZIAŁ I.

Powłoki zewnętrzne *(integumentum commune).*

Napisał Dr. FRANCISZEK KRZYSZTAŁOWICZ
profesor Uniwersytetu warszawskiego.

Skóra *(cutis)* jest narządem, tworzącym zewnętrzną pokrywę całej powierzchni ciała. W przyrodzonych otworach jam ciała skóra przechodzi w błony śluzowe *(aperturae cutis).*

U zwierząt niższych skóra jest nietylko pokrywą ustroju, ale i narządem czuciowym — czem wyżej zaś w drabinie zoologicznej, tem więcej narząd nerwowy oddziela się od skóry, a pozostają w skórze tylko pewne składniki czuciowe. U ssaków skóra jest już zatem narządem wyróżnionym, przeznaczonym do różnorakich czynności i mającym rozmaite odrębne właściwości. O ile narządy wewnętrzne dotyczą raczej wewnętrznej administracji ustroju (przemiana materji, rozradzanie i t. p.), o tyle powłoki zewnętrzne odczuwają różne bodźce, działające na nie od zewnątrz i wewnątrz ustroju, a co więcej — mają zdolność oddziaływania na nie w odpowiedni sposób. Powłoki zewnętrzne nietylko chronią ustrój przed różnemi wpływami zewnętrznemi, nietylko są regulatorami ciepła, światła, wydzielania wody z ustroju i t. p., ale mają także doniosłe znaczenie obronne w stosunku do narządów wewnętrznych i całego ustroju. Ze względu na te właściwości ochronne jest skóra jednym z bardzo ważnych dla ustroju narządów.

§. 49. Rozwój skóry.

Skóra rozwija się z blaszki zewnętrznej *(ectoderma)* i środkowej *(mesoderma)* zarodka. Już z końcem pierwszego miesiąca wytwarza się

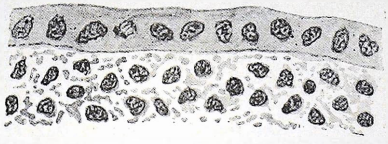

Rys. 1.
Pierwszy miesiąc życia płodowego.
Jeden szereg komórek naskórka.

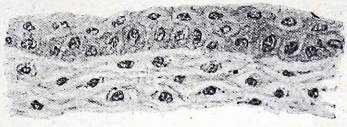

Rys. 2.
Trzeci miesiąc życia płodowego.
Dwa szeregi komórek naskórka.

jedna warstwa komórek naskórkowych (rys. 1), która dopiero około 70 dnia życia płodowego podwaja się: warstwa dolna składa się z komórek walcowatych, a górna zawiera komórki wydłużone w osi równoległej do powierzchni ciała (rys. 2). Wkrótce rozpoczyna się wytwarzanie się

między temi warstwami komórek wielobocznych coraz liczniejszych, tak że z końcem 4 miesiąca życia płodowego bywa zazwyczaj 6—8 warstw, ale jeszcze niema komórek wyróżnionych w powierzchni.

Powierzchowne komórki naskórka zmieniają się początkowo w ten sposób, że stają się pęcherzykowate i znacznie większe (5—6 razy), a jądra ich kurczą się i rozpadają (rys. 3) Tę warstwę powierzchownych komórek, otaczającą cały zarodek, nazwał Welcker (1864): *epitrichium* (ze względu na późniejszy wzrost włosów pod nią), Mehner: *teloderma*, a W. Krause: *periderma*.

Rogowacenie naskórka rozpoczyna się w drugim miesiącu życia płodowego na głowie i grzbiecie (Unna). Komórki zrogowaciałe są przekształconemi komórkami początkowego naskórka, są płaskie i zawierają zanikające jądra. W miejscach nie pokrytych włosami (dłonie, podeszwy) warstwa zrogowaciała jest złożona z dużych pęcherzykowatych komórek o grubych ścianach, w innych miejscach powłok komórki te są płaskie i pełne. Warstwa komórek ziarnistych *(stratum granulosum)* zaczyna się wytwarzać najwcześniej w 5 miesiącu życia płodowego (Władysław Reiss).

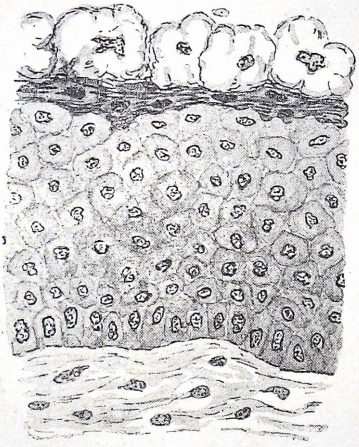

Rys. 3.
Czwarty miesiąc życia płodowego. W powierzchni *teloderma* na komórkach zrogowaciałych.

Mniej więcej od połowy życia płodowego naskórek złuszcza się obficie, dlatego powierzchnia płodu pokrywa się grubą powłoką, tłustą, mazistą, barwy żółtawo-białej — zwaną mazidłem płodowem *(vernix caseosa* t. j. dosłownie »serowata«). To mazidło powleka całą powierzchnię skóry, w większej jednak ilości przeguby stawowe, dłonie, podeszwy, uszy i głowę. Powłoka ta, składająca się z komórek naskórka, włosów i tłuszczu (10%), występuje w rozmaitej ilości. Podobnie, jak meszek włosowy, powłoka ta pokrywająca płód dostaje się do wód płodowych i zmętnia je. Jacquet sądzi, że mazidło płodowe jest wytworem chorobowym na tle łojotoku *(seborrhoea)* wewnątrz macicy; — badania chemiczne Unny i Golodetza, Sabourauda, a wreszcie Juliena udowadniają, że gruczoły łojowe nie biorą udziału w wytwarzaniu mazidła, a że pochodzi ono z komórek naskórka, odpadającego w tym okresie życia płodowego.

Już u płodu o długości 2 cm spostrzega się warstwę skóry właściwej w postaci błony, oddzielonej od naskórka i części pod nią leżących. Z początkiem 6 miesiąca błona ta składa się z komórek tkanki łącznej, ale nie zawiera naczyń. Nieco później wyróżnia się w dwie warstwy: górną, tworzącą skórę właściwą, i dolną, z której tworzy się tkanka

podskórna. W tej dolnej warstwie spostrzega się duże naczynia, z których zaczynają się sieci naczyń, dążące zwłaszcza do warstwy górnej. Wśród siatki dolnej układają się powoli (około 14—15 tygodnia) w komórkach kuleczki tłuszczu, wytwarzając później zraziki, stosunkowo obfitsze w tym okresie rozwoju, niż później.

Już w tym okresie, w którym wyróżnia się tkanka podskórna, powstają w powierzchni powłok rowki (dłonie i podeszwy), które później (w 6 miesiącu) układają się obok wyniosłości w równoległe szeregi. Wyniosłości te są to brodawki skóry, ukośne lub prostopadłe do powierzchni skóry. Jedne z nich otrzymują tylko naczynia, inne obok tego i ciałka czuciowe (Krause). Między brodawki wchodzą czopy naskórka odpowiedniej postaci.

W następstwie wytworzenia się brodawek skóra wyróżnia się w dwie warstwy: powierzchowniejszą warstwę brodawkową *(zona papillaris et subpapillaris)*, złożoną z młodej tkanki łącznej, i głębszą, skórę właściwą *(derma)*, utworzoną z tkanki łącznej dobrze wykształconej.

Wytwarzanie włókien przez komórki tkanki łącznej spostrzegamy już w 3 miesiącu życia płodowego; między nie wchodzą naczynia. Włókna sprężyste wytwarzają się później (w 6 lub 7 miesiącu) i nie wszędzie w jednakowym stopniu, bo nawet po urodzeniu nie wszędzie dają się spostrzec. Najpóźniej powstają w brodawkach.

Mięśnie wytwarza blaszka włóknista skóry; warstwa prążkowana pojawia się u płodu około 10—12 tygodnia, dobrze rozwinięta jest w 5 miesiącu życia płodowego. Z początku grubość jej wynosi około 100 μ prawie na całej powierzchni, później jednak warstwa ta zanika tam, gdzie jest zbyteczna (kończyny), grubieje na twarzy i szyi, a na twarzy tworzy maskę, która jest przejściowa. W późniejszych okresach pokrywa mięśniowa rozdziela się na poszczególne mięśnie.

Naczynia krwionośne powstają najpierw w dolnych częściach skóry i początkowo mają wszystkie budowę naczyń włosowatych, dopiero później jedne przekształcają się w tętnice, inne w żyły

Naczynia chłonne są u płodu ułożone na jednym poziomie, przeciwnie zatem jak u dorosłych, u których istnieją dwa szeregi tych naczyń. Przytem te naczynia mają u płodu kształt workowaty, podobnie jak u żab.

Większość nerwów w skórze powstaje jako przedłużenie obwodowe neuronów mózgowordzeniowych. Nerwy sięgają już u płodów 2—3-miesięcznych aż do palców, wytwarzają jednak równocześnie sieć w tkance podskórnej. Później tworzą się także sieci drugorzędne, z których włókna wrastają nawet w naskórek (płód 11 cm), rozgałęziając się następnie (płody 20—26 cm) aż do najpowierzchowniejszych warstw, zatrzymując się na warstwie komórek zrogowaciałych (Szymonowicz). W chwili urodzenia istnieją już ciałka Meissnera, włókna pnące [*(hederiformes*, bluszczowate)] Szymonowicza i ciałka Paciniego.

Od dawna zatem istnieje przekonanie, że skóra wytwarza się z dwóch blaszek zarodka, różnego pochodzenia blastodermicznego. Blaszka zewnętrzna wrasta czopami naskórkowemi i gruczołowemi w blaszkę środkową, która przez istnienie w niej naczyń odżywia naskórek i wytwarza brodawki. Badania wytwarzania się tkanki łącznej w skórze z jednej strony, a rozmnażania się naskórka z drugiej doprowadziły Retterera (1899) do nieco odmiennego zapatrywania na stosunek tych dwu blaszek zarodkowych w rozwoju skóry. Według niego bowiem komórki naskórka rozmnażają się nietylko dlatego, aby zastąpić złuszczający się naskórek (*evolutio ascendens*), ale także, aby wytworzyć generację komórek, które przekształcają się w komórki tkanki łącznej i przez to tworzą nowe warstwy samej skóry (*evelutio descendens*).

§ 50. Ogólne własności skóry.

Powłoki zewnętrzne pokrywają płaszczem cały ustrój, zagłębiając się wraz z tkanką podskórną w jedne zaklęśnienia, a przechodząc ponad innemi, wyrównują je. Te nierówności powierzchni mogą występować w rozmaitej głębokości, zależne od ruchów i skurczów mięśniowych.

W niektórych miejscach skóra pokrywa nietylko powierzchnię, ale zawija się w głąb, przez co powstają zdwojenia *(duplicatura)* np. na małżowinach usznych, w ujściach nozdrzy, w około paznokci, na napletku, na wargach sromowych.

Obszar powierzchni skóry podają przeważnie (Vacker, Sappey, Lefèvre) mniej więcej na 15,000 cm kwadratowych. Bordier podaje, na podstawie badań przyrządem przez siebie zbudowanym, cyfry nieco wyższe i zależne od wzrostu (1 m 65 cm — 1 m 75 cm = 16717—19445 cm kwadratowych).

Ciężar skóry obliczał Robin u człowieka ważącego 75 kg na 3 kg, Bischof u kobiety 22-letniej na 3175 gr, u mężczyzny 33-letniego na 4850 gr. Tkanka podskórna ważyła u pierwszej 15,70 gr, u drugiego 12570 gr. U noworodka dziewczynki ciężar skóry wynosił 337 gr, tkanki podskórnej 405 gr. Wedle Vierordta ciężar skóry i tkanki podskórnej wynosi prawie 20% ogólnej wagi, u dorosłego 18%. Ciężar właściwy obliczano na 1100—1190 (Kopsch).

Grubość skóry jest rozmaita, zależnie od okolicy ciała. Skóra jest cienka na powiekach, prąciu, małżowinach usznych, znacznie grubsza jest na tułowiu, twarzy i kończynach, — najgrubszą zaś spotykamy na rękach, stopach i karku. Ale nawet na kończynach różnice są znaczne zależnie od okolicy, bo np. na dłoniach i podeszwach skóra jest dwukrotnie tak gruba, jak na grzbiecie rąk i stóp. Podobnie skóra jest nieco grubsza po stronie prostowników kończyń, niż po stronie zginaczy. Natomiast jest cieńsza na przedniej stronie szyi, niż na karku lub na grzbiecie. Skóra czaszki jest na przekroju szersza, niż na twarzy, gdzie na niektórych miejscach ma podwójną grubość (na brwiach, skrzydełkach nosowych i wardze górnej).

Grubość skóry wynosi średnio 1—2 mm; w niektórych miejscach

zmniejsza się do 308—500 μ — w innych zwiększa się do 3 mm (podeszwa i dłoń), a nawet 4 mm (górne części grzbietu i karku).

Grubość skóry waha się jednak także zależnie od innych czynników: w wieku dojrzałym jest skóra grubsza, niż w dzieciństwie i starości. Grubsza również bywa u mężczyzn, niż u kobiet, a wreszcie także czynniki zewnętrzne (np. czynności zawodowe) mogą mieć wpływ w tym względzie.

Sprężystość skóry badano zapomocą obciążania wyciętych pasków skóry aż do ich rozerwania. Sappey stwierdził, że pasek skóry długości 3 cm wydłuża się pod wpływem przytwierdzonego ciężaru do $4^1/_2$ cm i wtedy jest tak silny, jak ścięgno. Skrawek szerokości 2 mm rozrywa się przy słabem pociąganiu, gdyż włókna istniejące w takim kawałku są za krótkie, aby wytrzymać rozciąganie. Kawałeczki zaś skóry, szerokie 2 mm a grube 3 mm, wytrzymują obciążenie 2 kg. Z szerokością podwójną można zdwoić ciężar. Sappey twierdzi, że skóra okazuje tęgość struny skrzypcowej i dźwięczy po jej potrąceniu.

W praktyce jednak widzimy, że skóra żywa, rozpięta na ustroju, ma ograniczoną sprężystość, a odczyn i odporność w tym kierunku zależą od czynników działających na skórę. Pod wpływem bodźców silnych a zwłaszcza nagłych skóra często pęka lub odrywa się od podstawy; siły działające powolnie, ale trwale, mogą ją rozszerzyć bardzo znacznie, tworząc w niej rozstępy, pręgi *(striae, vergetures)*. Przykładami takich zmian są rozstępy na guzach powoli się rozrastających, w powłokach brzusznych osób ciężarnych i t. p.

Łączność skóry z tkankami pod nią leżącemi bywa bardzo rozmaita; w niektórych miejscach jest skóra słabo przytwierdzona i daje się łatwo ująć w fałd — zwłaszcza tam, gdzie jest gruba tkanka podskórna. W innych okolicach ciała połączenie z podstawą jest silne — skóra wtedy nie daje się przesuwać lub bardzo nieznacznie (skóra owłosiona głowy, broda).

Barwa skóry polega na naturalnej niebieskawobiałej barwie tkanki łącznej (klejorodnej), która jest najobfitszym składnikiem skóry, dalej na barwie przepływającej krwi, stłumionej przez warstwy naskórka, które mają barwę żółtawobiałą. Wreszcie na jakość zabarwienia skóry wpływa także ilość zawartego w niej barwika. Barwa skóry jest zatem barwą mieszaną (cielistą w rasie białej), zależną od tego, czy jeden lub drugi składnik występuje wyraźniej. Należy bowiem uwzględnić, że wszystkie składniki skóry przepuszczają światło w mniejszym lub wyższym stopniu i dlatego wszystkie przyczyniają się do ostatecznego wyniku barwnego. Ilościowo zaś przeświecanie to zależy od dwóch czynników — od głębokości położenia warstw skóry i od ilości światła, która do nich dochodzi, czyli przeświecanie to zależy od ilości światła odbitego na zewnątrz. Ważnym zatem czynnikiem jest przezroczystość warstw naskórkowych,

w których leży blisko powierzchni warstwa ziarnista, działająca jak szyba matowa, przytłumiająca barwę czerwoną krwi (Unna, Kromayer).

Różnice w barwie skóry zależą od różnych czynników. W każdej skórze, mianowicie w naskórku, znajduje się pewna ilość barwika i od tej ilości zależy barwa skóry różnych ras ludzkich. Ale przez barwę skóry rozumiemy w ogólnem znaczeniu nietylko barwę skóry, ale i włosów. Barwa skóry i barwa włosów są tak ściśle ze sobą związane, że w różnych rasach ludzkich stoją do siebie w pewnym stosunku zależności.

Anatomja porównawcza i rozwój upoważniają do twierdzenia, że barwik naskórka był pierwotnie barwikiem włosów i że powierzchnia skóry zabarwiała się w miarę zaniku uwłosienia powłok. Pierwotne zabarwienie rodzaju ludzkiego oznaczano barwą włosów, dopiero w miarę zmniejszania się uwłosienia występowała barwa skóry i zależnie od warunków życia w różnym stopniu u wyróżniających się ras ludzkich (Schwalbe).

Barwik skóry wyróżnia zatem pewną liczbę ras.

Jedni rozróżniają tylko dwie (białą i czarną), inni trzy (białą, żółtą i czarną), nawet cztery (bo i czerwoną), a są autorowie, wymieniający znacznie więcej ras. Rasa biała zamieszkuje Europę, żółta Azję, czarna głównie Afrykę i Melamezję, a czerwona znajduje się w Ameryce i niektórych stronach Afryki. Rasy jednak nie są ściśle zależne od klimatu, w którym żyją. W jednej i tej samej szerokości geograficznej mogą żyć rozmaite rasy; np. żółte szczepy zamieszkują szeroki pas od równika aż do bieguna. Każda rasa obejmuje obok tego kilka typów, różniących się od siebie.

W rasie białej typ blondynów o jasnych włosach i oczach, skórze różowej, spotyka się głównie w Europie północnej (Skandynawji, Anglji, półn. Niemczech, Belgji, północnej Francji), rzadziej w Europie południowej; na Kaukazie i w północnej Afryce — typ ciemny o oczach brunatnych lub czarnych, włosach czarnych i ciemnej cerze, głównie nad morzem Śródziemnem, w rasie semickiej i u Hindusów — a typ szatyna w rasie celtyckiej w Anglji i Irlandji, w środkowej i północno-zachodniej Francji i na południu Niemiec. Typ rudy zdaje się być typem pierwotnego człowieka. Wedle Topinarda rudzi są resztkami rasy, która już zginęła, a pojawiają się tylko pojedyncze osobniki w Rosji, odznaczające się zieloną barwą tęczówek.

Nietylko w rasie białej, lecz i w innych istnieją różne odcienia znamiennej dla którejkolwiek z ras barwy skóry i włosów, wyróżniające oddzielne grupy osobników, chociaż nierzadko uchwycenie różnic w gamach barw nie jest łatwe.

Te różnice w odcieniach barw występują i pod wpływem czynników zewnętrznych, głównie powietrza i światła. Barwa skóry i ilość zawartego w niej barwika polega na prawach rozwoju filogenetycznego. Jednakże wśród warunków, którym człowiek podlega wskutek swej przynależności rodzajowej i rasowej, skóra każdego osobnika dostosowuje się do pewnej ilości światła. Każdy osobnik nawyka w swoich warunkach życiowych do pewnej ilości i jakości światła (promienie chemiczne) — jego skóra jest dostosowana do określonej ilości światła. Skóra zazwyczaj zasłonięta ubraniem, nie wystawiana na działanie światła, wyróżnia się bladością; części odsłonięte przybierają zabarwienie, odpowiadające

właściwościom skóry i w stosunku do siły działających na nią czynników. Z tej samej przyczyny skóry jasne ciemnieją w krajach ciepłych, ciemne jaśnieją w czasie pobytu w krajach zimniejszych. W ten sam sposób zawody mogą działać na zmianę odcienia barwy u osobników tej samej rasy. Płeć, jak się zdaje, ma także pewien wpływ na odcień zabarwienia, gdyż — przynajmniej w rasie białej — skóra kobiet bywa zazwyczaj jaśniejsza, niż skóra mężczyzn. W wieku młodym skóra jest zazwyczaj jaśniejsza, niż w wieku dojrzałym, a u starców ciemnieje wybitniej. Noworodki murzynów są czerwone, a dopiero w kilka dni po urodzeniu wytwarza się w ich skórze barwik obficie i skóra ich ciemnieje. W rasie żółtej spostrzega się u noworodków plamy barwikowe, niebieskawe, w okolicy krzyżowej, które znikają między 2—5 rokiem życia (Riedel, Carnot, Bälz). Wielu antropologów uważa je za właściwość tej rasy, wyjątkowo jednak spotyka się te plamy mongolskie i u noworodków rasy białej, a niektórzy autorowie uważają je za pozostałość z czasów pierwotnego człowieka (»aus vormenschlicher Zeit«, Rauber, Kopsch). Adachi, a za nim i Ali Achmed El Bahrawy, twierdzą, że plamy mongolskie są częste także i w rasie białej, a różnice są tylko ilościowe co do barwika, tworzącego się w samej skórze i znikającego w pierwszych latach życia.

Zauważa się zarazem, że powłoki skórne nie są wszędzie zabarwione jednakowo; w rasie białej silniej jest zabarwiona okolica pach, narządu płciowego, tak u mężczyzn, jak i kobiet. Na przedniej powierzchni tułowia zauważa się zabarwienie jaśniejsze, niż na tylnej — na kończynach po stronie zginaczy jaśniejsze, niż po stronie prostowników. Również u osobników rasy czarnej jest podobna różnica w odcieniu zabarwienia tułowia, przyczem podeszwy i dłonie, jakoteż boczne płaszczyzny palców są mniej czarne, niż reszta powłok.

Zewnętrzna powierzchnia powłok.

Powierzchnia skóry nie jest gładka, ale przeciwnie, przedstawia szeregi lub grupy nierówności różnego rodzaju: wklęśnięcia, wyniosłości i otworki.

I. Wklęśnięcia w powierzchni skóry są rozmaite i powstają z rozmaitych przyczyn.

A) Rowki międzybrodawkowe *(sulci interpapillares)*, znajdujące się w pewnych okolicach ciała, np. na dłoniach w postaci płytkich, ale ostrych zagłębień, jakby porysowań igiełką — leżą wzdłuż grzebieni brodawkowych *(cristae papillares)*, opisanych w dalszym ciągu.

B) Marszczki w powierzchni skóry są widoczne gołem okiem w postaci linij krzyżujących się w różnych kierunkach, dzielących powierzchnię na romboidy (poletka) różnej wielkości (»Hautfelderung« niem.). Te linje spostrzega się na całej powierzchni ciała, najwyraźniej jednak na bocznych stronach kończyn i na tułowiu. To porysowanie powierzchni

skóry jest następstwem skurczów mięśni i ruchów stawów, rozrostu tkanki tłuszczowej, wreszcie i wzrostu powłok skórnych (rys. 4).

C) Fałdy mięśniowe powstają w tych miejscach, w których istnieją mięśnie powłok; fałdy te można nazwać fałdami ruchowemi, gdyż



Rys. 4.
Marszczki w powierzchni skóry. — Według Spalteholza.

wytwarzają się skutkiem ruchów tychże mięśni. Kierunek tych fałdów odpowiada mięśniom pod niemi leżącym, dlatego na czole fałdy te są poprzeczne, pionowe nad nasadą nosa, promieniste na powiekach, a ukośne w innych miejscach twarzy. Fałdy mięśniowe, z początku przejściowe, powstają nagle i znikają równie szybko, gdy działają mięśnie prążkowane —

utrzymują się zaś znacznie dłużej, pojawiając się powolniej, pod działaniem mięśni gładkich (moszna). Z czasem fałdy te stają się trwałe, szczególnie w tych miejscach, w których leżą mięśnie najczęściej używane *(sulcus nasolabialis, mentolabialis, philtrum labii superioris, sulci palpebrae)* Fałdy około odbytu *(anus)*, podobnie jak w skórze warg ustnych, należą także do mięśniowych, powstających skutkiem skurczów mięśniowych.

D) Fałdy stawowe powstają wskutek ruchów kośćca, dlatego fałdy te spostrzegamy w okolicy stawów po stronie prostowników i wyraźniej w tych miejscach, w których powłoki są przytwierdzone do części pod niemi leżących.

Fałdy od prostowania układają się w różnych linjach po stronie prostowników, np. na grzbiecie palców, nadgarstka, na łokciach i kolanach. U noworodków miejsca te zaznaczają się linijnemi zaklęśnięciami.

Fałdy od zgięcia sadowią się w powierzchniach zgięć nawet w pewnej odległości od linij stawowych. Taki obraz widzimy np. na fałdach, odpowiadających kręgosłupowi, które przebiegają poprzecznie na szyi i brzuchu. Jeżeli staw porusza się w kilku kierunkach, jak np. staw nadgarstkowy, to fałdy występują w obu powierzchniach. Fałdy od zgięcia pojawiają się w różnych okolicach ciała; bardzo głębokie fałdy na dłoniach zasługują na osobną wzmiankę.

Pierwszy wytwarza się na dłoni (rys. 5) fałd poprzeczny górny (linja życiowa chiromantów) jako następstwo ruchów kciuka; fałd średni powstaje skutkiem zginania reszty palców, ciągnąc się od brzegu promieniowego dłoni do kłębu palca małego *(hypothenar)* i jest widoczny już u 3-miesięcznego płodu. Fałd poprzeczny dolny, spostrzegany już u noworodka, powstaje skutkiem zgięć trzech ostatnich palców i biegnie od brzegu łokciowego do drugiej przestrzeni międzypalcowej.

Fałdy pionowe dłoni są znacznie mniej wyraźne z wyjątkiem fałdu kciuka, a ruchomość śródręcza jest przyczyną licznych linij łączących.

Na bardzo ruchomem śródręczu fałdy pogłębiają się znacznie, nawet do tego stopnia, że między niemi powstają wzniesienia, widoczne także u pięciopalczastych zwierząt ssących. Prócz tego może powstawać mnóstwo linij łączących w różnych kierunkach, zależnie od wykonywanych przez ręce czynności.

Fałdy dłoniowe wytwarzają się wcześnie (bardzo powierzchowne już w 8 tygodniu życia płodowego) chociaż ręka nie wykonywa żadnych czynności, dlatego Retzius G., Burhard przypisują je tylko dziedziczności.

Skutkiem pogłębiania się fałdów występują na dłoniach i podeszwach kępki dotykowe *(toruli tactiles)*, opatrzone obfitą podściółką tłuszczową i zakończeniami nerwowemi. Na każdym palcu rozróżniamy końcowe kępki na ostatnim członku palca, dalej pośrednie, poza fałdami międzypalcowemi — kępki śródręcza względnie śródstopia — a wreszcie bliższe środka ciała kępki nadgarstkowe i stępowe, odpowiadające na dłoniach nasadzie kciuka i palca małego (Rauber, Kopsch).

E) Wklęśnięciami trwałemi skóry nazywa Robin te, które układają się odpowiednio do części twardych lub narządów, leżących pod skórą. Charpy nadaje im miano »fałdów budowy«. Te wklęśnięcia są wrodzone i pojawiają się już w 2 i 3 miesiącu życia płodowego, a w wielu miejscach skóra przylega do narządów pod nią leżących (kości, powięzie). Wklęśniecia te spotykamy na twarzy i szyi (zaklęśnięcia skroniowe, oczne, pod nosem, pod brodą, pod obojczykiem i t. p.), na tułowiu (w linji środkowej, pod sutkami, na krzyżach, pod wzgórkiem łonowym,

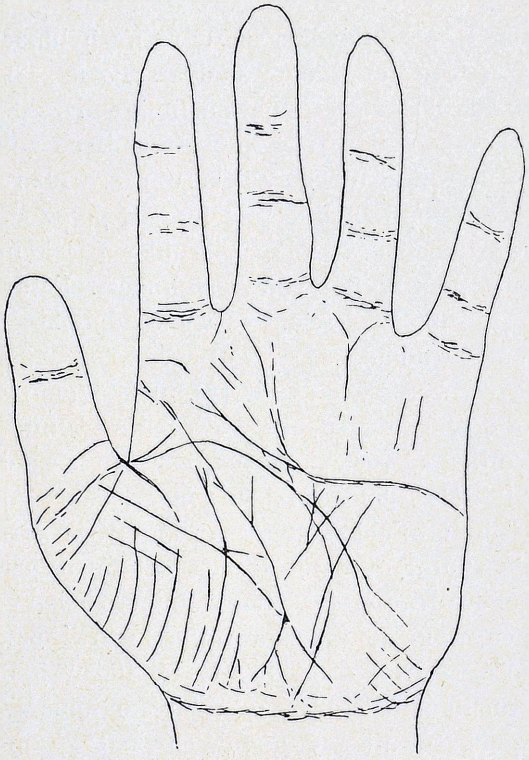

Rys. 5.
Dłoń lewa z fałdami stawowemi.

między pośladkami i t. p.), wreszcie na kończynach (pachy, na łokciach, pośladkach i t. p.).

Oprócz wspomnianych rozróżniamy jeszcze dołki okrągłe, między któremi wyróżnia się szczególnie dołek ogonowy *(fossa seu fovea coccygea* Roser, *foveola retroanalis* Luschka), powstający w dolnej części grzbietu w okolicy kości ogonowej. Najczęściej leży on w linji środkowej, rzadziej nieco z boku i jest zupełnie pozbawiony włosów — tak zwana gładzizna ogonowa *(labella coccygea)*, — w około zaś włosy układają się obrączkowato *(vertex coccygeus)*.

II. Wyniosłości skóry. Jedne są stałe, inne przemijające.

A) Chwilowe wzniesienia w skórze powstają w postaci t. zw. gęsiej skóry *(cutis anserina)* pod wpływem zmian otaczającej ciepłoty lub wrażeń psychicznych albo zmysłowych. Ten odruch w skórze *(reflexe pilomoteur)* objawia się drobnemi wyniosłościami, powstającemi w ujściach torebek włosowych pod wpływem skurczu mięśni przywłośnych *(musculi arrectores pilorum)*, których czynność zależy od działania układu wegetatywnego. Gęsia skóra powstaje szybko, ale również nagle znika.

B) Wyniosłości trwałe.

a) Szwy *(raphe)* są zgrubieniami linijnemi w środkowej linji ciała. Szew krocza zaznacza linję zrostu dwóch części, stanowiących w początkach rozwoju okolicę odbytowopłciową *(regio anogenitalis)*.

b) Grzebienie brodawkowe *(cristae papillares)* (rys. 6) przedzielają rowki międzybrodawkowe i są ułożone grupami, do siebie równolegle. Między grzebieniami leżą zatem rowki *(sulci interpapillares)*, każdemu z nich odpowiada wyrośl skóry, rozdzielona w górze na dwa ramiona, tworzące literę Y. Przewody potne, znajdujące się na szczycie grzebieni, przebiegają nie między ramionami tych rozbieżnych brodawek, ale między temi wyroślami.

Rys. 6 a i b.
Linje brodawkowe: a palca średniego, b kciuka prawego.

Linje brodawkowe ostatnich członków palców od strony dłoni i stopy mają pewien trwały rysunek: u podstawy członków istnieją linje poprzeczne, równoległe do fałdów stawowych, a w około powierzchni członka palcowego przebiegają linje eliptyczne, z których ostatnie (bliżej środka) są coraz mniej wypukłe. Linje poprzeczne i eliptyczne pozostawiają przestrzenie, poprzerywane linjami różnego kształtu. Układ linij brodawkowych bywa w całości bardzo rozmaity, zależnie od osobnika. Fargeot opisuje 41 typów głównych. Wszyscy autorowie zwracają jednak uwagę na to, że typ rysunku utrzymuje się od 6 miesiąca życia płodowego niezmienny aż do końca życia danego osobnika nawet w najdrobniejszych szczegółach. Liczba linij jednak zmienia się, jak się zdaje, z wiekiem, bo gdy we wczesnem dzieciństwie znajduje się na 5 mm 15—18 grzebieni, to u 8-letniego 13, u 20-letniego zaś tylko 9—10.

Na dłoni linje brodawkowe przebiegają równolegle do pierwotnych rowków zgięć. W bliskości palców mają kierunek poprzeczny, a tylko u nasady palca środkowego podłużny. Ale tak prosty typ jest bardzo rzadki i zwykle spostrzega się figury dodatkowe, wikłające cały rysunek i zajmujące przestrzenie między palcami, na kłębie palca wielkiego jakoteż małego ręki.

Podeszwy są porysowane podobnemi linjami, które na pięcie przebiegają poprzecznie, łącząc się częściowo ze sobą; przed piętą, w środku podeszwy, są wyraźniejsze i zawsze poprzeczne. Na wysokości stawów stopowopalcowych linje poprzeczne nieco ku przodowi i na bok trafiają linje, zajmujące podstawę palca I i V i tworzą z niemi dwa kąty, przyśrodkowy i boczny. W przestrzeni między kątami rozwija się serja figur dodatkowych, podobnych do dłoniowych.

Badania porównawcze co do różnic rasowych tych linij brodawkowych przeprowadzali Wilder w Ameryce, Schaginhaufen w Europie środkowej, a E. Loth w Polsce. Pewien typ prymitywnego układu listewek na stopie spostrzegał Schaginhaufen dwa razy u murzynów, E. Loth na stopie Polaka, J. Lothowa na stopie murzyna z Ameryki północnej.

c) Wałki skórne występują w dwóch typach:

1. Wałki tłuszczowe występują u dzieci, u kobiet i u otyłych mężczyzn — w szczególności na szyi, karku, po bokach tułowia i t. p. — i są następstwem nagromadzenia się tłuszczu w tkance podskórnej.

2. Wałki po wychudnieniu powstają przez utratę podściółki tłuszczowej i tkanki sprężystej. Powłoki są wtedy za obszerne, skutkiem czego fałdują się. Takiego pochodzenia są zmarszczki starców, fałdy powłok skórnych u wieloródek lub u osób, które nagle schudły (chorzy na cukrzycę).

C) Otwory powłok. Poza wielkiemi otworami, w których skóra przechodzi w błonę śluzową (usta, nozdrza, powieki, odbyt, ujście cewki i t. p.) są powłoki pokryte bardzo drobnemi otworkami, któremi uchodzą na zewnątrz przewody wyprowadzające gruczołów, leżących w skórze: mlecznych, potowych i łojowych. Ujścia gruczołów potowych i łojowych nazywa się zazwyczaj porami skóry *(porus cutis)*.

Wewnętrzna powierzchnia powłok.

Powierzchnia wewnętrzna czyli dolna skóry jest więcej nieregularna, niż zewnętrzna i różna zależnie od sposobu połączenia z podstawą.

W tych miejscach, w których skóra jest przesuwalna na podstawie, — jak na tułowiu, kończynach górnych i dolnych — dolna powierzchnia łączy się z luźną tkanką podskórną, pozwalającą skórze przesuwać się po powierzchni, pod nią leżącej. Na bocznej stronie ud głęboka powierzchnia skóry łączy się z powierzchowną powięzią *(fascia superficialis)*, która wysyła wypustki łączące do wewnętrznej powierzchni skóry; między temi wypustkami leżą zraziki tłuszczowe, tworzące podściółkę tłuszczową *(panniculus adiposus)* mniej lub więcej obfitą. Wśród tej podściółki tłuszczowej leżą naczynia i nerwy (powierzchowne).

W tych miejscach, w których skóra jest zrosła z podstawą (pachy, dłonie, podeszwy, brzegi boczne palców) stosunki są znacznie prostsze. Z powierzchni wewnętrznej skóry oddzielają się tu i ówdzie włókniste krótkie wiązki, przyczepiające się do rozcięgna *(aponeurosis)* czy powięzi *(fascia)* i tworzące przestrzenie, wypełnione tkanką tłuszczową. W takich

warunkach skóra jest silnie przytwierdzona do powięzi i na niej nieporuszalna.

Mięśnie, należące do skóry, są prążkowate i gładkie. Pierwsze tworzą podkład na głowie (potyliczne, czołowe, brwiowe i skroniowe) i na szyi i zazwyczaj nie są otoczone powięzią. U człowieka mięśnie skórne tej okolicy są znacznie mniej rozwinięte, niż u wielu gatunków zwierząt ssących, u których mięśnie głowy łączą się ściśle z mięśniami szyi.

Mięśnie gładkie są mniej obfite; do nich należą: mięsień brodawki sutkowej, mięsień powierzchowny krocza i błona kurczliwa *(tunica dartos)* moszny, przechodząca wedle Sappeya w skórę napletka. W niektórych okolicach mięśnie gładkie zanikają choćby częściowo, a zastępuje je tkanka sprężysta.

Stosunek powłok do części pod niemi leżących.

Powierzchnia wewnętrzna skóry jest w rozmaitym stosunku do różnych narządów. Bezpośrednio leżą powłoki na obojczykach, mostku, piszczelach, na niektórych nasadach kości *(epiphysis)* i wyrostkach *(apophysis)* i w tych miejscach brak zazwyczaj podściółki tłuszczowej, zamiast której znajdują się łącznotkankowe powięzie. Na największej jednak części powierzchni ciała powłoki pokrywają mięśnie, których zarysy w wielu miejscach zaznaczają się mniej lub więcej wyraźnie pod skórą.

Na czaszce, twarzy, na palcach rąk i nóg przebiegają w skórze tętnice nawet dość grube. Przez skórę przeświecają też obfite żyły. W stanie prawidłowym nie widzi się natomiast w skórze nerwów i naczyń chłonnych.

Kaletki podskórne *(bursae mucosae vel serosae vel subcutaneae)*.

Kaletki stanowią jamy, znajdujące się w tkance łącznej, niektóre w powierzchownej powięzi (przedrzepkowa i łokciowa). Wielkość kaletek jest różna i zależy od miejsca, w którem się kaletka znajduje, od wieku i zajęcia osobnika.

Kaletki spostrzega się wszędzie tam, gdzie kościec wystaje pod powłokami i na tych częściach, które się często poruszają.

Każda kaletka ma ścianę, otaczającą jamkę; ściana ta bywa różnej grubości i oporności, a łączy się zewnętrzną powierzchnią z otaczającemi tkankami. Powierzchnia wewnętrzna kaletek jest nierówna, ma wyniosłości i załamania. Wnętrze jamy jest zazwyczaj poprzedzielane łącznotkankowemi blaszkami lub postronkami, różnej grubości, które tworzą niezależne od siebie komory, połączone tylko otworami między sobą.

Wewnętrzną powierzchnię kaletki zwilża płyn jasny, w małej ilości, zwiększający się w stanach chorobowych. Jedne kaletki znajdują się stale w stanie prawidłowym, inne rzadziej, wreszcie niektóre powstają skutkiem czynności zawodowych lub są chorobowe *(hygroma)*.

Stale spotykane kaletki znajdują się na szczęce *(bursa angulomaxillaris* i *praementalis)*, na krtani *(b. cartilaginis thyreoideae)*, na łopatce

(b. acromialis), na kości ramiennej *(b. epitrochlearis* i *epicondylica)*, na łokciu *(b. olecrani* i *b. styloidea interna)*, na kości promieniowej *(b. styloidea externa)*, na stawie nadgarstkowym *(b. metacarpophalangea)* (przednia i tylna), na stawach palców *(b. retrophalangea)*, na miednicy *(b. iliac antero-superior, b. ischiadica, b. retrosacralis, b. retrococcygea)*, na udzie *(b. trochanterica, b. condyli externi et interni)*, na rzepce *(b. anterotularis et subrotularis)*, na piszczeli *(b. tibiae externa, interna, anterior, posterior et b. malleolaris interna)*, na kości piętowej *(b. calcanea posterior)*, na podeszwie *(bursae plantares)*.

Obok kaletek stałych mogą się pojawiać również w stanie prawidłowym i na kręgosłupie (wyrostek kolczasty VII kręgu szyjnego), na tułowiu (przedni brzeg obojczyka, w okolicy lędźwiowej i na bocznej stronie najszerszego mięśnia grzbietu), na udzie (po stronie bocznej i przedniej), na stopie (na stawach stopowych).

Ucisk wywierany w pewnej okolicy stale wskutek czynności zawodowych może sprawić powiększenie się istniejących kaletek, prócz tego jednak mogą wtedy powstawać nowe.

Do kaletek chorobowych zaliczamy te, które rozwijają się skutkiem nieprawidłowości ustroju, np. na przepuklinie podtrzymywanej paskiem, na skrzywionym kręgosłupie, na kikucie po amputacji kończyny i t. p.

§ 51. Budowa skóry.

Powłoki skórne składają się z trzech części, mianowicie: ze skóry właściwej, z pokrywającego ją naskórka i tkanki podskórnej, łączącej skórę z częściami pod nią leżącemi.

Skóra właściwa *(derma, cutis propria)*.

Zrąb skóry właściwej stanowi tkanka biała wa i napół przezroczysta, która podczas gotowania daje żelatynę (tkanka klejorodna, kollagen). Grubość skóry właściwej wynosi 300 μ do 3 mm; jej dolna powierzchnia jest równa i łączy się z tkanką podskórną, a w tych miejscach, w których niema tkanki podskórnej, z kośćmi lub powięziami zapomocą włóknistych postronków. Powierzchnia zewnętrzna skóry właściwej jest więcej miękka i przylega ściśle do warstw naskórka.

Połączenie naskórka ze skórą bywa różne. Blaschko opisuje cztery typy zasadnicze, a obok tego postaci przejściowe.

Pierwszy typ (rys. 7) znamionują równość powierzchni stykających się, brak zagłębień i wzniesień. Tak jest na czole, w szwie krocza, na małżowinach usznych, w dolnej linji środkowej moszny i w zagłębieniu pachowem. W skórze twarzy istnieją bardzo drobne wyniosłości między włosami, jest to zatem przejście do drugiego typu.

Pasma faliste, ułożone równolegle do siebie, jako wyniosłości w dolnej powierzchni naskórka — cechują typ drugi (rys. 8). Nierzadko spostrzega

się rozdwajanie się tych pasm, wtedy wchodzą między te ramiona wrzecionowate grzebienie naskórka. Takie połączenie znajduje się w skórze szyi (na mięśniu mostkowoobojczykowo-sutkowym), na grzbiecie prącia i na wzgórku łonowym.

W trzecim typie (rys. 9) pojawiają się obok podłużnych smug naskórkowych także krótkie smugi poprzeczne, przeważnie nie dosięgające podłużnych, przez co powstaje niezupełnie zamknięta siatka. Ten typ spotyka się w skórze brzucha, zamkniętą siatkę zaś na grzbiecie, pośladkach i na kończynach po stronie prostowników.

Grzebienie poprzeczne proste, ukośne lub łukowate, przebiegające między podłużnemi pasmami, znamionują typ czwarty, istniejący w owłosionej skórze głowy i na przyśrodkowych stronach kończyn. Czopy naskórkowe wytwarzają przez to siatkę



Rys. 7.
Naskórek oddzielony ze skóry czoła. (Jasne ząbki są torebkami włosowemi). I typ Blaschko.

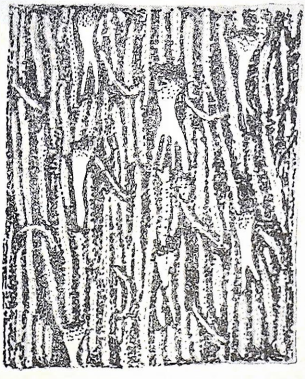

Rys. 8.
Naskórek zdjęty ze skóry wzgórka łonowego. Jego dolna powierzchnia poprzerzynana równoległemi pasmami; większe wyrośle są torebkami włosowemi, cienkie, nitkowate — gruczołami potnemi. II typ Blaschko.



Rys. 9.
Naskórek zdjęty ze skóry grzbietu. Pasma naskórka podłużne, połączone poprzecznemi, obok torebek włosowych i gruczołów potnych. III typ Blaschko.

mniej lub więcej regularną i zupełnie zamkniętą, w której okach sterczą wyrośle skóry właściwej, nadające jej (oglądane lupą) wejrzenie aksamitu. Te drobne wyrośle skóry, — zwracające się w stosunku do powierzchni

w tym samym kierunku, co włosy, — stanowią t. zw. brodawki skóry *(papillae cutis)*, które są rozmaitej wysokości i postaci.

Wahania wielkości brodawek skóry są znaczne, bo nawet w jednej okolicy o pewnym typie mogą istnieć brodawki bardzo różnych rozmiarów. Najniższe (40 –50 μ) znajdują się w skórze owłosionej. w niektórych okolicach twarzy, w przegubach stawów palcowych, na prąciu, na mosznie, jakoteż wargach sromowych większych. W skórze grzbietu i bocznych stron kończyn brodawki dochodzą do 100 μ długości, jeszcze wyższe są na łechtaczce i napletku (120 μ). Obok tego wysokość ich waha się np. na brzegu odbytu między 50 a 150 μ, na wargach mniejszych między 100 a 250 μ. Wymiar poprzeczny, wynoszący zazwyczaj 20—40 μ, dochodzi na wargach mniejszych do 80 μ, w brodawce sutkowej nawet do 200 μ.

Liczba brodawek na jednym milimetrze kwadratowym skóry głowy, szyi, tułowia i większej części kończyn wynosi 75—130. W całej powierzchni powłok zatem znajduje się około 150 miljonów brodawek (na



Rys. 10.
Skóra bocznej strony kończyn. (Brodawki adelomorficzne).



Rys. 11.
Skóra palca ręki obnażona z naskórka. (Brodawki delomorficzne).

15.000 cm kw. powierzchni). Wyjątek stanowią dłonie i podeszwy, gdzie brodawek jest znacznie mniej (36 na 1 mm kw.).

Brodawki stoją przeważnie prostopadle do powierzchni skóry, ukośnie zaś na przedniej stronie ramion i przedramion, jakoteż w skórze w około paznokcia.

Kształtem wyróżniają się brodawki w dwie grupy: jedne noszą nazwę adelomorficznych, inne delomorficznych. Pierwsze (rys. 10) przypominają stożek, walec, półkulę lub maczugę i najczęściej są ostro zakończone. Szczyt mają zawsze tylko jeden i nie sięgają nigdy do powierzchni naskórka, a między nie wtłaczają się czopy naskórkowe, których dolna powierzchnia jest gładka.

Brodawki złożone, delomorficzne (rys. 11), znajdują się na dłoniach i stopach i palcach tejże strony. W tych miejscach wytwarzają się w powierzchni skóry właściwej grzebieniaste wyrośle, szerokie 200 – 700 μ, ułożone równolegle do siebie i współśrodkowo. Każdy z tych grzebieni rozgałęzia się na szczycie na dwa lub więcej ramion, a nierzadko wytwarza całą gromadę brodaweczek. W powierzchni zewnętrznej naskórka

grzebień zaznacza się wyniosłością. W powierzchni skóry jednak drobne brodaweczki, które grupują się na grzebieniach, nie są wcale widoczne.

Te małe właściwe brodawki układają się zazwyczaj w dwa szeregi, podzielone nieregularnym, płytkim rowkiem, w którym mieści się czop naskórkowy. W dolny jego koniec lub w najbliższe sąsiedztwo wchodzi przewód gruczołu potnego (rys. 12), którego ujście przypada po przejściu naskórka na szczycie grzebienia naskórkowego (rys. 13).

Rys. 12.
Naskórek zdjęty ze stopy. (Listwy naskórka dwojakie, jedne z gruczołami potnemi, drugie bez nich).

Prócz wspomnianych wyróżniają się jeszcze brodawki naczyniowe i nerwowe. Pierwsze znajdują się w całej powierzchni powłok, drugie na tych miejscach kończyn, które pokrywają kościec. Przeważna część brodawek jest równocześnie naczyniowa i nerwowa.

Skóra właściwa jest podstawą powłok zewnętrznych, a głównym jej składnikiem jest włóknista tkanka łączna. Wiązki jej tworzą siatkę, w środkowych warstwach skóry tak gęstą i silną, że na przekroju przedstawia powierzchnię gładką. W górnej warstwie zaś, t. j. podbrodawkowej i brodawkowej, siatka włókien jest luźniejsza. Środkową warstwę skóry właściwej nazwano warstwą właściwą *(tunica propria)* — górną zaś warstwę: częścią brodawkową *(corpus papillare);* nigdzie jednak niema ścisłej granicy między temi warstwami.

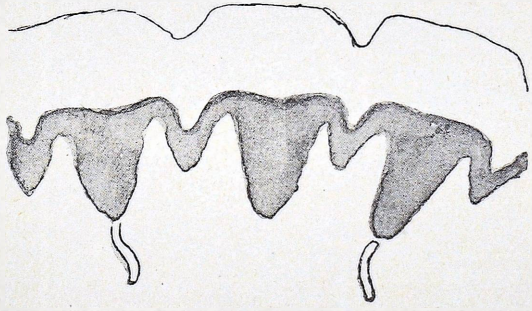

Rys. 13.
Schemat ułożenia brodawek na opuszce palców.

Włókna tkanki łącznej nie przebiegają jednak wszędzie w skórze w jednakowym kierunku. W tych miejscach, w których skóra przylega do podstawy, wiązki przebiegają ukośnie, a nawet prostopadle do powierzchni skóry. W innych wiązki, wychodzące z tkanki podskórnej, układają się w skórze właściwej równolegle do powierzchni, u podstawy brodawek zaś rozdzielają się na drobniejsze, biegnące prostopadle w bro-

dawkach. Jednakże tylko część włókien pochodzi z tkanki podskórnej, większość zaczyna się i kończy w warstwie środkowej skóry, wśród której prócz równoległych istnieją liczne wiązki rozmaitej grubości, przebiegające w różnych kierunkach.

O kierunku tych wiązek włóknistych w skórze pouczyły nas przedewszystkiem spostrzeżenia Langera. Po przebiciu skóry okrągłem szydłem powstaje otwór nie okrągły, ale szczelinowaty. Langer tłóma-

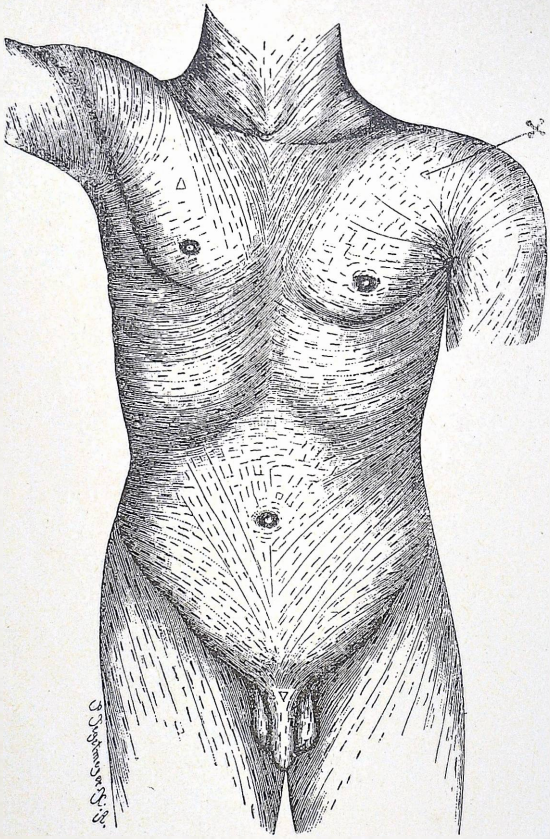

a

Rys. 14.
Schemat przebiegu włókien tkanki klejorodnej w skórze. — Według Langera.
× Przestrzenie trójkątne, gdzie włókna się krzyżują.

czył to zjawisko tem, że okrągły przyrząd przerywa włókna skutkiem ich ułożenia tylko w małym stopniu, głównie zaś rozdziela je od siebie, a przez to siatka włókien powraca szybko do pierwotnego położenia. Tym zabiegiem stwierdzić można przebieg włókien w różnych miejscach skóry.

Na grzbiecie siatka tkanki łącznej przebiega od tylnej linji środkowej ciała miarowo pasem do przedniej, niezupełnie jednak poziomo, gdyż zaczyna się z tyłu nieco wyżej. W górnej części grzbietu u nasady koń-

czyn górnych linje te przechodzą w okrężne, biegnące w około barku. Z przodu tej okolicy barkowopiersiowej przebieg jest podobny. Tak z przodu jednak, jak i z tyłu, powstają w miejscach sobie odpowiadających (na grze-

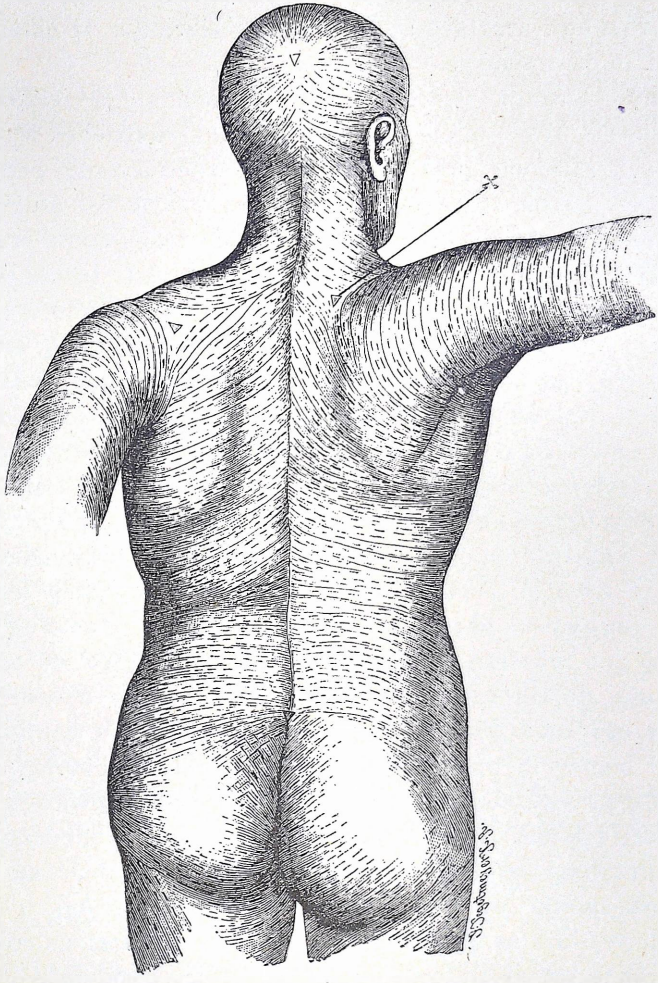

b

Rys. 14.
Schemat przebiegu włókien tkanki klejorodnej w skórze. — Według Langera.
× Przestrzenie trójkątne, gdzie włókna się krzyżują.

bieniu łopatki i poniżej dołka Mohrenheima) małe trójkątne przestrzenie, w których włókna się krzyżują. W części lędźwiowej przebieg siatki jest podobny, jak na grzbiecie, — przechodząc jednak ku przodowi zakrzywia się w dół ku linji środkowej brzucha, odpowiednio do wysokości przestrzeni od końca mostka do wzgórka łonowego.

W skórze głowy włókna mają kierunek zstępujący od tylnej linji środkowej aż do szczytu kości potylicznej, skąd linje przebiegają w gę-

stych południkach przez boczne i górne części czaszki. Pewne przeszkody przebiegu stanowią małżowiny uszne, wyrostek sutkowy i brzeg szczęki, w których to miejscach linje siatki są mniej regularne. Skutkiem tego powstają na wyrostku sutkowym i poza kątem szczęki trójkątne pola włókien o różnym przebiegu. Na twarzy kierunek włókien odpowiada przebiegowi mięśni twarzy.

Okrężny kierunek przebiegu na barkach sięga tylko do dolnego brzegu pach. Od tego miejsca powstają łuki zwrócone wypukłością ku górze, których ramiona przebiegają po bocznej stronie przedramion ku powierzchniom przyśrodkowym, gdzie linje leżą w osi długiej kończyny. Ten sam kierunek mają włókna i w przegubie łokciowym, poniżej którego linje się rozchylają, przybierając bieg łukowaty ku stronie prostowników przedramienia, gdzie linje biegną prawie równolegle do osi długiej. Powyżej stawu nadgarstkowego przebieg jest znowu okrężny, na kłębie palca dużego w około osi, a podłużny na dłoni i kłębie palca małego. Podobne linje tworzy siatka włókien na grzbiecie rąk i na palcach po stronie prostowników, zginaczy i po stronach bocznych. Przeciwnie w okolicy stawów między członami palców i na ich nasadzie przebieg jest ściśle okrężny.

Na kończynach dolnych, w linji środkowej okolicy krzyżowej, odbytu i krocza osi siatki przebiegają ukośnie ku bokom, krzyżując się z linjami dolnego pasa tułowia. Pod fałdem pośladkowym przebieg jest na krótkiej przestrzeni regularnie okrężny. Od linji więzadła Pouparta linje kierunkowe biegną ukośnie ku środkowi i dołowi, przez co powstają ostre kąty z linjami dolnej części brzucha. Gdy te linje ukośne, przebiegając środkową część uda, dochodzą na tylną jego powierzchnię, to z boku w częściach bocznych przedniej powierzchni schodzą smugi, które dostają się na tylną powierzchnię, w dolnej zaś części przeważają, przechodząc w powierzchnię łydki. Na kolanie z przodu przeważa kierunek poprzeczny. Na goleni przebieg włókien jest prostopadły, a schodząc ku stawowi skokowemu przechodzi w łukowate pętle w około kostek i na piętę. Na grzbiecie stopy linje są przeważnie podłużne, a bliżej palców przechodzą w linje okrężne, które przeważają i na grzbiecie palców.

Przebieg wiązek tkanki łącznej w skórze jest najczęściej zgodny z kierunkiem przebiegu mięśni, w około stawów zaś jest okrężny. Taki stosunek tych tkanek do siebie uniemożliwia rozdarcie wiązek podczas silnego napięcia lub ruchów, stanowi zatem dobrą ochronę powłok.

Tkanka sprężysta (elastyna) towarzyszy w skórze wiązkom tkanki klejorodnej. W dolnej części tkanki podskórnej *(retinacula cutis)* leżą grube i liczne włókna sprężyste (rys. 15) poziomo, skąd biegną wzdłuż wiązek tkanki łącznej ukośnie lub prostopadle do skóry właściwej. W ogólności włókna sprężyste przebiegają albo do siebie równolegle i tworzą wiązki, albo wytwarzają siatkę o mniej lub więcej dużych okach. W skórze właściwej oka są większe, włókna grubsze, sieć podbrodawkowa jest drobna i o cienkich włóknach. Tuż pod granicą naskórka cieniutkie włókna sprę

żyste układają się w drobną siatkę (podnaskórkową), od której odchodzą bardzo cienkie włókienka, rozgałęziające się i biegnące prostopadle do dolnej powierzchni naskórka. Ta siatka sprężysta podnaskórkowa znajduje się w skórze prawie wszędzie prócz powiek, a grubość włókien waha się od 7 do 42 μ; najsilniejsza jest siatka na dłoniach, najcieńsza na mosznie.

Część górna skóry właściwej, graniczącą z naskórkiem, część siatkowata *(corpus reticulare, pars papillaris)*, odznacza się delikatną siatką włókien tkanki łącznej, opisaną powyżej siatką włókien sprężystych i większą ilością naczyń, niż w skórze właściwej. Tę część skóry wraz z częścią podbrodawkową nazwał Kromayer naczyniową warstwą skóry *(cutis vasculosa)*.

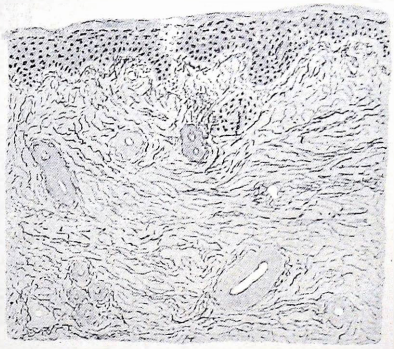

Rys. 15.

Włókna sprężyste w skórze przedramienia.

Część siatkowata skóry składa się z pasma, leżącego u podstawy brodawek *(zona subpapillaris)* i samych brodawek, między któremi leżą czopy naskórkowe. Włókna tkanki łącznej są w tej części znacznie cieńsze, niż w skórze właściwej, leżą luźno, od siebie pooddzielane, i mają przebieg ukośny lub prostopadły w stosunku do poziomych włókien skóry właściwej. W powierzchni brodawek w miejscu zetknięcia skóry z naskórkiem kończą się te włókienka okrągło lub pęcherzykowato i dochodzą do błony nazwanej szklistą *(membrana vitrea)*. Ząbkowane nierówności powierzchni brodawek łączą się z odpowiadającemi błony szklistej, prawie w całej powierzchni prócz dolnego końca czopów naskórkowych.

Tkanka podskórna *(tela subcutanea, subcutis, hypoderma)*

składa się z trzech warstw. Wiotka tkanka łączna leży najniżej, na niej spoczywa powięź *(fascia superficialis)*, a ze skórą właściwą graniczy trzecia warstwa, mianowicie: podściółka tłuszczowa *(panniculus adiposus)*. Ale budowa podskórnej tkanki różni się zależnie od okolicy powłok.

Przedewszystkiem brakuje warstwy najniższej wszędzie tam, gdzie skóra jest mało ruchoma; w tym wypadku powięź dołącza się do rozcięgna *(aponeurosis)* albo też przechodzi w okostnę. Takie ułożenie spostrzega się na wyniosłościach kostnych, w przegubach stawów i w linji środkowej ciała. Na dłoniach i stopach powięź zastępuje silne rozcięgno, dostosowane do czynności tej okolicy skóry.

Brak powięzi, a nawet tkanki tłuszczowej spotyka się tam, gdzie istnieją t. zw. mięśnie podskórne, już to gładkie — np. na częściach płciowych lub brodawce sutkowej, — już też prążkowane, jak na twarzy.

Wreszcie może być zupełnie brak tkanki podskórnej, a skóra właściwa łączy się bezpośrednio z okostną. Zazwyczaj ułożenie takie jest na czole.

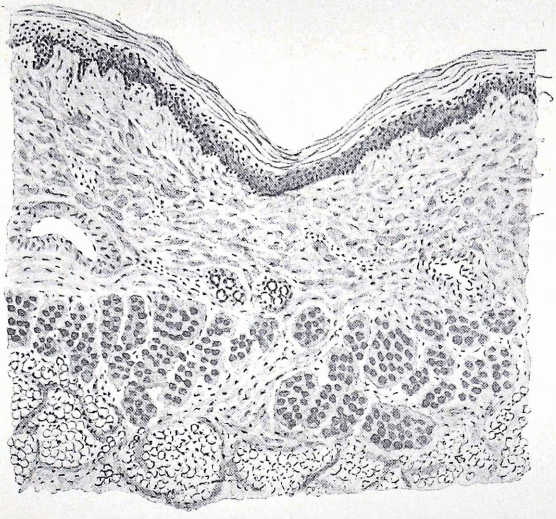

Rys. 16.

Skóra zgięcia nadgarstkowego (naskórek, skóra właściwa, tkanka podskórna, rozcięgno, tkanka tłuszczowa).

Wiotka tkanka łączna, dzięki której skóra jest poruszalna na częściach pod nią leżących, składa się z cienkich blaszek, ułożonych na sobie

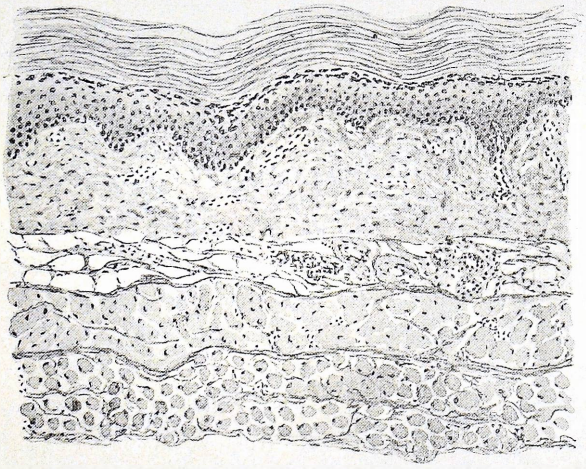

Rys. 17.

Skóra dłoni (naskórek, skóra właściwa, tkanka podskórna, rozcięgno, mięśnie).

równolegle do powierzchni skóry. Tu i ówdzie włókna zadzierzgują się ze sobą ukośnie, wytwarzają wąskie przestrzenie, długości 250—1500 μ.

Głębokie blaszki są utworzone przez włókna łącznotkankowe grube, szerokie i płaskie z małą ilością włókien sprężystych; powierzchowne zaś blaszki są więcej jednolite, złożone z bardzo cienkich równoległych włókien, którym towarzyszy bogata siatka sprężysta.

Obok włókien tkanki łącznej i sprężystej znajduje się w tej wiotkiej tkance substancja bezpostaciowa, jakoteż dość liczne komórki tkanki łącznej i komórki tuczne (»Mastzellen«).

Powięź *(fascia)* stanowi błona grubości $^1/_2$—1 mm, przebiegająca równo lub nieco falisto i równolegle do powierzchni skóry. Z dolnej jej powierzchni wysuwają się pasma poprzeczne lub ukośne, łączące ją z wiotką tkanką podskórną. Powierzchnia zaś górna wysyła silne blaszki regularne, poprzeczne lub prostopadłe, które wytwarzają okrągławe przestrzenie, łączące się na szczycie z właściwą skórą. Ta powięziowa warstwa jest zatem złożona z włókien tkanki łącznej, z włókien sprężystych i komórek tkanki łącznej, tworzących t. zw. pasma włókniste *(conus fibrosus cutis)*.

Rys. 18.

Skóra kciuka od strony dłoniowej (naskórek, skóra właściwa, smugi tkanki łącznej, a między niemi obfite zraziki tłuszczowe).

Podściółka tłuszczowa jest tworem dodatkowym i przypadkowym, gdyż może zniknąć zupełnie. Włókniste wiązki, wytwarzające powięź, tworzą komory, w których osiada tkanka tłuszczowa. Zrazy tłuszczowe, okrągłe, owalne lub wieloboczne, układają się w jeden lub więcej szeregów, leżących na sobie. Całość płatów tłuszczowych wytwarza poduszeczkę, sprężystą i oporną, w której mają swą siedzibę końce torebek włosowych i gruczoły kłębkowe (potne).

Podściółka tłuszczowa rozwija się w różnej ilości zależnie od miejsca powłok. W bardzo małej ilości znajduje się podściółka tłuszczowa w małżowinie usznej i na nosie, obfita zaś jest w innych okolicach ciała (na wzgórku łonowym, na pośladkach, na palcach rąk i nóg, na śródręczu, śródstopiu, na pięcie i t. p.).

Zraziki tłuszczowe składają się z gromad komórek łącznotkankowych, wypełnionych tłuszczem, między zrazikami zaś przebiega duża ilość naczyń. Komórki tłuszczowe powstają w ten sposób, że z początku pojawiają się w cytoplazmie komórek tkanki łącznej krople tłuszczu, których ilość zwiększa się; krople te łączą się ze sobą, wypychając jądro na obwód komórki i przybierając kształt balonowaty. Dlatego na obwodzie komórki powstaje cienka warstwa protoplazmy, jakby błona o podwójnym zarysie,

otaczająca tłuszczową treść. Wielkość komórek tłuszczowych waha się między 40—150 μ, a jądra ich są pęcherzykowate, owalne lub kuliste.

Tłuszcz tkanki podskórnej rozpuszcza się w eterze, chloroformie, ksylolu i t. p. — kwas osmowy czerni go, barwi się zaś na czerwono sudanem III lub czerwienią szkarłatną. Jest mieszaniną trójpalmitynianu, trójstearynianu i trójmargarynianu glicerynowego. Unna i Golodetz utrzymują jednak na podstawie swoich badań, że tłuszcz ludzki jest przedewszystkiem tłuszczem cholestearynowym.

Skóra właściwa zawiera jeszcze prócz wspomnianych składników w niektórych miejscach także wiązki mięśni gładkich. Prócz mięśni przywłośnych, o których będzie później mowa, znajdują się w różnych miejscach skóry pasma mięśni gładkich, niezależnie od włosów i gruczołów. Te wiązki leżą w skórze właściwej lub tkance podskórnej albo w obu tych warstwach skóry równocześnie. Zazwyczaj przebiegają równolegle do powierzchni skóry w kilku warstwach na sobie ułożonych, mogą jednak w tkance podskórnej krzyżować się także ze sobą.

W największej ilości znajdują się te mięśnie gładkie w zewnętrznych częściach narządu płciowego, przedewszystkiem w skórze moszny *(tunica dartos)* u mężczyzn, w wargach większych u kobiet. Od tych części począwszy przechodzą na krocze aż do odbytu — u mężczyzn zaś także na dolną stronę prącia i wzgórek łonowy. Schiefferdecker nazywa te pasma mięśniowe *„muscularis sexualis“* i upatruje pewien związek z rozwojem mięśni gładkich u obu płci w brodawce sutkowej i jej otoczeniu *(m. mamillae et areolae)*. Tenże autor spostrzegał także takie mięśnie w pachach, głównie w skórze właściwej, gdzie w tej okolicy niema mięśni przywłośnych.

Mięśnie gładkie skóry odznaczają się wielką ilością włókien sprężystych, które tworzą obfitą siatkę w około nich, a prócz tego wchodzą w sam mięsień (Balzer). Przedewszystkiem jednak włókna sprężyste znajdują się w ich przyczepach, przez co łączą się one z całą siecią tych włókien skóry i tkanki podskórnej. Ta jednolita sieć włókien sprężystych wraz z mięśniami tworzy jak gdyby narząd hamujący, który rozdziela równomiernie ucisk i rozciąganie. Sieć ta działa zatem regulująco z jednej strony na wydzielanie gruczołów, z drugiej na krążenie krwi (Unna).

Naskórek.

Naskórek, powstający z tkanki zewnętrznej zarodka *(ectoderma)* i wytwarzający rozmaite twory naskórkowe (gruczoły, włosy, paznokcie), przedstawia się w postaci cienkiej blaszki, stanowiącej zewnętrzną pokrywę skóry, która do pewnego stopnia zakrywa jej nierówności.

Powierzchnia zewnętrzna naskórka posiada wklęśnięcia (rowki międzybrodawkowe, fałdy mięśniowe, stawowe i t. p.), przejściowe lub stałe wyniosłości, ujścia gruczołów t. zw. pory skórne *(porus)*, przez które przechodzą i włosy.

Naskórek styka się powierzchnią dolną bardzo ściśle ze skórą wła-

ściwą. Dlatego w jednych miejscach ta powierzchnia zetknięcia jest gładka, w innych zaś falista, zależnie od powierzchni skóry właściwej. W tych miejscach zatem, w których istnieją brodawki skórne *(papillae)*, wchodzą między nie czopy naskórkowe.

Naskórek, oddzielony od skóry właściwej zapomocą maceracji, okazuje na tej dolnej powierzchni nitkowate wyrośle, które są albo włosami albo przewodami gruczołów.

Grubość naskórka waha się dość znacznie, zależnie od okolicy ciała. W stosunku do skóry właściwej naskórek zajmuje $^1/_{10}$, $^1/_8$, $^1/_4$ lub $^1/_2$ grubości całej skóry. Drosdorff podaje, że w miejscach o skórze cienkiej naskórek ma 50—100 μ grubości na brodawkach, a 60—150 μ między brodawkami. W miejscach o grubej skórze grubość naskórka dochodzi do 280 μ (koniec palca), a nawet 600—1500 μ (na dłoniach i stopach).

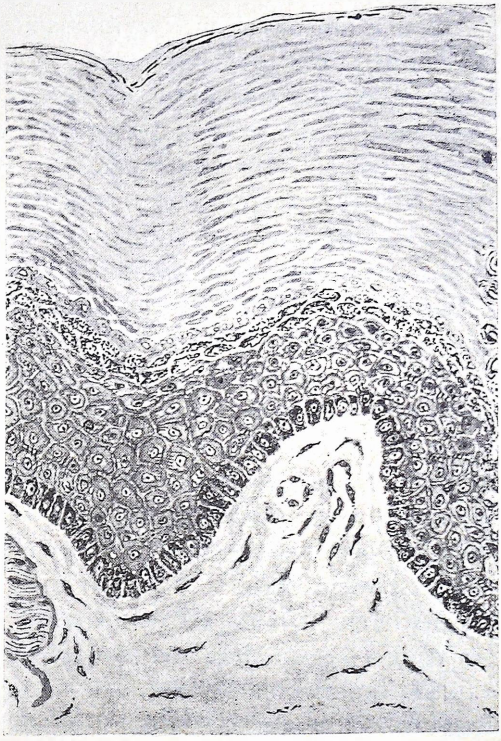

Rys. 19.

Budowa naskórka dłoni. Od dołu ku górze: warstwa rozrodcza, warstwa kolczasta, warstwa ziarnista, warstwa jasna i pokłady komórek zrogowaciałych.

Jeszcze Malpighi (1664) wskazywał na to, że naskórek rozdziela się w wodzie wrzącej na dwie warstwy. Głębsza przedstawia się jako podziurawiona błona: — sieć Malpighiego *(rete)*, druga, powierzchowna, rozdziela się na jednolite cienkie blaszki — warstwa zrogowaciała. Warstwy głębokie są miękkie, łamliwe, ziarniste i barwy szarawej, o powierzchni nieregularnej, pęcznieją i rozmiękają w wodzie.

Warstwy zrogowaciałe są twarde, suche i odporne. Wejrzenie ich jest jednolite, a przytem są one przezroczyste. W stanie prawidłowym warstwy te są bezbarwne, a zabarwić dają się barwikami kwaśnemi, natomiast warstwy głębsze barwią się barwikami zasadowemi i obojętnemi. W wodzie warstwy zrogowaciałe naskórka pęcznieją trudno i powoli. Leki odciągające *(revulsiva)*, stosowane na powierzchnię skóry, oddzielają te warstwy od sieci Malpighiego, gdyż powstaje zazwyczaj pęcherz wypełniony płynem, przykrycie pęcherza stanowi warstwa komórek zrogowaciałych.

Grubość tej warstwy waha się także znacznie zależnie od miejsca.

Tam, gdzie powłoki są cienkie (prącie, żołądź, wargi sromowe), jakoteż u płodu i noworodka, sieć Malpighiego jest grubsza od warstwy zrogowaciałej. Na twarzy, na tułowiu, na grzbiecie rąk i nóg, te dwie części naskórka są prawie jednakowej grubości. W innych wreszcie miejscach — szczególnie zaś na stopach i dłoniach — warstwa komórek zrogowaciałych jest znacznie (2—5 razy) szersza, niż warstwy naskórka, leżące pod nią (525—600 μ na 75—125 μ ponad brodawkami).

Sieć Malpighiego składa się z komórek opatrzonych wyraźnemi jądrami, a ułożonych w 7 wyróżniających się od siebie warstwach. Najniżej leży warstwa podstawna, na niej szeregi komórek kolczastych, powyżej warstwa ziarnista, od której rozpoczynają się warstwy rogowaciejące: warstwa pośrednia i jasna, a wreszcie warstwa zrogowaciała i oddzielająca się.

Na granicy naskórka i skóry leży cienka (1—2 μ) błona podstawna, przezroczysta jak szkło i załamująca silnie światło *(membrana prima* Hensena, *membrane basale* Ranviera, *m. vitrea, basement membrane* Tood-Bowmanna), która — wedle Ranviera, Branca — grubieje w ujściach mieszków włosowych i gruczołów.

Powierzchnia dolna błony podstawnej jest w związku ze skórą właściwą. Włókna tkanki łącznej kończą się w niej tylko z boków i na szczycie brodawek. Na tej dolnej powierzchni istnieją drobne grzebienie w postaci delikatnego ząbkowania, tem wyraźniejszego, im bliżej szczytu brodawki. Podobne ząbkowane i uszeregowane nierówności znajdują się w tej błonie i od strony naskórka; w nie wchodzą wyrośle dolnej powierzchni komórek podstawnych.

Niema jednak jednomyślności co do pochodzenia tej blaszki podstawnej — jedni bowiem sądzą, że jest ona tworem powstałym z naskórka, inni, że należy ściśle do skóry właściwej. Rabl, Kreibich podają nawet w wątpliwość jej istnienie, a Merk dochodzi, na podstawie badań środkami rozmiękczającemi i działaniem mechanicznem, do wniosku, że komórki podstawne naskórka przylegają bardzo silnie do skóry właściwej wskutek pewnych właściwości biochemicznych tych tkanek, porównując tę łączność z przyleganiem grudki śluzu do płytki porcelanowej.

Warstwa podstawna *(stratum basale)* naskórka, którą najpierw Robin, a później Kölliker i Ranvier nazwali rozrodczą *(stratum germinativum)*, składa się z jednego szeregu komórek, występującego wybitniej wskutek tego, że jądra ich leżą blisko siebie i że komórki zawierają ziarna barwika.

Komórki tej warstwy leżą prostopadle do powierzchni skóry właściwej i są kształtu walcowatego *(stratum cylindricum)*. Wysokość ich wynosi 12—16 μ, szerokości 6—8 μ. Jądra ich są okrągłe lub owalne i leżą zazwyczaj w górnym biegunie komórki.

Warstwa komórek kolczastych *(cellulae* Malpighi, *corpus mucosum, stratum spinosum, filamentosum, cellules polyédriques)* składa

się z komórek wielobocznych, z których dolne zbliżają się do owalu, w górnych zaś oś długa jest równoległa do powierzchni skóry. Przytem komórki te ułożone są w szeregach, których liczba waha się zależnie od miejsca. Na przedramieniu np. spostrzegamy 6—8 szeregów na szczycie brodawek, a do 20 w czopach międzybrodawkowych, bo dostosowując się do powierzchni warstwy podstawnej, warstwa ta tworzy tu sopel, schodzący między brodawki. Powierzchnia górna zaś jest płaska, równa, równoległa do powierzchni skóry i przechodzi w leżącą na niej warstwę ziarnistą.

Każda komórka warstwy kolczastej ma jądro okrągławe, jasne, pęcherzykowate, o 6—12 μ średnicy, a w jądrze znajduje się jedno lub więcej jąderek. Wyjątkowo mogą istnieć w komórce dwa jądra, jako znak amitotycznego podziału jądra bez podziału cytoplazmy.

Cytoplazma tych komórek wyróżnia się w dwie warstwy: w około jądra jest jaśniejsza, trudniej barwliwa *(endoplasma)*, na obwodzie jest ciemniejsza i barwi się silniej *(ectoplasma, zona corticalis)*. Unna sądzi przytem, że cytoplazma tych komórek jest gąbczasta *(spongioplasma)*, a w okach jej leżą ziarna plazmy ziarnistej *(granoplasma)*.

Już Flemming i Ranvier zauważyli w tej warstwie liczne nitki, przebiegające z jednej komórki na drugą. W warstwie podstawnej włókna te przebiegają prostopadle do powierzchni, w szeregach sieci Malpighiego w różnych kierunkach, przybierając w powierzchownych szeregach przebieg równoległy do powierzchni skóry. Nitki łączące komórki przekraczają wolne przestrzenie między komórkami jakby mostki równoległe, łączące dwie płaszczyzny ścian komórkowych wielobocznych, stykających się ze sobą. W miejscu zetknięcia się 2 lub 3 komórek nitki tworzą wiązki, biegnące w różnych kierunkach, z których każda przechodzi na jedną z sąsiednich komórek. W środku nitek mostkowych spostrzega się często drobne guziczki nad miejscem zetknięcia się komórek (Unna). Te włókna naskórkowe (»Epithelfaserung«) są bardzo łamliwe, to też w miejscu, w którem dostają się do naskórka składniki krwi, zostają te włókna rozsunięte lub połamane. To dostawanie się w nieprawidłowych stanach składników komórkowych (wysięków) przemawiałoby za istnieniem wolnych, wypełnionych cieczą tkankową przestworów między komórkami sieci Malpighiego.

Warstwa ziarnista *(stratum granulosum)*, — odkryta przez Aufhammera (1869) i Langerhansa (1873), a zwłaszcza później (1875) przez Unnę, — przedstawia się w skrawkach niebarwionych jako białe pasmo, leżące na komórkach kolczastych. W jednych miejscach istnieje jeden szereg komórek ziarnistych, zaledwo stykających się ze sobą końcami, w innych jest więcej (3—4) szeregów. Górną powierzchnią styka się ta warstwa z warstwą pośrednią i na jej wysokości naskórek zostaje najczęściej uniesiony ku górze przez wysięki (pęcherz).

Komórki warstwy ziarnistej mają kształt romboidalny, o osi długiej

równoległej do powierzchni skóry. Jądra ich są jasne, zanikające, barwią się słabo. W cytoplazmie tych komórek spostrzega się ziarnistość w około jądra, która nie wypełnia komórki całkowicie, szczególnie na jej końcach. Włókna naskórkowe kurczą się w tej warstwie, są krótsze, a nawet zupełnie zanikają w górnych szeregach.

Te ziarenka w komórkach tej warstwy naskórka nazwał Waldeyer keratohyaliną i w Niemczech uważa się ją za tym autorem za substancję stałą; Ranvier uważa ją raczej za płynną i nazywa ją eleidyną ziarnistą. Buzzi zaś twierdzi, że eleidyna może być w postaci płynnej i stałej, wytwarza się zaś najprawdopodobniej z części jądra, ale przy udziale cytoplazmy komórki.

Warstwa pośrednia *(stratum intermedium,* »basale Hornschicht«), wyróżniona przez Ranviera, stanowi właściwie dolną część warstwy jasnej i jest pierwszą warstwą komórek zrogowaciałych. Ta warstwa jest widoczna tylko w tych miejscach, w których naskórek jest bardzo gruby, i tu składa się ona z 1—2 szeregów komórek. Komórki nie są zupełnie zrogowaciałe, zbliżone najwięcej do warstwy ponad nią leżącej (jasnej).

Warstwa jasna, opisana przez Oela (1857), później przez Schröna (1865), zawdzięcza nazwę swemu jasnemu wejrzeniu, przyczem załamuje silnie światło. Podobnie jak warstwa pośrednia, tak i warstwa jasna nie czernieje pod działaniem kwasu osmowego.

Komórki tej warstwy są wieloboczne, wyglądają szklisto i leżą ściśle obok siebie. Jądro jest zanikające, a na obwodzie komórki wytwarza się zrogowaciała osłonka. Wśród cytoplazmy spostrzega się kropelki substancji, która po przecięciu komórki wypływa na zewnątrz i którą Ranvier nazwał eleidyną płynną, natomiast Waldeyer tylko eleidyną w przeciwieństwie do keratohyaliny (eleidyny stałej). Ciliano stwierdził, że ta kroplista substancja nie jest tłuszczem, ale substancją białkowatą i że nawet odczyn barwikowy wyróżnia ją od keratohyaliny, barwiącej się hematoksyliną.

Warstwa zrogowaciała okazuje największe różnice szerokości zależnie od miejsca. Najgrubsza jest na dłoniach i podeszwach. W całości stanowi warstwę jednolitą, przezroczystą; przekształcanie komórek naskórka jest w niej zupełnie ukończone. Warstwa ta składa się z blaszek, ułożonych na sobie, przedzielonych tylko tu i ówdzie szczeliną, która się zwiększa pod wpływem płynów, wywołujących pęcznienie naskórka zrogowaciałego. Kształt komórek zrogowaciałych jest soczewkowaty ze ściętemi płaszczyznami na obwodzie, a w ich powierzchni istnieje drobne ząbkowanie, które łączy te komórki ze sobą. Te komórki są zrogowaciałe w częściach powierzchownych, wewnątrz zaś zawierają nieco tłuszczu i mało widoczne resztki zanikłych jąder. Obecność substancji rogowej, keratyny, nadaje tej warstwie pewne odrębne własności barwienia się. Kwas osmowy czerni wszystkie szeregi komórek zrogowaciałych, gdyż wtedy występuje już w komórkach kwas oleinowy.

Badania Unny i Golodetza dowiodły, że różne twory naskórka zrogowaciałego (komórki zrogowaciałe, paznokcie, włosy, rogi, pióra i t. p.) zawierają obok substancyj białkowych różne rodzaje keratyny (A, B, C) w różnym stosunku. Prawidłowo zrogowaciałe komórki naskórka zawierają: 13% keratyny A, 10% keratyny B, — reszta przypada na substancje białkowe. Keratyny różnią się od siebie ilością zawartego w nich węgla. Badania tych autorów wskazują także na obecność w warstwach zrogowaciałych tyrozyny.

Wreszcie w powierzchni skóry leży warstwa naskórka zrogowaciałego odpadająca (*stratum disjunctum* Ranvier, *lame superficielle desquamante* Renaut), która oddziela się ustawicznie od reszty naskórka i odpada częściami.

Rozpatrując opisaną budowę naskórka, dochodzi się do przekonania, że układ warstw jest bardzo celowy. W warstwie najniższej, leżącej na skórze właściwej, komórki rozradzają się; tu też widzi się podział komórek, które stąd przechodzą wyżej, gdzie układają się w t. zw. sieci Malpighiego (komórki kolczaste). Komórki tych szeregów są ze sobą połączone siecią, leżącą w płaszczach komórek, tworząc jakby jednolity pancerz. Te komórki są jeszcze w pełni życia, bo mogą się w pewnych warunkach dzielić. Natomiast w warstwie ziarnistej komórka naskórka nie jest zdolna do podziału, jądro jej kurczy się, cytoplazma zmienia (keratohyalina), a przestwory międzykomórkowe zwiększają się. Na tej warstwie ziarnistej istnieją jednak jeszcze warstwy przejściowe, dolne szeregi komórek zrogowaciałych (*stratum intermedium* Ranviera, *stratum infrabasale* Schicht-Unny), zawierające wedle badań Unny i Golodetza glikogen najprawdopodobniej w połączeniu białkowem. W naskórku grubym istnieje jeszcze warstwa jasna z eleidyną (*stratum lucidum, stratum suprabasale* Schicht-Unny) jako przejście do komórek zupełnie zrogowaciałych, martwych, spłaszczonych, zawierających zanikłe jądro, dużo keratyny i tłuszcz (kwasu oleinowego). Włókna naskórkowe, począwszy od warstwy ziarnistej, skracają się coraz więcej, pozostając w warstwie zrogowaciałej w postaci drobnych ząbków, łączących ze sobą komórki. — Tymczasem powierzchnia naskórka ulega ustawicznemu złuszczaniu się, a od dołu od granicy samej skóry wytwarzają się komórki świeże, które, ulegając powolnemu przekształcaniu, przechodzą coraz wyżej, wreszcie w komórki zrogowaciałe odpowiednio dostosowane do ochrony skóry i całego ustroju.

Barwik naskórka znajduje się w skórze rasy białej zwykle tylko w warstwie rozrodczej, w skórze ras ciemnych (murzynów) także w warstwach wyższych. Ten barwik, nadający pewną barwę skórze, leży w komórkach w postaci ziarn, zgrupowanych przeważnie w górnym biegunie — czasem obok barwika płynnego (Vörner). Badania ostatnich czasów, głównie Hertwiga i jego szkoły, wreszcie Meirowskyego i Hellmicha, wskazują, że tworzenie się barwika odbywa się samoistnie we-

wnątrz komórek naskórka bez udziału barwika krwi, jedynie na mocy energji życiowej komórki. Pewne części substancji nukleolarnej ulegają jakiemś zmianom biochemicznym, wychodzą z jądra i przemieniają się w cytoplazmie w barwik, układający się na biegunie zwróconym ku światłu.

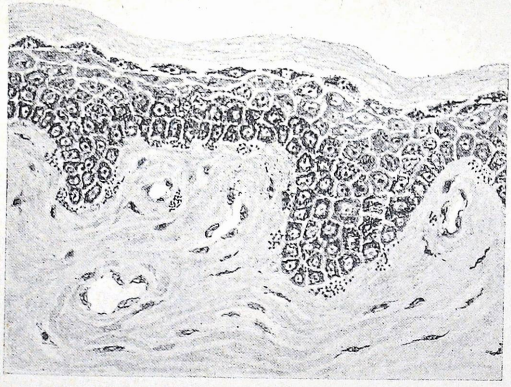

Rys. 20.

Skóra murzyna. Barwik aż do górnych warstw naskórka, częściowo zaś i w skórze właściwej.

Bloch Br. twierdzi zarazem na zasadzie swych badań z ostatnich lat, że barwik w naskórku powstaje przy obecności jakiegoś zaczynu (enzymu) utleniającego i kondenzacyjnego.

§ 52. Naczynia krwionośne skóry.

Jedynie skóra właściwa i tkanka podskórna zawierają naczynia, które nie wkraczają nigdy do naskórka. Naczynia krwionośne skóry odchodzą od grubszych pni przebiegających tkankę podskórną. Manchot zauważył, że tętnice skóry rozkładają się wedle metamerów. Grosser stwierdził później, że to ułożenie naczyń nie jest jednak tak regularne, jak to przypuszczał Manchot.

Tętnice, dochodzące do skóry, są dwojakiego rodzaju: jedne krótsze, wychodzące z mięśni, przebiegające prostopadle powięź i tkankę podskórną, tworzą w skórze siatkę; drugie długie, znacznie liczniejsze, biegną ukośnie przez powięź, gdzie łączą się w sieć i skąd wchodzą do tkanki podskórnej.

Tętnice i żyły wchodzą razem do tkanki podskórnej; liczne w niektórych okolicach ciała (twarz, dłonie, boczne powierzchnie kończyn) przebiegają tamże albo prostopadle (dłonie i podeszwy) albo ukośnie do powierzchni skóry, tworząc w około zrazików tłuszczowych pętle i siatki. Na granicy skóry właściwej układają się naczynia w sieć poziomą, o okach szerokich i wydłużonych (sieć podskórna — *plexus subcutaneus).*

Od tej sieci naczyń oddzielają się dwie grupy gałązek: gałązki zstępujące, zaopatrujące torebki włosowe, gruczoły potne i powierzchnie zrazików tłuszczowych — i gałązki wstępujące, mniej liczne, ale nieco grubsze. Te gałązki wstępujące przebiegają skórę właściwą ukośnie lub prostopadle, z początku prostolinijnie lub rozdzielając się na dwie gałązki, aż do warstwy podbrodawkowej skóry, gdzie tworzą znowu siatkę (sieć podbrodawkowa — *plexus subpapillaris*).

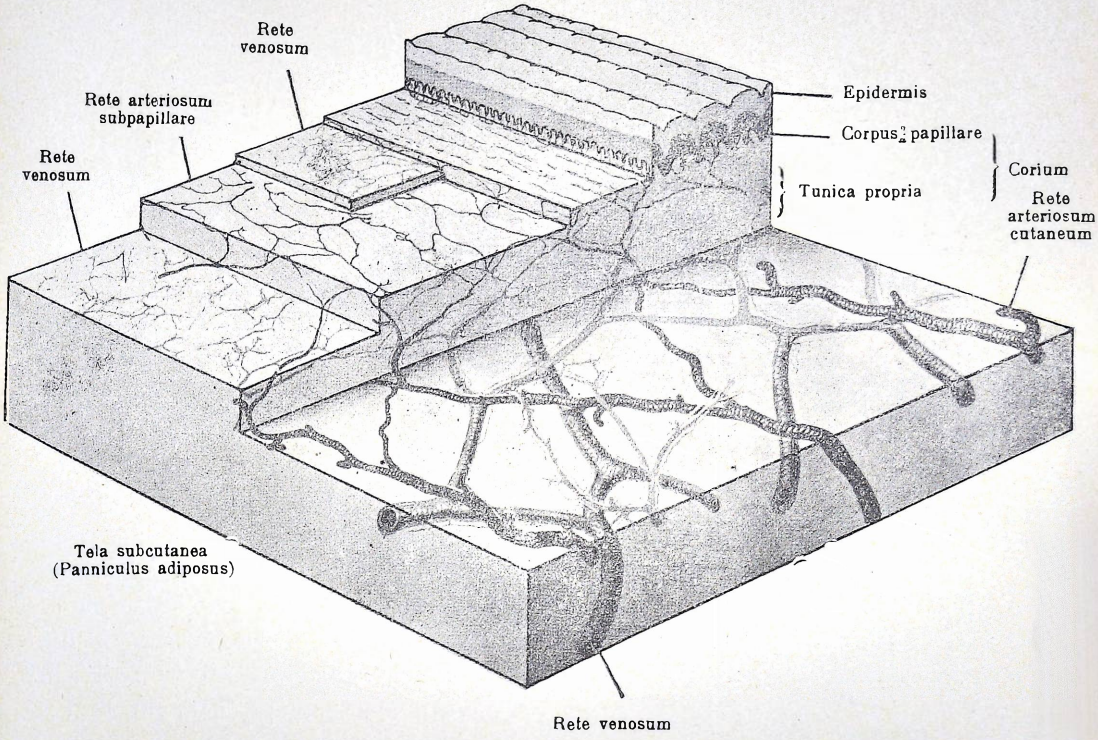

Rys. 21.

Schemat unaczynienia skóry (podeszwy). — Według Spalteholza.

W ten sposób obie sieci: podskórna i podbrodawkowa, są ze sobą połączone.

Sieć podbrodawkowa leży również poziomo u podstaw brodawek skóry. Oka jej są znacznie liczniejsze i gęstsze, niż oka sieci podskórnej. Od niej odchodzą prostopadle gałązki do brodawek, jako naczynia włosowate, tworzące na szczycie brodawek pętle, które przechodzą w żyły, rozpoczynające się nieco poniżej szczytu brodawek. Wybitna różnica w szerokości naczynia oznacza miejsce, gdzie się kończy naczynie włosowate, a rozpoczyna żyła. Nierzadko naczyń włosowatych jest w brodawce więcej; wtedy tworzą one siatkę, oplatającą żyłę.

Naczynia żylne w skórze przebiegają w ten sam sposób — nierzadko

są bardzo liczne i tworzą podobne siatki jak tętnice, choć liczniejsze, dostając się wkońcu w tkankę podskórną.

Z tego układu naczyń krwionośnych widzimy zatem, że naczynia są nieliczne w skórze właściwej, a obfite w górnej części skóry *(cutis vasculosa* Kromayer). Tętniczka głęboka skóry, rozwidlając się, tworzy stożek, otwarty ku górze, stanowiący pewien obszar naczyniowy, do pewnego stopnia autonomiczny. Między temi autonomicznemi obszarami istnieją liczne gałązki łączące (anastomozy), skutkiem czego powstaje druga siatka między oddzielnemi okrągłemi polami głównemi.

Rys. 22.

Unaczynienie skóry pośladka. Przestrzenie jaśniejsze stanowią autonomiczne unaczynienie skóry, ciemne zaś — gałązki uboczne (anastomozy).

Naczynia chłonne skóry rozpoczynają się w brodawkach, w części środkowej, szerokiem naczyniem, zajmującem dolną połowę lub dolną trzecią część brodawki. To naczynie włosowate jest na końcu zamknięte i zakończone ampułkowato lub pętlą. W opuszkach palców, gdzie te naczynia są najwięcej typowe, tworzą one sieć o łukowatych ramionach. Ta sieć brodawkowa *(plexus papillaris)* łączy się z takąż siecią w samej skórze (sieć śródskórna, *plexus intradermalis)* o okach nieregularnych, ułożoną w pewnej odległości, ale równolegle do naczyń krwionośnych. Naczynia chłonne skóry są bardzo rozmaitego kalibru i mają tylko śródbłonek; nie mają zastawek. Dopiero naczynia tkanki podskórnej zawierają w ścianach włókna mięsne i mają zastawki, są zatem prawdziwemi naczyniami, a nie włosowatemi.

Siatka naczyń chłonnych w skórze jest zatem zamknięta, złożona z naczyń włosowatych i przewodów, nigdzie zaś nie otwiera się do przestworów międzytkankowych, gdyż wszędzie ma własne ściany.

§ 53. Nerwy skóry.

Powłoki zewnętrzne należałoby uważać w ustroju za olbrzymie zakończenie nerwowe, graniczące ze światem zewnętrznym.

Nerwy czuciowe są w skórze liczne i odchodzą od pni nerwowych podskórnych. W głębszych warstwach tkanki tłuszczowej wytwarza się sieć nerwów *(plexus nervosus cutaneus profundus)*; jedne gałązki tej sieci kończą się w tkance podskórnej w ciałkach Vater-Paciniego, ciałkach Golgi-Mazzoniego i ciałkach Ruffiniego — największa ich

liczba jednak dochodzi do skóry właściwej, przebiegając tkankę podskórną wzdłuż naczyń. Przechodząc przez skórę właściwą linją falistą, wytwarzają te włókna nieco poniżej sieci naczyniowej siatkę, od której idą włókna do brodawek, a tylko niektóre kończą się w skórze właściwej ciałkami Meissnera.

Wkońcu niektóre gałązki przechodzą i do naskórka albo w postaci zakończeń bluszczowatych *(hederiformis)* albo oddzielnie w komórkach naskórka *(intraepidermalis)*.

Ciałka Vater-Paciniego *(corpuscula nervosa V. P.)* leżą wśród tkanki tłuszczowej podskórnej i są połączone gałązką z siecią najbliższą. Znajdują się one w opuszkach palców rąk i stóp, na ich grzbiecie, na przedramionach, ramionach i szyi. Opisywano je również na nerwach międzyżebrowych (nerwy sutka), w wargach sromowych, na łechtaczce i żołędzi.

Ciałka Golgi-Mazzoniego znaleziono w powierzchni ścięgien, Ruffini spostrzegał je w małej ilości w opuszkach palców w tkance podskórnej.

Wreszcie odmienne ciałka nerwowe opisał Ruffini (1891), później i inni autorowie, na granicy skóry właściwej i tkanki podskórnej.

Ciałka Meissnera, odkryte przez Wagnera (1852) i Meissnera (1853), znajdują się w całej skórze niepokrytej włosami, zwłaszcza zaś na rękach, nogach i palcach. Najliczniejsze są na ostatnich członkach palców w brodawkach skóry. Wolne włókna nerwowe znajdują się w brodawkach, pozbawionych ciałek dotykowych. Jedne zawierające myelinę (rdzennik), pozbywają się tej osłonki myelinowej, wychodząc z sieci powierzchownej i dzielą się na drobne włókienka, kończące się pętlami lub kłębkami. Drugie, nie mające rdzennika, kończą się w brodawkach albo pokręconemi pętlami albo delikatną siatką, otaczającą naczynia w brodawkach *(reticulum perivasculare)*.

Zakończenia nerwowe w naskórku opisał pierwszy Langerhans (1868), a później wielu autorów jako drobne włókienka, nie dochodzące jednak nigdy do warstwy ziarnistej.

Prócz nerwów czuciowych znajdują się w skórze także nerwy innego rodzaju: 1. nerwy ruchowe, dochodzące do mięśni gładkich (moszny, brodawki sutkowej) i prążkowanych (mięśnie szyi i twarzy), jakoteż do mięśni przywłośnych; 2. nerwy wydzielnicze do gruczołów; 3. nerwy naczyniowe, kończące się w mięśniach ścian naczyniowych, czyli nerwy naczynioruchowe.

§ 54. Gruczoły powłok skórnych.

Gruczoły w skórze są trojakiego rodzaju: gruczoły łojowe, potne i mleczne. Wspólnem ich znamieniem jest wydzielanie przez nie tłuszczu, w różnych ilościach i o różnym składzie; różnią się zaś między sobą

bardzo wybitnie budową anatomiczną tak samych części wydzielających, jak i przewodów.

Rozwój gruczołów tak potnych jak i łojowych stanowi dwa różne typy. W powierzchniach nieowłosionych tak jedne jak drugie gruczoły rozwijają się bezpośrednio z blaszki zewnętrznej zarodka *(ectoderma)*, w okolicach owłosionych natomiast początek dają gruczołom zawiązki włosów.

W rozwoju gruczołów potnych okolic nieowłosionych rozróżnia się trzy okresy rozwoju. W 4 miesiącu życia płodowego powstają na pierwotnych grzebieniach ektodermy pełne pączki, wzrastające powoli w dół do tej części, w której rozwija się tkanka tłuszczowa. W ciągu 5 miesiąca dolny koniec gruczołu nabrzęka i zawija się w kształcie haka. Najwcześniej rozwijają się te gruczoły na dłoniach, w skórze nieowłosionej, wreszcie w owłosionej.

W drugim okresie rozwoju pojawia się kłębek. Odcinek wydzielniczy, pełny z początku, rozdziela się w środku, skutkiem czego powstaje światło, otoczone dwoma rzędami komórek, z których zewnętrzne przekształcają się później w mięśniowonaskórkowe *(myoepithelialis)*. W części wyprowadzającej powstaje światło nieco później (5—7 mies.).

W okresie trzecim gruczoł wydłuża się, a kłębek zwija się jeszcze więcej. Przewód zewnętrzny nie jest jeszcze otwarty, bo dopiero w 7 miesiącu zaczyna się w naskórku wytwarzać przewód o przebiegu śrubowatym, przebijający się na powierzchnię skóry i wtedy zaczyna się wytwarzać pot.

Przeważna część gruczołów potnych skóry owłosionej pochodzi od zawiązków włosowych, otwierając się powyżej ujścia gruczołu łojowego. Przeważnie jednak gruczoł oddziela się powoli od torebki włosowej, a ujście jego dochodzi wprost do powierzchni skóry.

Gruczoły potne.

Gruczoły potne składają się z długiego przewodu, zakończonego w dole ślepym workiem, a otwierającego się w górze w powierzchni skóry okrągłym otworem, znanym pod nazwą poru (porus).

Gruczoł potny ma dwie części. Jedna jest zwinięta około siebie kłębkowato — jest to część wydzielnicza. Druga, przeznaczona do wyprowadzania wydzieliny, stanowi przewód wyprowadzający, mający dwa odcinki: jeden głęboki, przebiegający skórę pionowo, zazwyczaj linją nieco falistą, nosi nazwę przewodu potnego *(canalis sudoriferus)*; — drugi powierzchowny, śrubowato skręcony w naskórku, niema własnych ścian i otwiera się ukośnie w powierzchni skóry.

Gruczoły potne są rozsiane w całej skórze z bardzo małemi wyjątkami (przednia powierzchnia paznokci, wargi mniejsze, dolna część warg większych, wewnętrzna strona napletka i żołądź, wewnętrzna strona małżowin usznych).

Liczbę ich podawano rozmaicie: Leuwenhoeck 2,016.000.000, Eichhorn 15 milionów. Wedle Krausego liczba ich wynosi 2,381.248 w całej powierzchni skóry, podobnie Sappey określa ich liczbę na 2 miliony.

Rozłożenie ich nie jest w całej skórze jednakowe. Nieliczne są te gruczoły po zewnętrznych stronach małżowin usznych i na powiekach; obfitsze są na przedniej stronie ciała, niż na tylnej, podobnie na kończynach liczniejsze po stronie zginaczy, niż po stronie prostowników.

Sappey oblicza 120 gruczołów na jeden cm kwadratowy w skórze cienkiej, a 371 na dłoniach i podeszwach. Najliczniejsze zaś są wedle tego autora w pachach, gdzie wyróżnia się pas obrączkowy, o 3—4 cm średnicy, jeszcze obfitszy w gruczoły.

Krause obliczył, że na dłoniach i podeszwach przypada na cal kwadratowy 2700 tych gruczołów, natomiast na policzkach, grzbiecie, karku, zaledwie 400 - 600.

Gruczoły potne znajdują się w niektórych okolicach ciała (kark, górna część grzbietu) pojedynczo lub w grupach po 4—6 w skórze, częściej jednak zajmują tkankę podskórną. Na dłoni jedne gruczoły leżą tylko w skórze, inne w tkance podskórnej.

Wielkość gruczołów potnych waha się także dość znacznie, dlatego odróżnia się gruczoły duże, średnie i małe. Pierwsze spotyka się w pachach i na czole, o przekroju 1—4 mm; największe w brodawkach sutkowych, przerastające jeszcze w czasie ciąży. Średniej wielkości gruczoły spostrzega się w pachwinach i po bokach tułowia (300—500 μ). Małe gruczoły nie przekraczają 200 - 300 μ średnicy i znajdują się w skórze całej powierzchni ciała, wraz ze średniemi i wielkiemi.

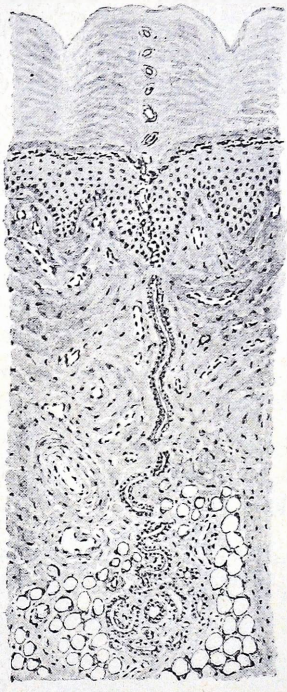

Rys. 23.
Gruczoł potny skóry stopy.

Liczba gruczołów potnych i ich wielkość zależy także od rasy, wieku i właściwości osobniczych. Silnie rozwinięte gruczoły spotyka się u murzynów i Etiopczyków. Z wiekiem gruczoły zanikają, u starców są wyraźnie mniejsze. Wreszcie zależnie od właściwości osobniczych ilość ich i wielkość może być bardzo rozmaita, a nawet może ich zupełnie brakować.

Kształt gruczołów potnych również nie bywa jednakowy. W tkance podskórnej mają kształt kulisty, w samej skórze natomiast kształt stożka lub piramidy, o pionowej osi długiej. Gruczoł wisi niejako na przewodzie, jak na nitce. Przewód ma jednakowy kaliber w całej długości. Skręty

samego gruczołu (kłębka) są bardzo rozmaitej postaci, jednak bez rozszerzeń. Światło przewodu wyprowadzającego jest nieco szersze, niż w kłębku, i rozpoczyna się lekkiem rozszerzeniem przewodu wydzielniczego. W bliskości kłębka przewód wyprowadzający jest jeszcze lekko pokręcony, powyżej jednak przebiega prostolinijnie, a to prostopadle lub nieco ukośnie do powierzchni skóry.

W cienkim naskórku przewód potny, dochodząc do czopa międzybrodawkowego przechodzi prostolinijnie, a tylko w samym naskórku zrogowaciałym — śrubowato. Tam zaś, gdzie naskórek jest gruby (dłonie, podeszwy), przewód gruczołu dosięga naskórka na szczycie czopa naskórkowego, oddzielającego dwie brodawki, a przechodząc naskórek wytwarza 20—30 skrętów śrubowatych, bardzo regularnych. Ujście przewodu otwiera się na szczycie grzebienia brodawkowego porem, podwójnie ukośnym: raz w stosunku do powierzchni, drugi raz w stosunku do osi przewodu.

Przewody niektórych gruczołów potnych, jak naprzykład w zewnętrznym przewodzie słuchowym, uchodzą do torebek włosowych, czasami nie pojedynczo, ale po 2—3 razem.

Naczynia krwionośne, odchodząc od poziomej głębokiej siatki, dochodzą do kłębka potnego i wytwarzają na jego powierzchni siatkę gęstą, odznaczającą się w stosunku do otoczenia obfitością naczyń. Przewód wyprowadzający zaopatruje w naczynia także sieć głęboka, do górnej części dochodzą naczynia z sieci podbrodawkowej.

Naczynia chłonne otaczające gruczoł pochodzą z sieci podbrodawkowej.

Siatka drobnych nerwów bezrdzennych dochodzi po przebiciu błony zklistej do komórek mięsnych. Unna, a później Sfameni dowodzili, że nerwy dochodzą nawet do komórek gruczołowych.

Zależnie od miejsca wyróżniają się gruczoły potne i innemi znamionami. W zewnętrznych przewodach słuchowych są bardzo liczne, zwłaszcza w części tylnej i górnej, leżąc w tych miejscach pod zrazikiem gruczołu łojowego. U noworodków gruczoły te są rozgałęzione i uchodzą do torebek włosowych. U dorosłych 4/5 tych gruczołów leży wolno, a tylko reszta ma ujście w torebkach włosowych.

Niema zupełnej zgody w sprawie wydzielania woskowiny *(cerumen)* w przewodzie usznym. Alzheimer sądzi, że gruczoły potne są zdolne do wytwarzania woskowiny, gdyż w nich znajduje się tłuszcz i barwik. Schwalbe natomiast jest tego zdania, że większą część tłuszczu woskowiny wyrabiają gruczoły łojowe, a gruczoły potne tylko część płynną i barwik (żółty).

Odmienną postacią odznaczają się także gruczoły potne powiek, których kłębki przybierają kształt esowaty lub zygzakowaty, przewody zaś uchodzą między rzęsami, a rzadko tylko w torebce włosowej.

Gruczoły łojowe.

Gruczoły łojowe *(glandulae sebaceae)* rozwijają się z naskórka, ale z pewną odmianą zależnie od tego, czy gruczoł odchodzi bezpośrednio od naskórka, czy też złączony jest z torebką włosową.

Kiedy powstaje zawiązek włosa w postaci brodawki naskórkowej, spostrzega się na jej ściance dolnej zaczątek gruczołu łojowego, który wkrótce wydłuża się. Koniec, złączony z zawiązkiem torebki włosowej, pozostaje wąski, koniec zewnętrzny zaś obrzęka, przybierając postać ampułki i rośnie w otaczającej tkance łącznej, wytwarzając jedno z wypukleń, później więcej zrazikowatych. Wśród nich zaczynają się z komórek naskórka wyróżniać gromady komórek, napełniających się tłuszczem, które wypełniają zaczątek gruczołu w osi torebki włosowej wcześniej, nim zacznie się tworzyć włos z brodawki.

U płodu 7-miesięcznego gruczoł ma już bardzo cienką błonkę podstawną i kilka szeregów komórek obwodowych, wewnątrz zaś nieliczne jeszcze komórki, wypełnione tłuszczem. Później to przeobrażenie tłuszczowe rozciąga się i na komórki obwodowe, pozostawiając tylko jedną warstwę niezmienioną.

Gruczoły łojowe rozwijają się równocześnie z torebkami włosowemi, na głowie w połowie 5 miesiąca życia płodowego, na innych częściach powłok nieco później. W niektórych miejscach, np. na wargach sromowych mniejszych, powstają gruczoły łojowe dopiero po urodzeniu (około 4 mies.), a rozwijają się w 4—5 roku życia, dochodząc do pełnego rozwoju właściwie dopiero podczas ciąży.

Gruczoły łojowe wolne zaczynają swój rozwój później, niż gruczoły połączone z torebkami włosowemi. W brodawce sutkowej oraz w wargach sromowych mniejszych rozpoczynają się w postaci pączka z warstwy podstawnej, później jednak przekształcają się w ten sam sposób, jak gruczoły złączone z torebkami włosowemi.

Gruczoły łojowe wytwarzają substancję tłustą, łój *(sebum)*, który wydostaje się albo do torebek włosowych lub wprost na powierzchnię skóry.

Gruczoły łojowe są rozłożone w powłokach skórnych niejednostajnie, a niema ich wcale w skórze dłoni i stóp. Wielkość ich jest również rozmaita. W skórze cienkiej mogą tworzyć wyniosłości pod naskórkiem, widzialne gołem okiem. Największe leżą w powiece.

Liczba gruczołów łojowych nie daje się dokładnie oznaczyć, w każdym razie jest ich mniej, niż gruczołów potnych, bo np. na kończynach, tułowiu, szyi, stosunek ich wzajemny wynosi: 1 do 6 lub 8. W skórze głowy stosunek ten zmienia się na korzyść gruczołów łojowych, a na twarzy i na małżowinach usznych liczba ich jest mniej więcej jednakowa. Na czole, skrzydełkach nosowych, brzegach powiek i częściach płciowych kobiecych przeważają ilościowo gruczoły łojowe.

Gruczoł łojowy, jakiejkolwiek wielkości, składa się z części gruczołowej wydzielniczej i z przewodu. Część wydzielnicza jest woreczkiem owalnym, pojedynczym lub rozdzielonym, o długości 600—800 μ, a szerokości o połowę mniejszej. Woreczek ten składa się ze zrazików, których może być 10—20, a nawet więcej, łączących się pod kątem ostrym i skupionych obok siebie. Czasem kilka takich skupień łączy się razem w jeden zraz.

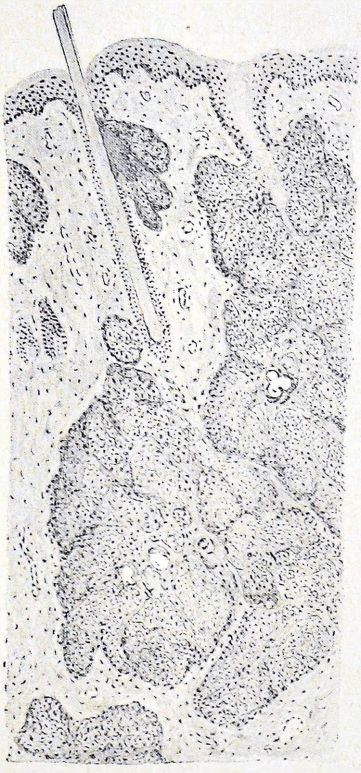

Rys. 24.

Skóra twarzy. Gruczoły łojowe duże (z ujściem wprost w powierzchni skóry) i małe (obok meszku).

Wielkość tak złożonego gruczołu wynosi najmniej 500 μ, dochodzi jednak i do 2 mm. Długość każdego zrazika wynosi 200—400 μ. Gruczoły tych rozmiarów znajdują się w dużej liczbie na głowie, w brodawce sutkowej i częściach płciowych kobiecych.

Przewód wyprowadzający jest zazwyczaj krótki, walcowaty, czasem w części górnej rozszerzony lejkowato, czasem prócz tego jeszcze rozdęty w części środkowej. Przekrój jego wynosi 80—150 μ.

Gruczoły łojowe można podzielić na trzy grupy:

1. otwierające się do torebek włosowych,
2. z ujściem w powierzchni skóry i mające obok tylko szczątkowy włos,
3. gruczoły, uchodzące w powierzchni skóry, ale bez związku z torebką włosową.

Pierwsze stanowią 9/10 wszystkich gruczołów. Około dobrze rozwiniętych torebek włosów, także około meszku włosowego znajduje się jeden, częściej dwa gruczoły. Dwa gruczoły leżące przy jednej torebce mogą być albo jednakowej albo rozmaitej wielkości, łączą się jednak z torebką ukośnemi przewodami na jednym poziomie i z dwóch stron przeciwległych torebki. Gdy gruczołów jest więcej (3—4), ujścia ich mogą leżeć w różnej wysokości.

Zwykle wielkość gruczołu jest w odwrotnym stosunku do wielkości włosa. Gruczoły są bardzo duże około torebek meszku (małżowiny uszne, powieki), a stosunkowo małe około włosów brody. Gruczoły przy włosach brody są jednak większe, niż gruczoły skóry owłosionej, chociaż włosy brody są grubsze, niż włosy głowy. W miejscu, w którem istnieją gruczoły torebkowe obok otwierających się na powierzchnię skóry, pierwsze są małe i powierzchowne, drugie zaś są duże i leżące głębiej.

Gruczoły łojowe, towarzyszące meszkowi włosowemu, dochodzą do dużych rozmiarów i mają zawiłą postać. Największe znajdują się w skórze nosa i policzków, nieco mniejsze na kończynach, brzuchu i klatce piersiowej. Niejednokrotnie spotyka się nie jeden, ale dwa włoski w gruczole.

Gruczoły łojowe, mające ujście w powierzchni skóry, znajdują się: na wargach sromowych mniejszych, na brzegu błony śluzowej warg ustnych i na brodawce sutkowej; spotyka się je również w rowku zażołędnym *(glandulae Tysoni)*.

Wreszcie gruczoły łojowe mogą się zjawiać wyjątkowo i w błonie śluzowej ust. Pierwszy znalazł je tu Fordyce (1896), potem Respighi (1899), ale dopiero Montgomery i Hay, jakoteż Delbanco stwierdzili, że są to rzeczywiście gruczoły łojowe, a nie zmienione gruczoły śluzowe. Audry i Rozières znaleźli nawet obok takich gruczołów błony śluzowej resztki włosów.

Zraziki i przewody gruczołów łojowych okala tkanka łączna, a włókna sprężyste tworzą gęstą siatkę, zwłaszcza w około zrazików.

Naczynia krwionośne otaczają gruczoł luźną siatką, pozostającą w łączności z siecią naczyniową samej skóry.

Co do nerwów sądzono początkowo, że nie wpływają one na wydzielanie gruczołów łojowych. Dopiero Arloing (1891) stwierdził, że przecięcie nerwu współczulnego wywołało nadmierne wydzielanie łoju na uchu u osła, przypuszczał zatem istnienie nerwów gruczołowych *(excito-sécrétoires)*. Później Arnstein, Pensa, Fumagalli wykryli włókna nerwowe, odchodzące z sieci okołonaczyniowej i podnaskórkowej na powierzchnię gruczołów Meibomiusa, a nawet małe gałązeczki, wchodzące między komórki gruczołu i kończące się drobnemi guziczkami.

Na osobną wzmiankę zasługują gruczoły łojowe, mające nieco odmienną budowę. Do nich należą:

1. Gruczoły Meibomiusa, ułożone w powiekach od przyczepu powiek do ich wolnego brzegu. Budowa samych zrazików wydzielniczych nie wyróżnia ich od innych gruczołów, układają się one natomiast wzdłuż przewodu, przebiegającego prostolinijnie, szeregami, pojedynczo lub połączone w grona.
2. Otoczka brodawki sutkowej ma w powierzchni 10—20 małych wyniosłości, rozrzuconych nieregularnie, odpowiadających dużym gruczołom łojowym, które towarzyszą meszkowi włosowemu, a powiększających się wyraźnie podczas ciąży [gruczoły otoczki sutkowej *(glandulae areolae)*].
3. Gruczoły Tysona zajmują wewnętrzną stronę napletka, rowek zażołędny, jakoteż brzeg żołędzi.
4. Gruczoły mniejszych warg sromowych *(glandulae sebaceae labiorum minorum)* są znacznie liczniejsze po ich stronie wewnętrznej (135 na cm kwadr.), niż po stronie zewnętrznej (28).

Wszystkie te gruczoły łojowe wydzielają łój (*sebum*), substancję oleistą, gęstniejącą na powietrzu w postaci ciała tłuszczowego, stałego, barwy białawej i odczynu kwaśnego. Ten tłuszcz zawiera prócz wody etery kwasów tłuszczowych (oleinę, margarynę) i sole tychże kwasów (oleaniany, margaryniany), chlorki alkaliczne, fosforany ziem i sole amonjakalne.

Ale nietylko gruczoły łojowe wydzielają tłuszcz, gdyż niewątpliwie znajduje się tłuszcz także w gruczołach potnych, jak dowiedli Simon, Krause, Kölliker, Müller, Meissner, Henle, Grünhagen i Ranvier. Łój gruczołów łojowych natłuszcza niezawodnie włos, ale duże gruczoły spotykamy tam, gdzie jest meszek włosowy lub gdzie niema wcale włosów. Stąd można wnosić, że łój dostaje się na powierzchnię skóry. Następnie tłuszcz spostrzega się także na dłoniach i podeszwach, gdzie niema wcale gruczołów łojowych, a dużo gruczołów potnych, które go wydzielają wraz z potem. Ten tłuszcz barwi się kwasem osmowym na szaro, gdyż zawiera kwasy palmitynowy i stearynowy jakoteż cholesterynę. Łój zaś zawiera przeważnie kwas oleinowy, który redukuje szybko kwas osmowy, zabarwiając się na czarno. Wreszcie zauważyć należy, że tłuszcz istnieje zarówno u zwierząt, które nie mają w skórze gruczołów; — możnaby z tego wnosić, że tłuszcz wytwarzają także komórki naskórka, chociaż głównie wydzielają go gruczoły łojowe i potne.

§ 55. Sutek (*mamma*).

Gruczoł sutkowy, który wydziela u kobiety mleko, jest dodatkową częścią narządu rodnego i nadaje nazwę dużej grupie zwierząt (ssaki, *mammalia*), wyróżniającej się posiadaniem tego narządu. Prawidłowo rozwinięte sutki u kobiet (t. j. gruczoły sutkowe razem ze skórą i dużą ilością tłuszczu) są to dwie półkuliste lub stożkowate wyniosłości, leżące umiarowo po obu stronach przedniej strony klatki piersiowej. Nieco poniżej środka każdego ze sutków, na wysokości IV żebra lub nieco poniżej, wystaje małe walcowate lub stożkowate ciało, zwane brodawką sutkową (*mamilla*), które sterczy nieco ku górze i na bok.

Każdy z gruczołów leży w powierzchownej powięzi i rozciąga się na przestrzeni między III a VI lub VII żebrem w linji pionowej. W linji poziomej sięga sutek od brzegu mostka na wysokości IV chrząstki żebrowej i V międzyżebrza aż do linji pachowej środkowej, zajmując około 10 cm od góry na dół. W linji środkowej ciała między sutkami powstaje mniej lub więcej szeroka przestrzeń (*sinus mammarum*). Wymiar poprzeczny sutka wynosi około 12 cm, grubość około 5 cm. Ciężar u dziewczęcia dochodzi od 200—400 gr, u karmiącej kobiety około 500 gr i wyżej.

Powierzchnia brodawki sutkowej jest ciemna, a jej kolista otoczka jest również ciemniej zabarwiona (*areola mammae*). U dziewczyny są te części blado różowe, z różnym odcieniem osobniczym (żółtawym lub brunatnym); u kobiet, które rodziły, barwa ich jest zawsze wybitnie ciemniejsza. Podobnie zazwyczaj w 2 miesiącu pierwszej ciąży otoczka brodawki zaczyna się rozszerzać i przybierać barwę ciemniejszą; te zmiany wzmagają się w miarę postępu ciąży i są ważnem znamieniem w jej rozpoznaniu. Podczas karmienia barwa ciemna staje się jeszcze wyraźniejsza, później dopiero blednie, ale nigdy nie znika zupełnie.

Skóra brodawki sutkowej odznacza się kilkoma zmarszczkami i ma wyraźne brodaweczki *(papillae)*, na szczycie zaś liczne otworki *(pori lactiferi)* jako ujścia przewodów mlecznych *(ductus lactiferi)*. W około podstawy brodawki w powierzchni otoczki spostrzega się rozsypane nieregularnie drobne wzniesienia, które tworzą duże gruczoły łojowe, mające po 4—5 ujść w każdym z opisanych guzków (gruczoły otoczki sutkowej *[glandulae areolares]* Montgomery). Te gruczoły uważają powszechnie za przejściowe między zwyczajnemi gruczołami łojowemi, a gruczołami mlecznemi. Eggeling sądzi, że gruczoły otoczki są pokrewne gruczołom potnym. W tych miejscach, gdzie istnieją gruczoły otoczki, znajdują się cienkie włoski Gruczoły potne otoczki są również duże i silnie pokręcone.

Brodawka sutkowa zawiera dużo naczyń razem z dużą ilością mięśni gładkich. Podrażnienia mechaniczne wywołują łatwo skurcze włókien mięsnych, które tworzą współśrodkowe koła i pasma promieniste od podstawy ku szczytowi. Wśród tkanki łącznej brodawki znajdują się liczne włókna sprężyste.

Sutek składa się z tkanki gruczołowej, otoczonej podścieliskiem łącznotkankowem, w którem przebiegają naczynia krwionośne i chłonne, jakoteż nerwy. Cały gruczoł tkwi w obfitej ilości tkanki tłuszczowej *(capsula adiposa mammae)*. Stosunek ilości i rozłożenie tych składników zależy od wieku osobnika i od tego, czy gruczoł jest czynny, czy też nie. U dojrzałej kobiety, która nie rodziła, gruczoł ma postać wyraźnie stożkowatą, zakończoną na szczycie brodawką Ta część nazywa się ciałem gruczołu *(corpus mammae)* i stąd rozchodzą się wyrośle na obwód w różne strony.

Pod brodawką i jej otoczką niema wcale tłuszczu, w obwodzie ich zaś znajdują się liczne zraziki. Powierzchnia przednia gruczołu jest wypukła, przytem nierówna, zależnie od licznych nieregularnych elementów gruczołowych, przebiegających ku obwodowi i złączonych pasmami tkanki łącznej, zwanej więzadłem Coopera *(ligamentum Cooperi)*. Między temi pasmami znajdują się zraziki tłuszczu.

Tylna powierzchnia gruczołu jest gładka i lekko wklęsła, gdyż ciało gruczołu kończy się tutaj gładką zbitą warstwą tkanki gruczołowej *(basis glandulae mammae)*. Delikatna tkanka gruczołowa łączy się z tkanką podgruczołową, stykającą się z powięzią pod nią leżącą *(fascia pectoralis superficialis)* na mięśniu piersiowym większym *(musc. pectoralis major)*. Górna i przyśrodkowa część tej płaszczyzny, stanowiąca b.isko 2/3 całości, leży nieco ukośnie ku górze i na zewnątrz mięśnia.

Brzegi gruczołu sutkowego nie są ściśle odgraniczone, na obwodzie bowiem tworzy ciało gruczołu nieregularne wypustki, którego gałązki tworzą siatkę, obejmującą zraziki tłuszczu *(retinacula mammae)*. Podścielisko obwodowych wypustek w tem miejscu, w którem niema już tkanki gruczołowej, łączy się bezpośrednio z tkanką łączną zrazików tłuszczowych, leżących pod sutkiem.

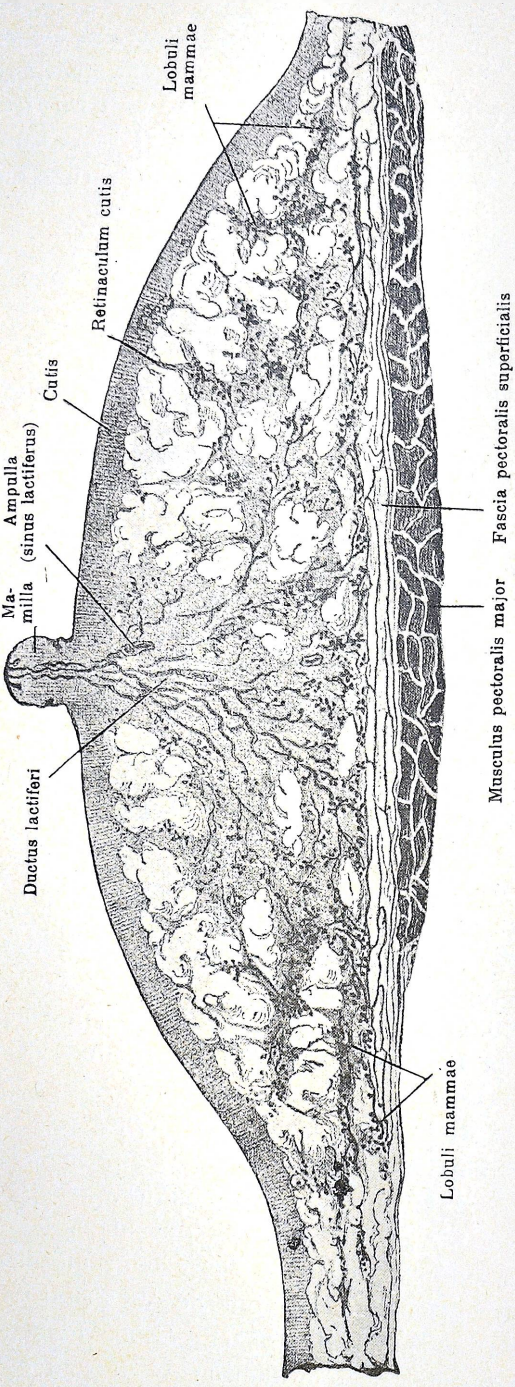

Rys. 25.

Gruczoł mleczny nieczynny.

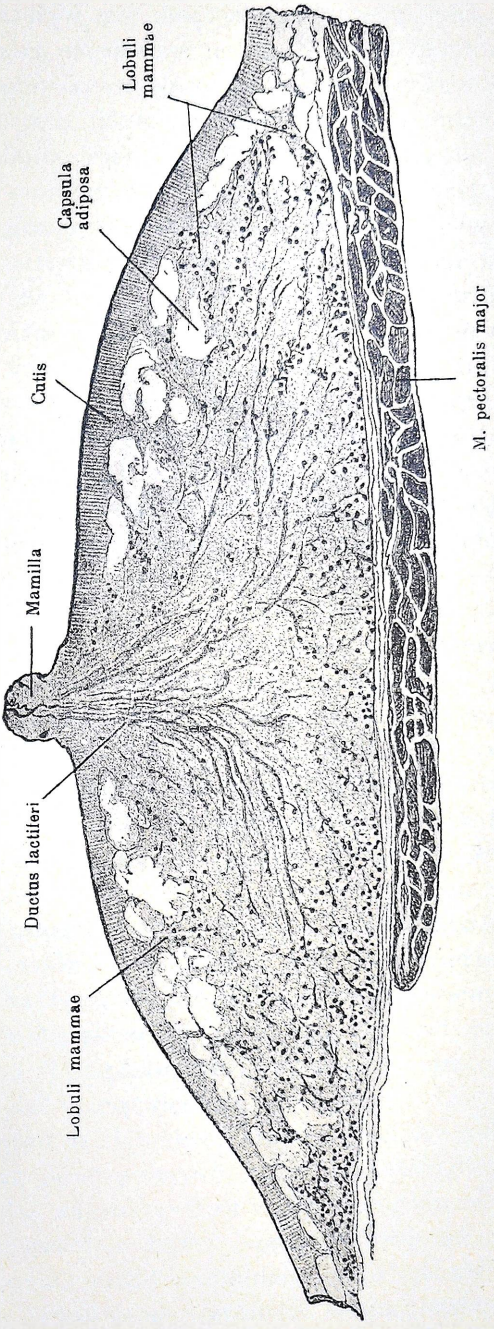

Rys. 26.

Gruczoł mleczny czynny.

W okresie dojrzałości płciowej sutek sterczy, dobrze rozwinięty, ale właściwie składa się głównie z podścieliska i przewodów mlecznych, natomiast prawdziwe zraziki gruczołowe są jeszcze bardzo nieliczne. Podczas karmienia właściwa tkanka gruczołowa rozwija się wybitniej, a podścieliska jest wtedy stosunkowo mniej — w ten sposób, że na przekroju spostrzega się puste drobne przestrzenie, co przypomina przekrój ślinianki. Po okresie czynnym gruczoł ulega powolnej inwolucji, ale już nie powraca do stanu, jaki był przed ciążą. W ten sposób ciało sutka wyróżnia się nieznacznie, a jego podścielisko jest luźniejsze i zawiera liczne zraziki tłuszczowe, natomiast wypustki boczne są dłuższe i zajmują większą przestrzeń. W tym okresie znajduje się między gruczołem a powięzią podściółka tłuszczowa w grubszej lub cieńszej warstwie.

Po ustaniu czynności jajników wygląda sutek rozmaicie, zależnie od ogólnych warunków danego osobnika. U kobiety chudej tworzy wtedy sutek przypłaszczoną tarczę, połączoną z jednej strony ze skórą, z drugiej z mięśniami, leżącemi pod nią. U tłustej kobiety sutek składa się wtedy przeważnie z tłuszczu, podścielisko zaś otacza miąższ siatką o dużych okach z wyjątkiem najbliższego sąsiedztwa brodawki.

Substancja gruczołowa sutka składa się z oddzielnych zrazów *(lobi mammae)* w liczbie 12—20, które utrzymuje razem twarda tkanka włóknista, zawierająca wnikającą w nią tkankę tłuszczową. Każdy zraz ma przewód wyprowadzający i jest podzielony na drobniejsze zraziki, a te na jeszcze drobniejsze, zakończone pęcherzykami *(alveoli)* Każdy zraz stanowi odrębny gruczoł, chociaż zrazy są ze sobą ściśle złączone. Czasem obok głównych zrazów istnieją małe dodatkowe zraziki lub gruczoły w pobliżu podstawy brodawki. Zraziki są oddzielone jeden od drugiego grubą warstwą tkanki łącznej podścieliskowej, która zawiera dużo komórek. Miąższ zrazików jest czerwono-żółty, odcina się tą barwą od tłuszczu i jest twardy.

Przewody mleczne *(ductus galactophori)* znajdują się zależnie od liczby zrazów w liczbie około 20 i przebiegają wklęsło ku brodawce, poniżej której są wybitnie rozszerzone, szczególnie podczas czynności gruczołu *(lactatio)* tworząc bańkę *(ampulla, sinus lactiferi)*, długą około 12 mm, a szeroką 6 mm, stanowiącą zbiornik mleka.

U podstawy brodawki przewody te zwężają się, zbliżają się ku sobie i przebiegają obok siebie ku powierzchni brodawki, w której każdy przewód ma własne ujście. Otwory ujść są lekko wklęsłe w powierzchni i są węższe niż przewody. Ściany przewodów tworzy tkanka włóknista z włóknami sprężystemi podłużnemi i okrężnemi, wśród nich zaś tkanka mięsna. Otoczki pęcherzyków składają się z jednolitej błony *(membrana propria alveoli)*, zawierającej gwiazdkowate komórki, łączące się ze sobą, a pokrytej od strony wewnętrznej nabłonkiem. Zarówno zraziki, jak i ich przewody są wysłane jednym szeregiem komórek nabłonkowych, spłaszczonych w pęcherzykach i przewodach zrazikowych, sześciennych w szerokich

przewodach, a walcowatych w głównych wyprowadzających przewodach i w bańkach. Blisko zewnętrznego ujścia głównych przewodów nabłonek jest warstwowy.

Nabłonek różni się zależnie od okresu czynności gruczołu. Podczas stanu nieczynnego pęcherzyki gruczołów są małe, a komórki nabłonka drobne i ziarniste. Z początku czynności gruczołu pęcherzyki rozszerzają się i napełniają wydzieliną czystą, a nabłonek jest przypłaszczony i wypełniony kuleczkami tłuszczu, pływającemi również w płynnej treści pęcherzyków. W czasie pełnej czynności gruczołów komórki gruczołowe stają się sześcienne lub walcowate, ale rozmaitej wielkości, dzielą się i sterczą ku światłu pęcherzyków.

Po pęknięciu komórek wydostają się z nich kuleczki tłuszczu do cieczy pęcherzyków, tworząc w niej zawiesinę, a substancja białkowa mleka rozpuszcza się w tej cieczy, tworząc kazeinę i inne połączenia białka.

Gruczoły mleczne są postaciowo pokrewne gruczołom łojowym, stąd wydzielanie mleka uważa się za zmodyfikowane tworzenie się łoju. Pęcherzyki gruczołów mlecznych mają tylko jedną warstwę komórek, w których wyrabiają się kuleczki tłuszczu. Wielkość pęcherzyków zależy od ilości wydzielanej t. zw. cieczy mlecznej *(liquor lactis)*, cieczy jasnej bez części morfotycznych, której obecność umożliwia powstawanie zawiesiny. Ale ani cieczy ani kuleczek tłuszczu nie wytwarza nabłonek ze swej protoplazmy, lecz materjał dostający się tu z naczyń krwionośnych czy chłonnych zostaje w komórkach gruczołowych przerobiony i rozłożony. Wedle niektórych autorów gruczoł mleczny jest raczej pokrewny gruczołom potnym (Brinkmann).

Pęcherzyki gruczołowe otacza gęsta siatka naczyń krwionośnych włosowatych, obok zatokowatych przestrzeni chłonnych, jak to bywa w innych gruczołach rozgałęzionych.

U mężczyzn gruczoł sutkowy i wszystkie jego składniki istnieją również, chociaż w stanie szczątkowym. Sam gruczoł ma u mężczyzn około 12—25 mm szerokości, a 5—20 mm grubości. Wyjątkowo tylko, zwłaszcza u ludzi młodych, wydziela się ciecz wodnista, a nawet w rzadkich przypadkach i mleko. Czasem występuje także u mężczyzn silnie rozwinięty gruczoł sutkowy *(gynekomastia)* i wtedy zazwyczaj budowa całego ciała zbliża się do kobiecej (przypadek E. Lotha).

Tętnice, dochodzące do gruczołu sutkowego, pochodzą z tętnicy tułowiowej długiej *(a. thoracica longa)* i innych gałązek tętnicy pachowej: dolnej t. sutkowej *(a. mammaria inferior)* i tętnic międzyżebrowych. Żyły noszą te same nazwy. Haller opisał rodzaj koła żylnego, otaczającego podstawę brodawki, jako *circulus venosus*. Naczynia chłonne tworzą wśród gruczołu sutkowego w tkance łącznej sieć, otaczającą pęcherzyki i przewody, a połączoną z naczyniami chłonnemi, towarzyszącemi naczyniom krwionośnym. Ale prócz tych naczyń wśród miąższu gruczołowego istnieją cztery inne sploty naczyń, połączonych z układem naczyń gruczo-

łowych, mianowicie: *plexus cutaneus, subareolaris, circummammarius* i *retromammarius*.

Nerwy gruczołu pochodzą od gałązek skórnych przednich i tylnych nerwów międzyżebrowych i biegną częściowo do substancji gruczołowej, częściowo do skóry. W brodawce kończą się niektóre gałązki w ciałkach dotykowych brodawek skóry, inne wewnątrz ciałek Vater-Paciniego.

Zupełny brak obu sutków i brodawek należy do rzadkości, a nieliczne te przypadki spostrzegano u osób, zresztą zupełnie prawidłowo rozwiniętych. Wylie opisuje przypadek dotyczący kobiety 21-letniej. W miejscu brodawki była tylko drobna plama. Batchelor wspomina o podobnym przypadku u kobiety, u której miejsce brodawek zajmowały małe plamy barwikowe. U chłopca $3^1/_2$-letniego znalazł I. Hutchinson zupełny brak sutków, przyczem był brak włosów i zaniki skóry. Brak jednego sutka jest także rzadki i zazwyczaj towarzyszy mu zboczenie w rozwoju tej strony klatki piersiowej. Wszystkie te przypadki mają duże znaczenie ze względu na związek z tym szczegółem, że *ornithorynchus* niema brodawek sutkowych, a mleko wydziela się z płaskiej powierzchni. Należy zauważyć, że we wzroście gruczołu sutkowego brodawka jest następstwem wrastania naskórka w zagłębienie, z którego wytwarza się sam gruczoł.

U większości zwierząt ssących spotykamy nie dwa gruczoły, ale znacznie więcej par (do 11). Schultze stwierdził u zarodków różnych zwierząt ssących, jak kot, królik i kret, po obu stronach podbrzusza linję zgrubiałego naskórka, ciągnącą się od pachy ku dołowi i na wewnątrz ku pachwinom. W przypadkach mnogości sutków (*polymastia vel polymazia*) u człowieka znajdowano je w tych linjach i dlatego oznaczano te dodatkowe sutki jako pachowe, piersiowe, brzuszne, pachwinowe lub sromowe. Te nadliczbowe gruczoły pojawiają się zazwyczaj tylko w postaci brodawek sutkowych, lecz w niektórych przypadkach zdarza się gruczoł rozwinięty, a nawet czynny. W większości opisanych przypadków gruczoł leżał poniżej i nieco ku środkowi od prawidłowej pary gruczołów. Największa liczba gruczołów u człowieka wynosiła 8. W przypadku opisanym przez Neugebauera u kobiety, liczącej 23 lat, były trzy pary brodawek powyżej prawidłowych, a jedna para poniżej. W przypadku Rogera Williamsa, który opisał dwie brodawki poniżej prawidłowej pary, możnaby sądzić, że te nadliczbowe należały do dwu par gruczołów, gdyż brodawka po stronie prawej leżała o kilka cm poniżej lewej. Ammon opisał przypadek 3 dodatkowych par brodawek u mężczyzny 22-letniego. Jedna para znajdowała się powyżej prawidłowych brodawek na przednim fałdzie pachy, druga blisko dolnego brzegu klatki piersiowej, a najniższa na przednim fałdzie brzucha powyżej linji pępka. Bardeleben sądzi na podstawie swych badań, że prawidłowa para gruczołów jest pozostałością 6 par, licząc z góry na dół. Różne przypadki gruczołów sutkowych, ujawniających się w czasie ciąży w pachach, uważa się za przykłady nadmiernego rozwoju gruczołów tej okolicy skóry lub też za mniej lub więcej zupełne oddzielenie się gruczołu, rozciągającego się do pachy. W niewielu przypadkach znaleziono także dodatkowe gruczoły powyżej wyrostka barkowego, na górnej części uda lub na plecach (*mammae erraticae*). Czasem spostrzegano dwie lub więcej brodawek na jednym gruczole.

Mleko, wydzielinę gruczołu mlecznego, znamionuje duża ilość kuleczek tłuszczu, o średnicy 2—4 μ, zawieszonych w płynie. Dlatego barwa mleka jest biała lub niebieskawo biała. Mleko niema prawie zapachu, smak słodkawy, a odczyn obojętny. Kuleczki tłuszczu *(corpuscula lactis)* otacza bardzo cienka osłonka substancji białkowej, prawdopodobnie kazeiny, która zapobiega rozsypywaniu się kuleczek tłuszczu na drobniejsze kropelki. Ilość tych kuleczek oblicza Bouchut w 1 mm sześć. na 1,026.000.

W pierwszych dwóch lub trzech dniach po porodzie gruczoł wydziela małą ilość cieczy mętnej, zwanej siarą *(colostrum puerperarum)*, zawierającą kuleczki tłuszczu pojedyncze lub w grupkach i komórki pełzające, zawierające nieco tłuszczu. Te komórki, zawierające nierzadko jądra, noszą nazwę ciałek siary *(corpuscula colostri, granular corpuscles* Donné) i niema ich wcale, albo są tylko w bardzo małej ilości wtedy, gdy gruczoł jest zupełnie czynny. Już podczas ciąży wydzielana przez gruczoł mleczny ciecz *(colostrum gravidarum)* zbliża się w miarę postępu ciąży do składu późniejszej siary.

Rozwój sutka. Pierwszy zawiązek gruczołu mlecznego pojawia się w końcu 2 miesiąca życia płodowego w kształcie zgrubiałej smugi naskórkowej w linji brodawkowej. To zgrubienie rozszerza się na boki, wytwarzając otoczkę sutkową *(areola)* i zagłębia się wkrótce w środku. Z wpuklonej części rozwijają się płaty przyszłego gruczołu, rozrastając się w gałązki i gałązeczki, zakończone rozszerzeniami. To pączkowanie trwa aż do urodzenia płodu, ale rozwój pęcherzyków aż do czasu dojrzewania kobiety; u mężczyzn zaś nie rozwija się gruczoł wcale. Wyniosłość brodawkowa z otoczką powstaje nie wcześniej, niż około 1 roku życia osobnika.

Następowy wzrost gruczołu jest względnie późny. U dzieci w 3—4 roku życia niema jeszcze różnicy zależnej od płci. Pełniejszy rozwój następuje u kobiety dopiero w okresie dojrzewania, a z największem prawdopodobieństwem można przyjąć, że w późniejszych okresach ciąży nietylko wzrastają istniejące pęcherzyki, ale że tworzą się także nowe z istniejących gałązek bocznych; po okresie karmienia natomiast część pęcherzyków zanika.

§ 56. Paznokieć *(unguis)*.

Rozwój.

Paznokieć powstaje z zewnętrznej blaszki płodowej *(ectoderma)*, wcześniej na kończynach górnych, niż dolnych. W pierwszym tygodniu 3 miesiąca życia płodowego występuje fałd naskórkowy nieco przed końcem trzeciego członka palców. Odgraniczenie uzupełnia się później przez powstanie rowka łukowatego, którego tylny fałdzik stanowi cięciwę. Części boczne rowka biegną prostopadle, a część przednia jest poprzeczna i w ten sposób powstaje dołek końcowy *(fossula terminalis)*.

W tak oddzielonej płaszczyznie wyróżniają się dwa odcinki, przedni i tylny, łączące się pod kątem prostym (kąt paznokcia). W tym początkowym okresie paznokieć składa się z warstwy komórek podstawnych i 2—3 szeregów komórek okrągławych (kolczastych). Nieco później granicę paznokcia zaznacza rowek końcowy i tylne zawinięcie, a sama płytka zawiera już 7—8 szeregów komórek, które przypłaszczają się, zbliżając się ku powierzchni — i ma grubość 25 μ.

Na początku 4 miesiąca zaczyna występować warstwa zrogowaciała przedniej części końcowej paznokcia, którą to warstwę Unna nazwał obrąbkiem naskórkowym *(eponychium)*. Ta powłoka naskórkowa rozwija się szybko od końca ku podstawie, ale zaledwo pokryje całą powierzchnię paznokcia, zaczyna się złuszczać w środku jego łożyska.

W tym czasie przedni koniec jest początkiem późniejszej płytki paznokcia. Tylny koniec otrzymał nazwę otoczki łożyska *(perionyx)*. U płodów, długich 11—12 cm, zdaje się oddzielać przedłużenie od części głęb-

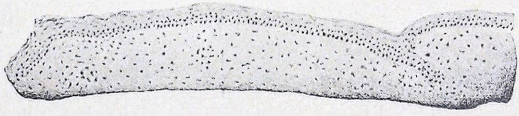

Rys. 27.

Początek łożyska paznokciowego.

szych, co stanowi ostrogę korzeniową. W ten sposób zatem wytwarza się korzeń paznokcia, który osłania naskórek zawinięty ku tyłowi nad paznokciem.

Budowa histologiczna obrąbka naskórkowego i zrogowaciałej ostrogi wyróżnia się od siebie, gdyż już bardzo wcześnie wytwarza się w naskórku części przedniej keratohyalina, której niema począwszy od wału paznokcia ku tyłowi. Już z końcem 4 miesiąca wytwarza się w tej przedniej części cienka warstwa substancji zrogowaciałej, która powoli grubieje.

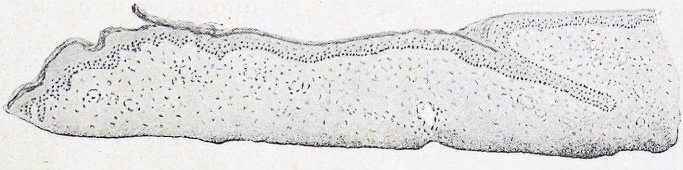

Rys. 28.

Wytwarzanie się warstwy zrogowaciałej paznokcia *(eponychium)*. Czwarty miesiąc życia płodowego.

Nie ulega zatem wątpliwości, że ten zaczątek płytki paznokciowej powstaje z rogowacenia komórek naskórka, w których pojawia się keratohyalina. Ten pierwotny paznokieć leży więc w naskórku, przykryty w całości nawet na brzegu przednim osłonką zrogowaciałego naskórka, nie wchodzącego w brózdę paznokciową.

W ciągu 6 miesiąca, gdy naskórek wrasta coraz głębiej w samą skórę, wytwarza się keratohyalina i w tej głębszej części, a za nią postępuje i rozwój płytki paznokciowej. Wkrótce następuje zgrubienie płytki w części brózdki, przez co powstaje macierz paznokcia *(matrix unguis)*. Ku tyłowi tego zgrubienia wytwarza się powierzchowny rowek *(fossula*

praeterminalis), dzielący cały paznokieć na dwa odcinki, przedni krótki, tylny znacznie dłuższy. Pierwszy jest przeznaczony do wytwarzania okolicy kąta paznokciowego i jest jednolity — drugi, tylny, tworzy pas, w którym wyróżniają się ciało i korzeń paznokcia.

W części przedniej znajdują się 3—4 szeregi komórek naskórka, jednak bez warstwy ziarnistej. W miejscu załamka skórnego szeregów komórek jest znacznie więcej (12—15), a w komórkach powierzchni wyróżnia się ziarnistość, której ziarna jedne wyróżniają się jako keratohyalina inne jako eleidyna.

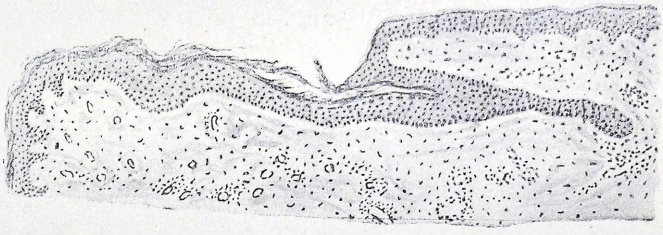

Rys. 29.

Paznokieć pierwotny. (Rowek końcowy, a z tyłu resztki *eponychium*).

Już w czasie wzrostu pierwotnego paznokcia zaczyna na dolnej jego powierzchni wzrastać trwały paznokieć, odznaczający się twardością, grubością i brakiem skłonności do złuszczania. Wyróżnianie tegoż przypada na drugi tydzień 5 miesiąca z początkiem w 1/3 części tylnej *(regio lunularis)*, później aż do końca. W 8 miesiącu życia płodowego brzeg wolny jest twardy i ostry, a grubość jest jednakowa w całej powierzchni paznokcia.

Morfologja paznokcia.

Paznokieć stanowi blaszkę rogową, oporną i giętką, pokrywającą końce ostatnich członków palców rąk i stóp. Paznokcie, podobnie jak włosy, stanowią wytwór rogowacenia naskórka i na równi z naskórkiem mają zadania ochronne. U człowieka i małp, które jedyne ze wszystkich ssaków mają paznokcie, służą paznokcie za narząd obrony i napadu, odpowiadają pazurom zwierząt.

W paznokciu wyróżniamy, podobnie jak w skórze, dwie zasadnicze części: część naskórkową, której warstwy powierzchowne tworzą płytkę paznokciową *(lamella unguis, onyx)*, i skórę właściwą, która zaopatruje i odżywia paznokcie.

Część naskórkowa paznokcia składa się z płytki i naskórka. Pierwsza jest tarczką rogową, barwy białawej, przezroczystą. Paznokieć jest wypukły od góry ku dołowi, a jeszcze więcej w kierunku poprzecznym, stanowiąc jakby odcinek pustego walca. Ten odcinek jest czworo-

boczny i tkwi w fałdach skóry trzema bokami *(margo occultus)* jak w ramkach, a tylko jeden bok dolny jest wolny *(margo liber)*.

Paznokieć zajmuje grzbiet ostatniego członka palców rąk i stóp na przestrzeni co najwyżej 4/5 części końca tego członka.

W paznokciu wyróżniają się trzy odcinki, a mianowicie od góry ku dołowi (t. j. od nasady ku końcowi palca): korzeń *(radix unguis)*, ciało *(corpus)* i wolny koniec *(apex)*.

Część korzeniowa jest zakryta skórą i zajmuje kąt, utworzony przez spotkanie się załamka nad paznokciem i skóry pod paznokciem *(margo occultus)*. Ta część płytki paznokciowej jest miękka i giętka. Po

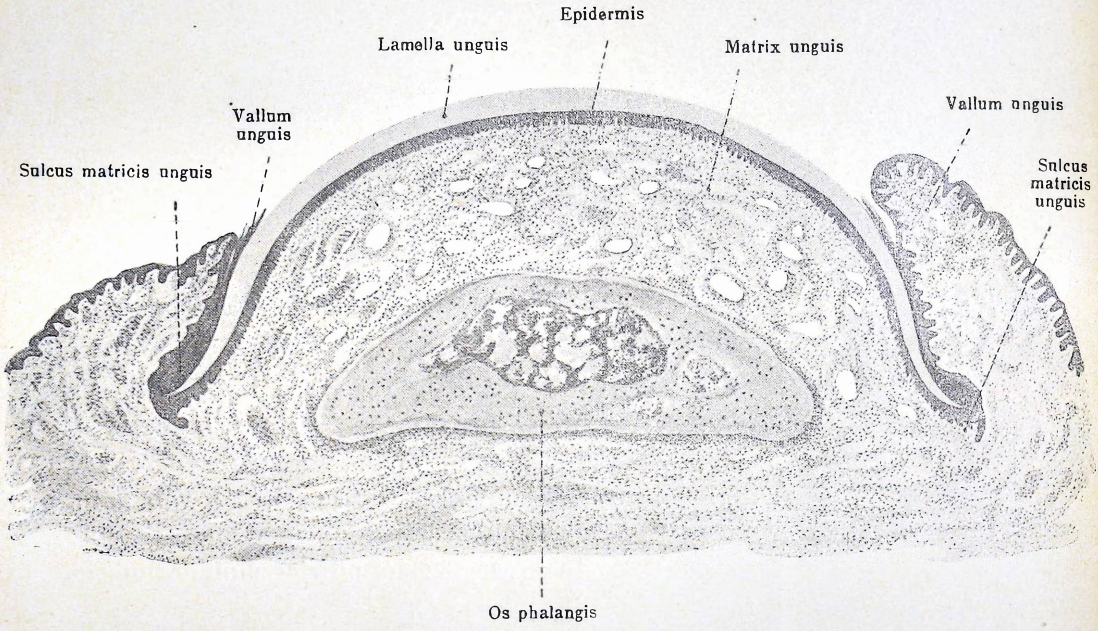

Rys. 30.

Przekrój poprzeczny paznokcia.

odsunięciu fałdu skóry spostrzega się w skórze koniec paznokcia cienki i delikatnie zazębiony, a jego powierzchnia dolna o brzegu spadzistym jest złączona bardzo silnie z leżącemi pod nią tkankami.

Ciało paznokcia *(corpus unguis)* rozciąga się od korzenia aż do rowka, oddzielającego miazgę od wolnego brzegu (kąt paznokcia). Ta część jest 2—3 razy dłuższa od korzeniowej, ma jednostajną grubość, a w kątach dwie powierzchnie i dwa brzegi.

Powierzchnia zewnętrzna paznokcia jest wypukła, po niej przebiegają podłużne prążki. W sąsiedztwie tylnego załamka skóry spostrzega się przestrzeń owalną, mętną, o dużej osi poprzecznej — łąkotkę *(lunula)*. Brzeg jej obwodowy, wypukłością zwrócony ku końcowi palca, ogranicza przestrzeń jednolitą, tworzącą z częścią korzeniową jednolitą płaszczyznę.

Ta przestrzeń jest barwy różowej. Łąkotka jest najsilniej rozwinięta na dużym palcu.

Brzeg tylny paznokcia tkwiący w skórze jest płaski, brzegi boczne natomiast są prostopadłe i grubieją od góry ku dołowi.

Wolny brzeg jest białawy, a jego wymiary się różne, zależnie od pracy danego osobnika lub obcinania paznokci; gdy się jednak oszczędza paznokcie, to mogą one wyrastać 2—3 cm, a nawet więcej, poza brzegi palców.

Wielkość paznokcia waha się zależnie od wielkości członka palca, który pokrywa. Grubość paznokcia jest stalsza, u mężczyzn dochodzi do 384 μ, u kobiet do 364 μ w miejscach największego rozwoju. Grubość zmniejsza się jednak, im bliżej brzegów. Również grubieją paznokcie z wiekiem i u ludzi zajętych pracą fizyczną. Pomiary Esbacha dowodzą, że różnice dochodzą prawie do 50 μ.

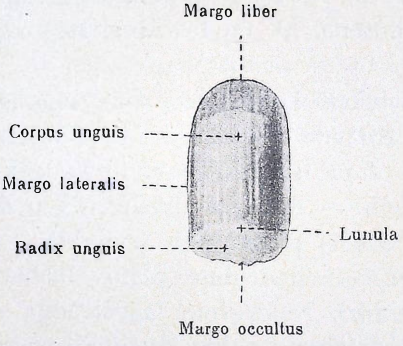

Rys. 31 a.

Paznokieć w całości.
Według Spalteholza.

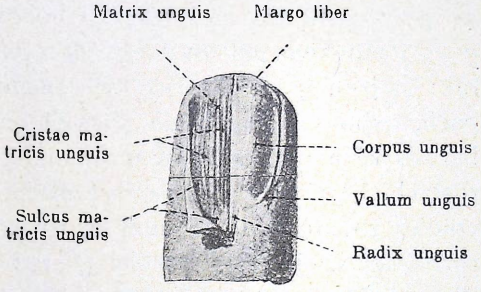

Rys. 31 b.

Paznokieć z odsuniętą skórą.
Według Spalteholza.

Część naskórkowa paznokcia leży pod blaszką rogową i łączy się ze skórą pod nią leżącą. Jej powierzchnia łączy się z brzegiem rogowym, a jej powierzchnia dolna jest wklęsła i posiada grzebienie i rowki, odpowiadające takim samym nierównościom skóry. Ta część naskórkowa paznokcia dzieli się podobnie zazwyczaj na dwa odcinki: jeden podstawny t. j. łożysko paznokcia, na którem leży płytka zrogowaciała, drugi tworzy miejsce wytwarzania się paznokcia od korzenia (macierz paznokcia — *matrix unguis*). Podział ten jest jednak sztuczny, gdyż płytka paznokcia wytwarza się tak w łożysku, jak i w części korzeniowej t. zw. macierzy.

Skóra właściwa tworzy pod paznokciem przestrzeń prostokątną o dłuższej osi podłużnej. Wypukła w kierunku prostopadłym jak i poprzecznym, skóra właściwa sięga aż do przyczepu ścięgna prostownika na ostatnim członku palca. Jej powierzchnia przednia zlewa się z okostną, do której silnie przylega, powierzchnia tylna zaś jest poprzerzynana grzebieniami

Henlego, przebiegającemi od góry do dołu. Środkowe grzebienie biegną prostopadle wzdłuż osi palca, boczne skręcają nieco na bok w ten sposób, że łuk koła jest tem wybitniejszy, im linje leżą więcej z boku.

Korzeń i brzegi boczne paznokcia przykrywa pagórkowaty fałd w postaci płaszcza *(vallum unguis)*. Ten fałd ma z przodu na paznokciu 2 μ grubości, na korzeniu 5—6 μ. Na podłużnym przekroju palca ma ten załamek skóry kształt trójkąta, którego szczyt jest zwrócony ku paznokciowi, a powierzchnia górna jest wolna, w głębi zaś styka się z brzegiem paznokcia. Po bokach paznokcia trójkąt jest tem niższy, im bliżej końca palca.

Brózdka paznokcia *(sulcus unguis)* jest kątem, który na przekrojach palca widać jako ograniczony przez połączenie naskórka, tworzącego płytkę paznokcia i fałd pod paznokciem. Ten rowek przybiera postać pagórka, podobnie jak fałd pod paznokciem, który jest jego przyczyną, znika zaś tam, gdzie fałd się nie tworzy. Rozwartość kąta zwraca się ku paznokciowi, jego górna część jest głęboka i leży poprzecznie, a części boczne są prostopadłe i bardzo powierzchowne. W tej brózdzie leży cały korzeń paznokcia i część jego boków.

Paznokcie palców stopy są zawsze większe i silniejsze, niż paznokcie rąk; najsilniej rozwinięte są paznokcie dużych palców u rąk i na stopach, najmniej paznokcie piątych palców. Łąkotka paznokci bywa także bardzo różnie rozwinięta u rozmaitych osób — mniej u dzieci, niż u dorosłych. Płytka paznokcia jest mniej lub więcej płaska lub wypukła. Nierzadko znajdują się na niej w różnych miejscach drobne plamy białawe, rozmaitej wielkości i postaci *(flores unguium)*. Najczęściej spostrzega się je po urazach ostrem narzędziem (przy oddzielaniu rąbka naskórkowego), a wywołują je albo nieprawidłowości w rogowaceniu, albo bańki powietrza dostające się w głąb masy zrogowaciałej.

Fałd nad paznokciem może być także rozmaitej wielkości; zazwyczaj bywa odsuwany ku tyłowi różnemi zabiegami toaletowemi, przez co odsłania się dalszy ciąg płytki paznokciowej.

Wzrost paznokcia jest ciągły, bo przez całe życie, od urodzenia do śmierci, rośnie paznokieć wzdłuż. Powszechnie przyjmowano, że paznokieć wzrasta od korzenia i dlatego tę część korzeniową wraz z łąkotką nazwano macierzą *(matrix unguis)*. Niektóre spostrzeżenia zdają się to potwierdzać, bo paznokieć wzrasta na grubość od tyłu ku przodowi. Z drugiej strony jednak spostrzega się, że po wyrwaniu paznokcia najpierw powstaje blaszka pomarszczona na całej przestrzeni łożyska. W miejsce tej blaszki powstaje wkrótce rzeczywisty paznokieć, który zaczyna wzrastać na wysokości macierzy i rozciąga się od tyłu ku przodowi. Niewątpliwie zatem paznokieć tworzy się w miejscu załamka skóry i łąkotki, ale wzrasta również na łożysku, skutkiem wytwarzania przez naskórek na dolnej powierzchni płytki ciągle świeżych warstw zrogowaciałych. Dlatego nie można uważać macierzy za swoiste i jedyne miejsce tworzenia miąższu paznokcia, chociaż jest ona miejscem, w którem paznokieć się najpierw

pojawia. Z tego można zatem wnosić, że blaszkę rogową paznokcia całej powierzchni wytwarza łożysko wraz z macierzą (Duval M., Branca A.).

Paznokcie wzrastają, podobnie jak włosy, szybciej w zimie niż w lecie, Blocq zaś wspomina, że wzrost paznokcia waha się zależnie od wieku: od 5—30 lat najwięcej o 0·1 mm, między 70—80 rokiem życia o 40—60 μ. Prócz tego istnieją i różnice osobnicze (40—140 μ).

Spostrzeżenia dowodzą, że paznokieć odrasta w całości w 70—90 dni. Na palcach rąk wzrasta o 1 mm na tydzień, na palcach nóg zaledwo o 1/4 mm, a nawet pomiary wykazały, że u palców ręki prawej wzrost jest szybszy, niż u lewej — u wszystkich jednak palców jednej ręki wzrost jest jednakowy. Moleschott stwierdził, że przez rok paznokcie palców rąk wytworzyły jeden 1825, drugi 2086 mmgr.

Niewątpliwie dużo jest przyczyn, które mogą zatrzymać wzrost paznokci, bo nietylko urazy zewnętrzne, wpływy nerwowe, ale i sprawy zakaźne paznokcia i jego otoczenia, jakoteż ogólne (dur osutkowy, Sabourand).

Nieprawidłowości w paznokciach w postaci zupełnego braku czy niedokształcenia, przerostu lub nierówności mają także różne przyczyny; mogą one polegać na właściwościach wrodzonych, przeważnie jednak są przyrody chorobowej.

§ 57. Włos.

Rozwój.

Pierwsze włosy rozwijają się u płodu z końcem drugiego miesiąca i najpierw na brwiach, wardze górnej i brodzie. W tym okresie wytwarzają się na dolnej powierzchni naskórka, niepokrytego jeszcze warstwą zrogowaciałą, pączki, ułożone w równych od siebie odstępach. Oś długa tych pączków jest ukośna do warstwy podstawnej, a układ ich do siebie równoległy. Wkrótce stają się one półkulistemi guziczkami, które wydłużają się w pieńki, w całej długości równo grube. Później nieco koniec dolny pieńka grubieje w pałeczkę. Te pączki składają się z komórek naskórka o wyróżnionej warstwie podstawnej. Tkanka łączna skóry wytwarza jakby woreczek, otaczający cały guzik, a zwłaszcza część głębszą.

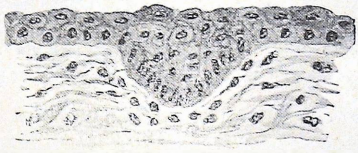

Rys. 32.

Rozwój torebki włosowej. Pączek w końcu drugiego miesiąca życia płodowego.

Gdy w końcu tego okresu rozwojowego wytworzy się na tym zawiązku włosa, nieco poniżej linji naskórkowej skóry, zaczątek gruczołu łojowego, rozróżnia się już dwie części: jedną ponad gruczołem — szyjkę torebki włosowej *(collum)*, drugą poniżej — korzeń torebki *(radix)*, a korzeń ten kończy się rozszerzeniem — opuszką *(bulbus)*.

Równocześnie wzrasta i woreczek tkanki łącznej, a opuszka, z początku okrągła, przypłaszcza się od dołu, a wreszcie wydrąża dla przyjęcia wytwarzającej się łącznotkankowej poduszeczki, na której opuszka siedzi, a w której później wytwarzają się naczynia. W ten sposób powstaje brodawka włosa *(papilla pili)*.

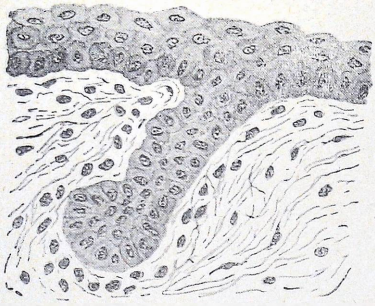

Rys. 33.

Rozwój torebki włosowej. Pączek wydłuża się i grubieje maczugowato (trzeci miesiąc życia płodowego).

Prawie w tym samym czasie zaczyna się pojawiać mięsień gładki (czwarty miesiąc życia płodowego), wytwarzający się w tem miejscu, w którem torebka włosowa tworzy ze skórą kąt rozwarty, zajęty przez gruczoł łojowy.

Wkrótce wyróżnia się w zawiązku włosa część osiowa i obwodowa. W środku zawiązka włosa powyżej brodawki zaczynają się układać komórki w kształt stożka o kopule, umieszczonej na brodawce *(conus pilosus)*. Stożek wydłuża się od dołu ku górze aż do wysokości gruczołu łojowego. Komórki obwodowe zawiązka włosa układają się natomiast w warstwę zewnętrzną, stanowiącą osłonkę naskórkową, opatrzoną dwoma zgrubieniami: jedno gruczołu łojowego, drugie jako początek wałka włosowego. W końcu zaś stożek wewnętrzny różnicuje się na włos i na jego wewnętrzną otoczkę naskórkową. Komórki środkowe bowiem wydłużają się, napełniają barwikiem i rogowaciejąc przekształcają się we włos, przyczepiony do szczytu brodawki. Komórki zewnętrzne zawiązka włosowego układają się natomiast na brodawce w 2—3 warstwy, dając początek osłonce naskórkowej wewnętrznej, ciągnącej się wzdłuż włosa aż powyżej ujścia gruczołu łojowego. Wkrótce wyróżniają się w niej trzy warstwy współśrodkowe: osłonka Henlego, osłonka Huxleya i osłonka wewnętrzna. Te osłonki napełniają się ziarnistością (trichohyaliną); pierwsza tylko na małej przestrzeni od szczytu brodawki, druga od tego miejsca w większej obfitości; osłonka wewnętrzna

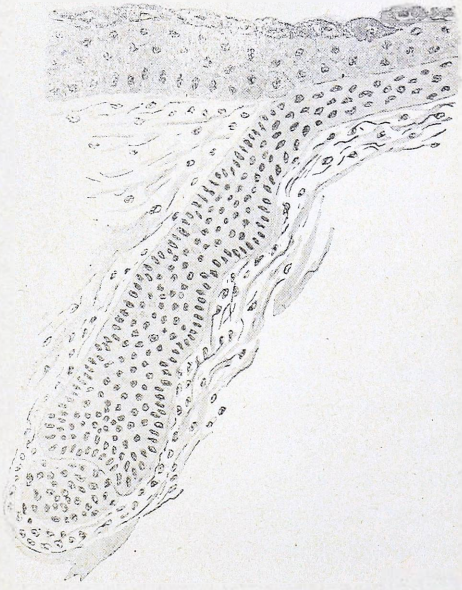

Rys. 34.

Początek wyróżniania się samego włosa i jego pochewek naskórkowych (czwarty miesiąc życia płodowego).

zawiera tylko mało ziarenek i w górnej części włosa, a odznacza się znacznie mniejszemi jądrami, niż inne osłonki.

W tym czasie wyróżniania się torebki naskórkowej rozwija się w osłonce łącznotkankowej sieć naczyń włosowatych, które wchodzą i do brodawki włosowej.

Opisany trzon włosa wzrasta w dalszym ciągu wzdłuż osi torebkowej, przebijając w końcu osłonkę wewnętrzną, której ślady pozostają na włosie w postaci łusek; — sam włos zaś wkracza wyżej, w naskórek pokrywający skórę. W czasie bowiem rozwoju włosa to miejsce, w którem wytworzył się początkowy zawiązek torebki, od tego czasu nieco zmienione, rogowacieje (droga Göttego). Wykształcony później włos przebija się w tym punkcie, który odtąd nazywa się przewodem włosowym — ale dochodzi tylko pod warstwę zrogowaciałą, układając się pod nią na płask. Dopiero w chwili, gdy warstwy zrogowaciałe oddzielają się *(epitrichium)*, wolny koniec włosa wystercza ponad skórą.

W 5 lub 6 miesiącu życia płodowego włos sterczący nad powierzchnią jest całkiem wykształcony, ma bowiem pień tkwiący w skórze i wysuwający się z niej coraz więcej z dnia na dzień, a część korzeniowa otoczona torebką włosową leży ukośnie w stosunku do powierzchni powłok. Kąt powstały z tego ułożenia zajmuje gruczoł łojowy; a kąt ten zamyka mięsień, przyczepiony jednym końcem do torebki, drugim do skóry. W ten sposób powstały meszek włosowy zaczyna wypadać do wód płodowych około 6—7 miesiąca życia płodu.

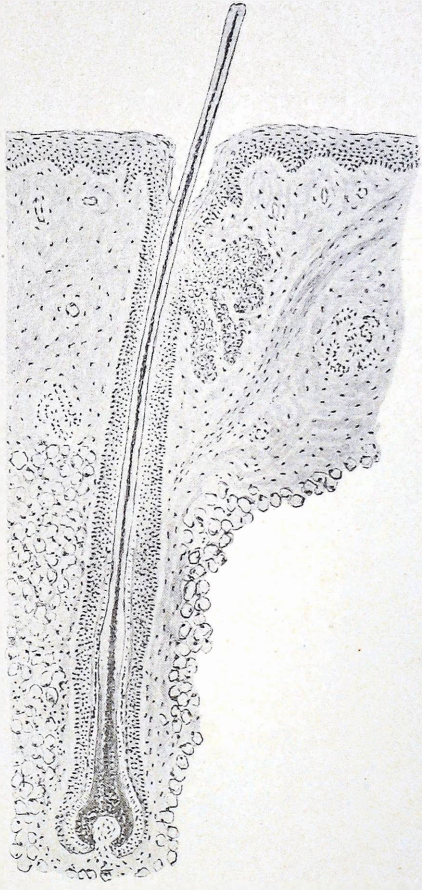

Rys. 35.
Włos z opuszką wydrążoną.

Własności postaciowe włosów.

Każdy włos ma trzon o jednym końcu cieńszym, sterczącym na zewnątrz, drugim zgrubiałym, który tkwi w skórze i nosi nazwę opuszki *(bulbus)* włosa. Część włosa od powierzchni skóry do końca zewnętrznego nazywa się łodygą włosa *(scapus)*, część tkwiąca w skórze korzeniem włosa *(radix pili)*.

Naskórek i skóra tworzą dla korzenia torebkę *(folliculus pilorum)* złożoną z dwóch współśrodkowych osłonek. Wewnętrzna jest naskórkowa *(vagina pili epithelialis)*, zewnętrzna zaś łącznotkankowa *(vagina pili fibrosa)*.

Poniżej ujścia torebki w powierzchni skóry wpada w nią gruczoł łojowy, a powyżej tego ujścia torebka jest rozszerzona lejkowato *(ostium folliculi)*; poniżej tego rozszerzenia a powyżej ujścia gruczołu jest najwęższa, dlatego tę część nazwano szyjką torebki włosowej *(collum folliculi)*.

Prócz tego torebki włosowe są obdarzone mięśniami gładkiemi, które pojedynczo, rzadko zdwojone, odchodzą od górnej części skóry właściwej ścięgnami łącznotkankowemi, zawierającemi liczne włókna sprężyste, a przebiegając ukośnie koło gruczołu łojowego, przyczepiają się drugim końcem do opuszkowej części torebki.

Na wysokości opuszki osłonka łącznotkankowa wytwarza pączek, sterczący pod końcem opuszki, wydrążającej się na jego przyjęcie w kształcie dna butelki. W ten sposób powstaje brodawka włosowa *(papilla pili)*, na której tkwi opuszkowa część włosa.

Opuszka *(bulbus)* ma kształt gruszkowaty i jest w środku wydrążona, gdy należy do żywotnego włosa, natomiast ma kształt maczugi i jest pełna, jeżeli włos, doszedłszy do szczytu rozwoju, jest na drodze do wypadnięcia.

Trzon włosa nie jest jednakowej grubości; postać jego jest w związku ze stanem brodawki; powierzchnia jego jest przeważnie gładka, może jednak być nierówna, szczególnie w pachach, na wzgórku łonowym i t. p., co pozostaje w związku z działaniem płynów ustroju (pot, mocz) na powierzchnię włosa lub z tarciem ubrania.

Koniec obwodowy włosa jest zazwyczaj ścieńczały *(apex pili)*, zwłaszcza wtedy, gdy nie był nigdy obcinany, ale urazy zewnętrzne mogą zmieniać jego kształt w różny sposób. Gdy włos obcinano, to koniec jego dzieli się mniej lub więcej, ale powierzchnia przecięcia może być równa, poprzeczna lub ukośna. W kilka miesięcy po obcięciu włosa koniec jego cieńczeje, nigdy jednak do tego stopnia, jak włos pierwotny.

Niektóre okolice skóry są zupełnie pozbawione włosów, mianowicie: dłoń i strona dłoniowa palców, podeszwa i podeszwowa strona palców, grzbietowa strona ostatnich członków palców rąk i nóg, brodawka sutkowa, przyśrodkowa strona warg sromowych większych, wargi mniejsze, wewnętrzna strona napletka i żołądź, wreszcie czerwień warg ustnych. Poza tem powłoki są pokryte wszędzie włosami. Niektóre okolice twarzy, skóra owłosionej głowy, pachy, wzgórek łonowy, są gęsto pokryte uwłosieniem. Inne okolice, jak tułów i kończyny, pokrywają włosy krótkie i cienkie. Na małżowinie usznej i sutku uwłosienie stanowi delikatny meszek włosowy, widoczny zazwyczaj dopiero przez lupę. Cały układ włosowy jest zatem nietylko nieregularnie rozłożony w różnych okolicach ciała, ale i niejednakowo silnie rozwinięty.

Grubość włosów bywa rozmaita nietylko zależnie od okolicy ciała; różni się ona nietylko w tej samej okolicy, ale nawet zależnie od miejsca pomiaru włosa w różnej jego wysokości. Skala Galippa i Beauregarda wymienia w szeregu zmniejszającej się grubości: włosy brody – wzgórka łonowego — wąsów i policzków — brwi — moszny — pach — skroni — włosy szczytu czaszki — rzęs — ciemienia — czoła — nozdrzy — wreszcie karku.

Ilość włosów waha się zależnie od rasy, płci i wieku osobnika, Vaillant zaś dodaje, że liczba włosów jest większa, gdy są cieńsze. Withof stwierdził, że na 1/4 cala kwadrat. przypada różna ilość włosów zależnie od okolicy ciała: na przedniej stronie uda — 13, grzbietowej stronie rąk — 19, przedramionach — 23, wzgórku łonowym — 34, na brodzie — 39, a na głowie owłosionej 293.

Włosy tkwią w skórze ukośnie do jej powierzchni, ale w bardzo rozmaitym stopniu. Branca podaje, że u 8-miesięcznego płodu ostry kąt, wytworzony przez włos w skórze, wynosi między 45° (czoło) a 85° (grzbiet).

Włosy układają się w skórze szeregami, które tworzą nieregularne linje krzywe w różnych kierunkach, znane od czasu Eschrichta (1837) pod nazwą wirów, prądów.

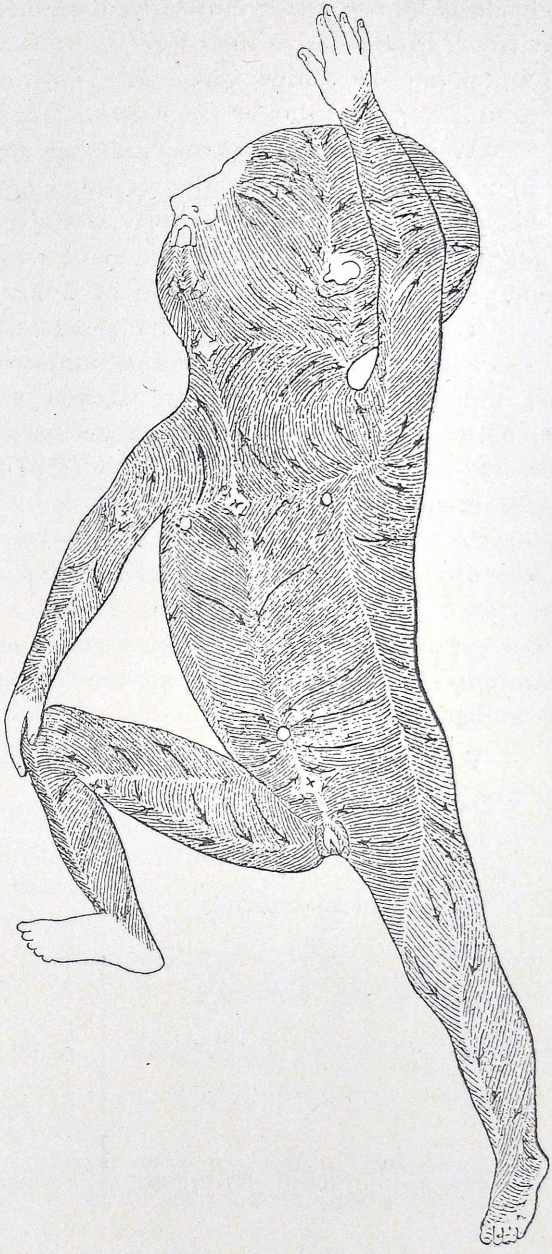

Rys. 36.

Prądy włosów. — Schemat Voigta.

Gdy włosy zwracają swe końce ku wirowi, mówi się o prądach zbieżnych, np. prąd kąta szczęki, szczytu wyrostka łokciowego, grzbietu nosa, nasady prącia, pępka i kości ogonowej.

Prądy zaś są rozbieżne, gdy włosy odwracają się od wirów (na szczycie głowy, w wewnętrznym kącie oka, w ujściu przewodu słuchowego, w pachach, w fałdzie pachwinowym, na grzbiecie stóp). Prądy stanowiące części wirów stykają się ze sobą linjami prostemi, krzywemi lub nieregularnemi i są znane jako linje guzowate. Najważniejsza z nich zajmuje bocznoprzednią część tułowia i brzucha i łączy wir pachowy z pachwinowym.

W niektórych miejscach zbiegają się w około jednego punktu cztery linje; cztery szeregi prądów zatem, biegnących każdy około wiru, spotykają się po dwa, przez co linje tworzą jakby kształt krzyża. Takie figury spostrzega się w linji środkowej ciała, po bokach tułowia, na nosie, mostku, podbrzuszu, karku, lędźwiach i na kończynach.

Te wszystkie prądy i wiry spostrzega się wyraźnie u 6—7 miesięcznego płodu, później już znacznie mniej wybitnie. Podobne figury tworzą się u wielkiej liczby zwierząt ssących, a Kudd stwierdził zupełne podobieństwo prądów włosowych na grzbiecie rąk i nóg u małp i u człowieka. Bardzo szczegółowo opisał Voigt (1857) wspomniane wiry i odpowiadające im odcinki skóry.

Ze względu na niejakie różnice we własnościach podzielono włosy na grupy. Najwięcej zasadniczym jest podział na włosy: 1. długie (skóry owłosionej głowy, brody, pach, wzgórka łonowego i piersi), — 2. krótkie albo szczotkowate (brwi, rzęsy i przewody uszne), — 3. meszek włosowy *(lanugo)* (istniejący na twarzy, tułowiu, kończynach, wargach mniejszych i brodawce łzowej).

Vaillat podaje następujące rodzaje włosów wedle siedziby:

1. włosy owłosionej głowy,
2. broda,
3. włosy pachy,
4. włosy części płciowych,
5. włosy narządów zmysłowych:
   - 1. wzroku — brwi, rzęsy, mięsko łzowe,
   - 2. powonienia — nozdrza,
   - 3. słuchu — małżowiny uszne, przewód słuchowy zewnętrzny,
6. włosy powierzchni skóry: włosy i meszek włosowy.

1. Włosy głowy owłosionej *(capillitium)*.

Już przed urodzeniem się płodu rozpoczyna się swoiście silniejszy wzrost włosów w skórze owłosionej głowy, niż w skórze innych okolic, znamienny dla człowieka. Granica tego uwłosienia jest ostrzejsza na czole, niż na tyłogłowiu. Z małp tylko orangutan i szympans mają nieco podobne uwłosienie z przodu głowy. Nieco odmienne ukształtowanie się tej granicy

czołowej w rasie białej niż w innych rasach polega na rozwoju swoistych prądów i wirów tej okolicy.

Włosy głowy owłosionej, skóry pokrywającej czaszkę są najwięcej giętkie i najdłuższe ze wszystkich, jakie spotykamy w powłokach. Długość ich zależy od różnych czynników, jak wiek, rasa, płeć.

Wiek: U płodów i dzieci, w tym wieku zatem, który może być tutaj jedynie brany w rachubę, pomiary dały następujące wyniki:

u płodu 5-miesięcznego długość włosów . .	8—10 mm
w końcu ciąży	13—20 »
u dziecka w wieku 20 dni	10—25 »
u dziecka 14-miesięcznego	25—30 »

Płeć: U kobiet są włosy nieco dłuższe, niż u mężczyzn, którzy w rasie białej noszą włosy krótkie. Istnieje jednak w rzeczywistości różnica we wzroście zależnie od płci na korzyść kobiet.

Rasa: W rasie białej dorastają u kobiet włosy do $1^1/_2$ metra długości; najdłuższe bywają w rasie żółtej (Chińczycy), przyczem są grube i sztywne. Rasa czerwona nosi włosy sięgające do pięt, natomiast w rasie czarnej włosy są krótkie (do 20 cm), najkrótsze zaś bywają u Buszmenów (zaledwo 5 cm).

Grubość włosów waha się dość znacznie (między 50—140 μ wedle Pruner-Beya) zależnie od rasy. Najcieńsze znajdowano u Francuzów (50—80 μ), najgrubsze u kobiet szczepu Guarani w Ameryce południowej, zamieszkujących Brazylję i Boliwję.

Płeć wpływa niewiele na różnice w grubości włosów, to też wahania są nieznaczne (50—70 μ). Wiek ma natomiast duży wpływ w tym względzie, gdyż włos, który jest u dziecka cienki, grubieje w wieku dojrzałym, a cieńczeje w starości. Pomiary Gallippa i Malasseza jakoteż Oesterlewa stwierdziły np. następujące różnice średnicy włosów: u 12 dniowego dziecka 20—26 μ, u kilkunastomiesięcznego 34 μ, u 15-letniego 50—62 μ, u dorosłego mężczyzny 54—75 μ, u dorosłej kobiety 58—76 μ, u starca 50—63 μ.

W przeciwieństwie do włosów innych okolic włosy głowy owłosionej są jednakowej grubości w całej swej długości, z wyjątkiem ścieńczenia na wolnym końcu, a zgrubienia w opuszce.

Grubość włosów może się zmieniać w ciągu różnych chorób zakaźnych i schorzeń przewlekłych, gdyż wtedy włosy cieńczeją wyraźnie.

Barwa włosów. Schemat Virchowa obejmuje 5 barw włosów; Topinard podaje 6 typów, mianowicie: barwy czarnej, brunatnej, szatyn, barwy czerwonej (rudej), złotoblond i barwy białej jak len.

Barwa włosów zmienia się nieco zależnie od światła, w jakiem je oglądamy, np. w świetle padającem wprost występują odbłyski zależnie od siły światła i kierunku, w którym promienie padają. W załamującem się świetle włosy wydają się jaśniejsze.

W rasie białej kobiety mają naogół włosy jaśniejsze, niż mężczyzni (Havelock Ellis).

Włosy dziecka stają się z wiekiem coraz ciemniejsze, podobną zmianę barwy spostrzega się często i w wieku dojrzałym, szczególnie u kobiet. Ta zmiana włosów ma pewną analogję ze zmianą barwy tęczówki, która także nierzadko staje się z wiekiem ciemniejsza.

Czasami spostrzega się różnice zabarwienia włosów u nasady (ciemniejsza) a w dalszym biegu (jaśniejsza), jako następstwo wpływu promieni słonecznych. Wreszcie barwa włosów może się zmieniać po użyciu różnych przetworów chemicznych, zabarwiających lub odbarwiających miąższ włosa.

Barwa włosów zgadza się zazwyczaj z barwą skóry i tęczówki. Ten szczegół starali się wyzyskać antropologowie jako znamię klasyfikacyjne; zdaje się jednak, że barwa włosów należy do znamion drugorzędnych.

Przedewszystkiem różne barwy włosów znajdujemy w tym samym klimacie, a przeciwnie tę samą barwę w różnych szerokościach geograficznych, np barwa czarna włosów jest najczęstsza u Eskimosów, podobnie jak u Murzynów, Hindusów, Malajczyków, ale nierzadka i u narodów europejskich. Następnie w tej samej rasie spostrzega się bardzo rozmaitą barwę włosów, a wkońcu spostrzeżenia dowodzą, że barwa ruda jest u wszystkich ras rzadka. Według Euzebiusa de Salles człowiek pierwotny był rudy, a zdaniem Topinarda rudzi są ostatnimi potomkami rasy, która zniknęła, a którą można spotkać (z zielonemi oczami) jeszcze w Rosji. Deniker sądzi, że barwa ruda jest dowodem mieszania się ras o różnych barwach włosów. Gdy w rasie o czarnej barwie włosów, która nie mieszała się z inną rasą, zdarzy się osobnik rudy, jest to objaw patologiczny, który Broca nazwał *„erythrismus“*.

W każdej prawie rasie zdarzają się rudzi, nie spostrzega się ich w rasie murzyńskiej, natomiast jest to u Żydów w Europie objaw częsty i połączony z kręceniem się włosów.

Dopatrywano się również niejakiego związku między barwą włosów a własnościami etnicznemi. Zauważono np. we Francji, że szatyni są mniejszego wzrostu, niż blondyni, dalej że rasy jasne są płodniejsze, że u dziewczyn blondynek występuje miesiączkowanie później, niż u jasnych szatynek, ale wcześniej, niż u kobiet o włosach ciemnych. Spostrzeżono nawet, że osoby jasnowłose, szczególnie rude (typ wenecki) są skłonniejsze do chorób (np. gruźlicy), niż ciemnowłose.

Podobnie jak w skórze, tak i we włosie może zupełnie brakować barwika (bielactwo, *albinismus*).

Podobnie siwienie włosów należy także do sprawy barwy włosów. Siwienie odgrywa dużą rolę w świecie zwierzęcym nietylko w starości. Siwienie polega przeważnie na utracie przez włosy barwika w niem zawartego, ale w niemałej mierze jest też skutkiem dostawania się powietrza między komórki miąższu włosa. Ta druga sprawa może się odbywać tylko w części korzeniowej trzonu włosa.

Ilość włosów ulega znacznym wahaniom zależnie od rasy, barwy i grubości włosów.

Hilgendorf obliczał ilość włosów u niektórych narodów i znalazł np. u Ajnosów na wyspie Yeso (Japonia) 214 włosów na 1 cm kwadr. skóry, u Japończyków 269, u Niemców 272.

Withof podaje, że ilość włosów jest tem większa, im włosy są jaśniejsze, np. w barwie czarnej 147, brunatnej 162, blond 182.

Wiadomo wreszcie, że włosy jasne są cieńsze od ciemnych, włosy blondynów są zatem najcieńsze i najliczniejsze.

Kształt. Borg de Saint-Vincent dzielił rasy ludzkie na dwie grupy wedle kształtu włosów; rozróżnia on mianowicie rasy o włosach gładkich (léiotriques) i o włosach krętych (ulotriques). Geoffroy Saint Hilaire zalicza do pierwszej grupy: rasę kaukaską, Indjan Ameryki północnej, Eskimosów, Malajczyków, Amerykanów, Mongołów, Australczyków, do drugiej mieszkańców Etjopji, Kafrów, Melanezejczyków i Hotentotów. Prócz tego jednak wyróżnia on w obu tych grupach rozmaite

a b

Rys. 37.

Przykłady układu włosów na głowie.

postaci przejściowe; w pierwszej: włosy proste, gładkie (rasa altajska i amerykańska, Eskimosi, Lapończycy) — włosy faliste (Europejczycy) — pierścieniowate (Europejczycy, mieszkańcy Polynezji) — fryzowane o zamkniętym pierścieniu (loki).

Włosy wełniste lub kręte drugiej grupy znamionują się tworzeniem pokręconych pierścieni, leżących w różnej od siebie odległości, przyczem włosy zwijają się w drobne wiązki, przypominające len. U jednych jednak tworzą się długie pasma (u Tasmańczyków), u innych skręcają się promienisto bez tworzenia wiązek (u mieszkańców Nowej Kaledonji, u Kafrów), tworząc rodzaj hełmu czy aureoli, wysokiej do 30 cm.

Włosy rosnące prosto są najdłuższe (Chińczycy, Indjanie ameryk.), bo dorastają do 2 metrów, natomiast włosy kręte (Buszmeni, Hotentoci) osiągają zaledwo 5—10 cm długości. Płeć nie odgrywa żadnej roli w tym kierunku, zarówno w uwłosieniu gład-

kiem, jak i krętem. U ludów z włosami falistemi, układającemi się w pierścienie, uwłosienie mężczyzn, nigdy nie obcinane, bywa jednak krótsze (30—40 cm), niż u kobiet (65—75 cm).

Łysiny wytwarzają się często w rasach o włosach gładkich, włosy faliste lub fryzowane są znacznie silniejsze. U ludów zaś o włosach krótkich i pokręconych spostrzegano u jednych (Buszmeni, Murzyni wschodni) częste łysiny, u innych zaś (Melanezejczycy, Aszanci) powstaje łysina rzadko.

Przyczyny krętych włosów tłómaczono rozmaicie: przedewszystkiem łączono z pewną budową włosa. Sądzono mianowicie, że przyczyną jest brak substancji rdzennej, która istnieje jednak np. we włosach baranów o krętych włosach. Dalej krętość uważano za następstwo cienkości włosów (np. u Buszmenów). Wreszcie dopatrywano się przyczyny w przypłaszczeniu

c d

Rys. 38.

Przykłady układu włosów na głowie.

włosa. Za przyczynę zaś kształtu włosa, na przekroju nie okrągłego, ale eliptycznego, uważali Fritsch i Unna postać brodawki. Okrągła brodawka wytwarza włos okrągły, na przypłaszczonej rośnie włos o przekroju elipsy. Vigier dowiódł jednak, że przypłaszczony włos Murzyna rośnie na brodawce miarowo zaokrąglonej, u baranów natomiast wełna ściśle walcowata wyrasta z brodawek przypłaszczonych z boków.

Druga teorja mówi o wpływie postaci torebki na układanie się włosa. Niektórzy autorowie (Stewart, Stuart, Frisch, Unna) sądzili, że torebka włosowa Murzyna jest skręcona w dwa łuki w kierunku odwrotnym a w tej samej powierzchni, Duclert zaś stwierdził to samo u baranów (merynosów) na włosach prostych i krętych. Vigier opisał w skórze Murzynów powyżej brodawki nagłe skrzywienie torebki, powyżej zaś przebieg łukowaty. W całości torebka tworzy skręt wokoło osi pionowej.

Dolne zgięcie jest zaznaczone zgrubieniem ściany torebki łącznotkankowej, w postaci półkolistego poprzecznego grzebienia, który wrzyna się we wklęsłość załamka. W tym poprzecznym wzgórku na wysokości opuszki upatruje Vigier przyczynę skręcania się włosa, a to przez ucisk i przemieszczenie młodych i plastycznych składników włosa, a w następstwie skręcenie torebki.

Niewątpliwie w skórze z włosami krętemi spostrzega się, że torebki włosowe przebiegają nie prosto, ale łukowato jak brzeszczot pałasza, czego następstwem jest przypłaszczenie włosa; ale grzebień Vigiera jako przyczyna nie jest, zdaje się, udowodniony.

Włos jest ustawiony do powierzchni skóry ukośnie, tylko w owłosionej skórze głowy przeważnie prostopadle. W rasie białej to ułożenie



e f

Rys. 39.

Przykłady układu włosów na głowie.

prostopadłe spostrzega się tylko w pączkach włosowych, ale u Hotentotów, Papuasów i innych Murzynów jest regułą.

Włosy grupują się zazwyczaj po 2—5 i te pęczki są od siebie oddzielone wiązkami tkanki łącznej. W każdej takiej grupce włosy są takiej samej lub rozmaitej grubości. W niektórych przypadkach cały pęczek wyrasta z jednego otworu w powierzchni skóry, mamy tu zatem rozgałęzioną torebkę. Tę postać spotyka się u płodu, a u dorosłego w meszku włosowym całych powłok lub w skórze owłosionej głowy.

Te grupki włosów układają się na głowie w linjach spiralnych, odchodzących promienisto od górnego kąta potylicznego. Ale linje te nie tworzą granicy miarowo zaokrąglonej, gdyż ku przodowi czaszki istnieje 5 smug: jedna środkowa zajmuje środek czoła, druga parzysta po zewnętrznej linji oczodołu; — po bokach zaś głowy włosy otaczają małżo-

winy uszne, schodząc do nasady wyrostka sutkowego. Z tyłu włosy schodzą mniej lub więcej na szyję.

2. Włosy twarzy.

Cała twarz jest u obu płci pokryta meszkiem włosowym, ale prawdziwe włosy wyrastają jedynie u mężczyzn w okresie dojrzewania w pewnych okolicach twarzy jako broda i wąsy.

Zależnie od rasy ludzkiej bywa to uwłosienie rozmaicie rozłożone. W rasie białej uwłosienie zajmuje policzki (bokobrody), wargę górną (wąsy), wargę dolną, podbródek i okolicę nadgnykową. Australczycy nie mają wąsów, brody zaś bywają średnio rozwinięte, u Hindusów i w rasie żółtej natomiast bywa przeciwnie. U niektórych ludów wschodnich bokobrody są od reszty brody wyraźnie oddzielone.

Długość włosów brody bywa rozmaita, bo 6, 10, 30 cm, a nawet więcej. Włosy twarzy bywają zazwyczaj grubsze, niż włosy głowy, przynajmniej w rasie białej; Oesterlen podał nawet następujące różnice włosów: policzków 104 μ, wąsów 115 μ, a brody samej 125 μ. Różnice w jakości włosów bywają wyraźne zależnie od rasy. Niektóre rasy Azji (Mongołowie), Afryki i Ameryki nie mają włosów na brodzie, inne rasy mają obok dobrego uwłosienia głowy małe brody, np. Chińczycy, Japończycy, gdyż broda ich składa się z nielicznych włosów sztywnych i dorastających nieznacznej długości. Długie brody natomiast spostrzega się w Japonji (na wyspie Yeso), u Irańczyków (Azja) i u Żydów. U Australczyków broda ma włosy pokręcone, bardzo krótka i mała jest u niektórych szczepów murzyńskich. U Murzynów afrykańskich wąsy są kręcone, a broda fryzowana.

Barwa brody jest w rasie białej zbliżona do barwy włosów głowy, w innych rasach włosy brody są zazwyczaj czarne.

Na brodzie i wardze górnej pojawiają się włosy u mężczyzn w okresie dojrzewania, wyjątkowo tylko wcześniej w przypadkach istnienia nieprawidłowości konstytucjonalnych. U kobiet włosy na wardze górnej, a nawet na brodzie, spotyka się, zwłaszcza u południowych ludów Europy (Hiszpanek, Francuzek, Włoszech i Żydówek) po ustaniu miesiączkowania. Nietylko włosy na wardze i brodzie u kobiet, ale i braki w rozwoju włosów, ich przedwczesny wzrost, ubytki na tych miejscach, na których włosy zazwyczaj bywają, obecność ich w miejscach, gdzie ich zwykle niema i t. p. — pozostają, jak się zdaje, w związku ze zboczeniami oddzielnych gruczołów o wewnętrznem wydzielaniu lub też grupy tych narządów.

3. Włosy pach.

Włosy tej okolicy należą do długich (4—8 cm) i grubych (75—80 μ) i odznaczają się jaśniejszą barwą (nierzadko z odcieniem rudawym), niż włosy głowy, następnie chropowatością powierzchni i brakiem ścień-

czałego zakończenia. Nierówność powierzchni pochodzi z działania potu i tarcia ubraniem i t. p.

Włosy w pachach i pachwinach, pojawiające się w okresie dojrzewania, są w niektórych razach bardzo nieliczne lub brak ich zupełnie (niektóre plemiona Murzynów).

4. Włosy narządów płciowych.

Podobnie, jak broda, włosy tej okolicy wzrastają dopiero w okresie dojrzewania płciowego. U mężczyzn są te włosy krótkie i pokręcone, zazwyczaj ciemniejsze, niż włosy głowy i brody, rosną po dwa z jednego otworka mieszka włosowego, a dorastają długości 6—8 cm. Na kroczu zajmują przestrzeń aż do odbytu. U kobiet mają mniej więcej te same właściwości, ale są nieco cieńsze, niż u mężczyzn i dochodzą czasami do znacznej długości (prawie do kolan). Wargi sromowe większe są także pokryte włosami (prócz powierzchni przyśrodkowej), niema jednak u kobiet porostu na kroczu.

Włosy wzgórka łonowego są nawet u bielaków (albinosów) zabarwione. Długość ich wynosi 4—8 cm, grubość 110—120 cm u mężczyzn, a 115—150 cm u kobiet. Przytem są one zazwyczaj kręte, na przekroju eliptyczne, siwieją najpóźniej, część korzeniowa sięga głęboko w tkankę podskórną, a trzon, o powierzchni nierównej, jest na końcu lekko zgrubiały.

Włosy moszny są zwykle długie i kręte, ale cieńsze niż włosy wzgórka łonowego, grubsze natomiast, niż włosy głowy i wyraźnie zwężają się na końcach. Mają one stale substancję rdzenną.

5. Włosy dodatkowe zmysłów.

a) Zmysł powonienia. U wejścia do nozdrzy, na ich wewnętrznej stronie znajdują się okrężnie ułożone włosy, twarde i krótkie *(vibrissae)*, o nierównej powierzchni, nierzadko na przekroju o kształcie gitary. Zwężone końce zwisają ku dołowi, a układają się w ten sposób, że stykając się ze sobą, wytwarzają rodzaj sita, zatrzymującego nieczystości powietrza.

b) Zmysł wzroku. Włosy narządu wzrokowego dzielą się na trzy grupy: włosy brwi, powiek i mięska łzowego, ułożone umiarowo po obu stronach linji środkowej.

Wyniosłość mięsnoskórna, stanowiąca brew, jest pokryta włosami sztywnemi lub miękkiemi, o barwie włosów głowy. Włosy brwi są znamienne dla ludzi (Sinushaare), gdyż nawet u małp wyższych, zwłaszcza szympansów, istnieją wprawdzie na górnym brzegu oczodołu włosy, ale nigdy niema rzeczywistych brwi. Włosy środkowej części, długie 6—10 mm, układają się jedne na drugich, przykrywając się u podstawy od przyśrodkowego ku bocznemu końcowi brwi, natomiast włosy najbliższe linji środkowej leżą ukośnie od dołu ku górze, na bocznym zaś końcu brwi ukośnie w przeciwnym kierunku. W środkowej części włosy brwi leżą nierzadko niemiarowo.

U mężczyzn są włosy brwi grubsze (90 μ), liczniejsze i mniej miarowe, niż u kobiet (50 μ). Włosy brwiowe są wybitniej rozwinięte u mieszkańców północy niż południa. U mieszkańców południa prawidłowy przedział między brwiami (10—15 mm) zarasta bardzo często włosami. U Murzynów brwi są słabe i zaledwo łukowate.

Rzęsy są zazwyczaj cieńsze u mężczyzn (67 μ), niż u kobiet (90 μ). Najdłuższe zajmują część środkową powiek, a ich barwa jest zazwyczaj ciemniejsza, niż barwa włosów głowy. W stanie prawidłowym tworzą zwykle jeden szereg, wyjątkowo przy podwinięciu rzęs bywa ich więcej *(trichiasis)* i są osadzone w brzegach powiek w ich przedniej blaszce.

W powiece górnej liczba rzęs wynosi 100—150, długość po 11 - 13 mm; rzęsy są tu zwrócone od przodu ku górze. W powiece dolnej liczba ich jest znacznie mniejsza (60—75), są krótsze (7—8 mm) i zwrócone od przodu w dół. Rzęsy obu powiek przymkniętych nie krzyżują się nigdy ze sobą.

W mięsku łzowem *(caruncula lacrymalis)* spostrzega się około tuzina włosów tak małych, że zaledwo widocznych przez lupę.

c) Zmysł słuchu. Włosy zajmują w tym narządzie małżowinę uszną i przewód zewnętrzny.

Małżowina jest pokryta bardzo licznemi, lecz szczątkowemi włosami. Meszek włosowy jest szczególnie obfity na płatku usznym *(lobulus auris)*. Obok tego meszku, biegnącego od góry ku tyłowi, spostrzega się u niektórych osób wiązki włosów, dobrze rozwiniętych, na wewnętrznej powierzchni skrawka ucha *(tragus)* około 50 roku życia *(barbula hirci)*.

U wejścia do zewnętrznego przewodu słuchowego znajduje się kilka prawdziwych włosów, w dalszej części przewodu istnieje tylko meszek i zwykle tylko w części włóknistochrząstkowej.

6. Włosy powłok skórnych w ogólności.

Włosy pokrywają całą powierzchnię ciała; prócz głowy także szyję, tułów i kończyny. Pozbawione torebek włosowych są tylko dłonie i dłoniowe strony palców rąk, podeszwy i palce nóg od strony podeszwy, grzbiety końcowych członków palców tak rąk jak i nóg.

Uwłosienie powłok składa się z rzeczywistych włosów i z meszku włosowego, który należy odróżnić od meszku płodowego. Najwięcej rozwinięte są włosy na przedniej powierzchni tułowia, przeciwnie zatem, niż u zwierząt ssących, a przejście stanowią małpy, uwłosione równie obficie po stronie brzusznej, jak grzbietowej. Szczyt rozwoju tych włosów u mężczyzn przypada na koniec okresu dojrzewania, przyczem spostrzega się znaczne różnice w jakości i ilości, tak osobnicze, jak i etniczne.

Włosy powłok mają pewne odrębne właściwości. Włosy na klatce piersiowej są podobne do włosów pach, ale krótsze i nieco jaśniejsze. Włosy kończyn dosięgają 1—2 cm, podobnie jak włosy grzbietu, są jednak od włosów grzbietu cieńsze i tem jaśniejsze, im krótsze. Na obu końcach są te włosy zazwyczaj ścieńczałe, ale nierzadko wolny koniec jest zaokrą-

glony lub nawet grubszy. Na grzbiecie rąk włosy są zakończone pałeczkowato, a ten wolny koniec jest najczęściej grubszy, niż pień i część korzeniowa. Włosy kończyn górnych biegną ku okolicy łokciowej tak u człowieka, jak i u wyższych małp.

Meszek włosowy, pokrywający poza tem całą powierzchnię skóry, ma grubość 31—44 μ, bywa na końcu postrzępiony miotełkowato, a w trzonie może zawierać oś substancji rdzennej, której jednak zazwyczaj brak. Wśród tych drobnych włosków należy odróżnić włosy szczątkowe, meszek dorosłych i meszek płodowy. Meszek płodowy wypada ze skóry przed urodzeniem i w przeciągu paru tygodni po urodzeniu, a podczas tego wzrasta świeży meszek (drugie uwłosienie). Już jednak u noworodka istnieją różnice w uwłosieniu zależnie od okolic, bo na głowie, brwiach i rzęsach włosy są silniejsze, niż na całej powierzchni ciała. Czasami znajduje się u noworodka na obrąbku ucha (*helix*) delikatne uwłosienie, znikające po paru miesiącach, jako oznaka atawizmu (Stratz 1909).

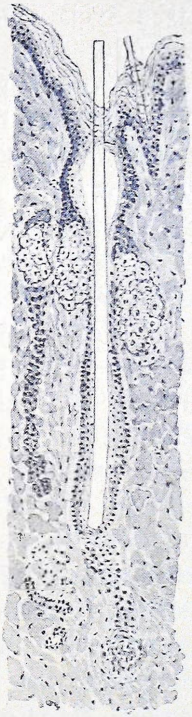

Rys. 40.
Meszek włosowy noworodka (wypadający).

W utrzymaniu i dalszym rozwoju drugiego uwłosienia noworodka zaznaczają się także różnice rasowe. Te rasy ludzi, które mają po dojrzeniu silne uwłosienie (Australczycy, Ajnosi, Europejczycy), zachowują także silne meszkowate owłosienie ciała, natomiast rasy zazwyczaj słabo owłosione (Murzyni, Indjanie, Mongoli) mają znacznie mniej meszku włosowego, a w późniejszym wieku nawet całkiem bezwłose miejsca.

Pochodzenie uwłosienia nie jest w zupełności wyjaśnione. Darwin sądzi, że człowiek jako potomek owłosionych przodków był od początku pokryty włosami, a jego względna nagość jest następstwem doboru naturalnego. Włosy znikły szybciej na przedniej stronie tułowia, niż w innych miejscach, bo walka z pasorzytami (sadowiącemi się w miejscach więcej ogrzanych, w których dotykają ciała małych, karmionych przez matkę) mogła doprowadzić do zniknięcia włosów, jak to widzimy zresztą u małp (Deniker). Inni autorowie sądzą jednakże, że człowiek był z początku nagi i że ta nagość zachowała się w mniejszym lub wyższym stopniu, pojawienie się zaś włosów jest zjawiskiem następowem, jako znamię postępujące, nabyte. Zwolennicy tej teorji sądzą, że, gdyby człowiek był z początku pokryty włosami, trudnoby znaleźć przyczyny, skutkiem którychby je stracił. Przeciwnicy odpowiadają, że tarcia, które wytwarzają modzele na pośladkach u małp starego kontynentu, odgrywają pewną rolę w znikaniu włosów. Przecież wielbłąd dziko żyjący ma garb, mostek i kolana pokryte włosem, a natomiast u oswojonych i używanych przez człowieka zwierząt wypadają włosy w tych miejscach i wytwarzają się

następowo modzele. Takie są teorje początków uwłosienia u człowieka, a wobec dowodów bezpośrednich teorja Darwina zyskała jednak najwięcej na trwałości przez ilość i wagę argumentów.

Rozwój uwłosienia ciała.

Bezwłosym jest człowiek tylko w pierwszych dwóch miesiącach życia płodowego, z końcem trzeciego miesiąca rozpoczyna są wzrost meszku, ustępującego później trwałemu uwłosieniu. Do początku 7 miesiąca życia płodowego cała powierzchnia skóry jest pokryta uwłosieniem, którego szczyt przypada na ósmy miesiąc, bo wtedy nawet twarz płodu jest zarosła meszkiem. Długość tych pierwotnych włosów waha się między 0·1—1 cm; na ostatku pokrywają się włosem grzbiety rąk i stóp, przyczem znamienna jest jednolitość tego pierwszego uwłosienia (meszek płodowy — *lanugo).*

Mniej więcej w 42 dni po przebiciu się pierwszych włosów rozpoczyna się pierwsza zmiana włosów, tak że gdy ostatnie włosy meszkowe wyrastają, już pierwsze wypadają.

Meszek włosowy płodu niema substancji rdzennej, a wypadając jeszcze w łonie matki, dostaje się do przewodu pokarmowego płodu, gdzie można go znaleźć w smołce wraz z choleresteryną i resztkami naskórka. Zmiana włosów rozciąga się aż do końca ciąży i na pierwsze dni po urodzeniu. Włosy drugiego uwłosienia, zastępujące meszek płodowy, wyrastają częściowo jeszcze w macicy, w znaczniejszej części już po urodzeniu. Silne wstrząśnienia, których doznaje ustrój w związku ze zmianą warunków życiowych, jest przyczyną szybkości wzrostu powłok skórnych. Szybka przemiana włosów, zwłaszcza zaś niedostateczne ich nowotworzenie się, mogą być przyczyną chwilowego braku włosów, jak to bywa nierzadko na głowie (łysina) noworodków w związku z pierwszą przemianą (Bichat). Jakie znaczenie biologiczne przypada znikaniu meszku jeszcze w życiu płodowem, nie jest dostatecznie dotąd wyjaśnione. Friedenthal wspomina o teorji Jickelego; wedle niej ustrój wydala ciągle pewne wytwory przemiany materji, które działają jako bodziec wzrostu, ale które, nagromadzone, mogą ustrój zatruwać. Być jednak może, że linienie się zwierząt, okresowe zrzucanie rogów i t. p., można uważać za okresowe odtruwanie ustroju, za pozbywanie się przez ustrój substancji, powstających podczas wzrostu ustroju i czynności narządów rozrodczych. Odpadły meszek, zmieszany z łojem skóry *(vernix caseosa)*, czyni podczas porodu ciało płodu śliskiem, skutkiem czego przesuwa się ono łatwiej przez drogi rodne matki.

Meszek włosowy płodu stoi z początku pojedynczo w odstępach 0·05 - 0·1 cm, wkrótce jednak wytwarzają się pęczki po 2—3 włosków, które pozostają już trwale w tem ugrupowaniu. Dopiero w okresie dojrzewania płciowego meszek zastępują w niektórych miejscach włosy.

W pierwszych zatem miesiącach po urodzeniu powstaje nowe uwło-

sienie dziecięce (»Kinderhaare« Waldeyera), wyróżniające się silniejszym rozwojem na głowie, brwiach i rzęsach, niż na reszcie powłok skórnych. Dopiero w okresie dojrzewania płciowego występują w wielu miejscach rzeczywiste włosy, zastępujące powoli meszek.

Różnice tych trzech okresów rozwoju uwłosienia występują najwybitniej na brwiach. U płodu jest meszek, u dziecka rozwijają się pojedyncze grubsze włosy, stojące oddzielnie, trwające u większości ludzi do późnego wieku. U niektórych mężczyzn pojawiają się jednak w późniejszym wieku oddzielne włosy w brwiach znacznie grubsze, t. zw. dzikie włosy — wyjątkowo już w czasie dojrzałości płciowej.

Wcześniej niż w brwiach pojawia się to końcowe uwłosienie w pachach i na częściach płciowych (wzgórku łonowym), a łączność tego uwłosienia jest związana z dojrzałością płciową. U mężczyzn powstawanie włosów w tych okolicach łączy się z wydłużaniem się i wzmocnieniem meszku na wardze i brodzie. U niektórych kobiet istniejący stale meszek włosowy wargi górnej przekształca się w coś pośredniego między meszkiem a włosami, u kobiet starszych zaś (po okresie przekwitania) pojawia się niekiedy wzrost końcowych włosów.

Od chwili, kiedy włos, przebijając powierzchnię skóry, wydostaje się na zewnątrz — tak u dziecka, jak u osobnika dojrzałego — włos rośnie, wypada, a w jego miejsce wzrasta nowy. Czas wzrostu włosa aż do wypadnięcia określono na dwa do czterech, a nawet pięciu lat. Włos rośnie na długość w ciągu roku o 10—20 cm u osób, które włosów nie obcinają. U mężczyzn włos rośnie ciągle, ale obcinanie zwyczajowe, tarcie, fryzowanie, wreszcie jakieś przyczyny ogólne zmniejszają i ograniczają długość czupryny i brody. U kobiet natomiast włosy owłosionej głowy wzrastają tylko nieznacznie od chwili, gdy zacznie się miesiączkowanie.

Broda, obcinana co dwie lub trzy doby, wzrasta na rok o 12—15 mm, obcinana co 12 godzin — o 27 mm. Moleschott ważył wzrastające włosy i znalazł, że w wieku 18—20 lat przyrastało w jednym dniu 0·20 gr, a między 32—45 rokiem życia tylko 0·14 gr.

Czynniki wpływające na wzrost włosa są bardzo rozmaite. Zauważono, że w lecie włos wzrasta szybciej, niż w zimie, podobnie w nocy, niż dzień; szybciej również, gdy jest obcinany, i to tem wybitniej, im częściej. Wbrew temu sądzą inni autorowie np. C. W. Bischoff, że przycinanie włosów niema żadnego wpływu na wzrost, gdyż nie spostrzegał on więcej mitoz we włosie obcinanym, niż w nietkniętym.

Pozorny wzrost włosów po śmierci, który miano stwierdzić przy ekshumacji zwłok Napoleona I, możnaby wytłómaczyć w ten sposób, że pień włosa golonego przed śmiercią może po kilku dniach wysterczać ponad powierzchnię skutkiem wyschnięcia i skurczenia się powłok skórnych.

Do czasu, w którym brodawka jest zdolna do odżywiania, włos nie wypada nigdy samorodnie (włos o opuszce wydrążonej Ranviera, »Papillenhaar«). Podczas wyjęcia takiego włosa doznaje się uczucia ukłucia

a czasami wydobywa się po wyjęciu kropelka krwi. Te włosy są jednakowej grubości i barwy w całej długości, na końcu mają zgrubienie, opuszkę *(bulbus)*, która jest silniej zabarwiona i wilgotna, jakoteż miękka. W mikroskopie spostrzega się w takich włosach substancję rdzenną i korową z dużą ilością barwika.

Włosy, dające się wyjąć bez bolu, są włosami w końcu swego rozwoju, przygotowanemi do wypadnięcia (włosy o opuszce pełnej, »Kolbenhaar«), które zostaną wkrótce zastąpione przez świeże. Jestto objaw zmiany włosów — linienia się — objaw ciągły, ale wzmagający się w pewnych okresach życia. Wszelkie wypadanie włosów *(defluvium capillorum)*: u dziecka przed i po urodzeniu, częściowe lub ogólne, u kobiet w okresie miesiączkowania, u dorosłych na wiosnę i w jesieni, po takich chorobach jak: róża, dury, kiła, — wszystkie są tylko wzmożoną sprawą fizjologiczną, która w mniejszym stopniu trwa ciągle.

Pinkus znalazł, że liczba wypadających dziennie włosów wynosi u dziecka 90, u dorosłego 38—108 nawet do 200, u starców 120. Auburtin zaś obliczał stosunek wypadających włosów o opuszce pełnej do włosów z wydrążoną opuszką i znalazł u młodego, nagle zmarłego mężczyzny 24 pierwszych na 100 włosów wogóle, u zmarłego zaś po dłuższej chorobie 33—44%, u 3-letniego dziecka jeszcze większy odsetek (53). Wypadające włosy spostrzega się w większej ilości u mężczyzn, niż u kobiet stosunkowo liczniej u blondynów, niż u mających włos ciemny.

Z początku przemiany włosa w pełnoopuszkowy długość jego pozostaje prawie w jednakowym stanie, a korzeń leży w tkance podskórnej przyczem opuszka przylega jeszcze silnie do osłonek torebkowych. W okresach późniejszych część korzeniowa włosa staje się znacznie krótsza i cieńsza, włos zaś oddziela się od otoczek i leży częściowo wolno.

Wypadanie włosa rozpoczyna się zatem zanikiem brodawki, wydrążenie opuszki powoli zanika, a torebka przybiera postać palca rękawiczki. Wtedy torebka łącznotkankowa i szklista grubieją, a komórki miąższu włosa przestają róść, chociaż komórki jego zachowują przez pewien czas swoją żywotność. A w chwili, gdy opuszka staje się rogową, część korzeniowa włosa utrzymuje łączność z osłonką naskórkową tylko zapomocą kolczastych wydłużeń komórek korowych włosa. Wtedy włos podnosi się powoli ku powierzchni skóry, wypierany przez nagromadzenie się komórek torebki naskórkowej, bujającej pod włosem — częściowo może i przez świeżo wytwarzający się włos.

W miarę wypychania w tych warunkach włosa ku powierzchni, pozostaje w skórze jamka, utworzona przez resztki torebki, której ściany łączą się wkońcu w zanikający postronek. Część łącznotkankowa torebki tworzy jeszcze wokoło nawet resztek pochewki naskórkowej otoczkę, w dolnej części jednak jest tylko pasmem, w którem osadza się tkanka tłuszczowa (Sabourand).

Włos oddziela się od brodawki na kilka tygodni przed wypadnięciem,

a brodawka odnawia go wiele razy w życiu i ten świeży włos odrasta w stanie prawidłowym w tej samej grubości, co wypadły; w stanach chorobowych odrasta włos słabszy. W tych stanach chorobowych uwłosienie się przerzedza, gdyż to ścieńczenie włosów wyprzedza wyłysienie.

Niema jednak dotąd zupełnej zgody w sprawie stosunku świeżego włosa do dawnej torebki. Według jednych autorów włos wyrasta na dawnej brodawce, inni twierdzą, że wytwarza się brodawka świeża. Najpowszechniej przyjmuje się zapatrywanie Unny. Włos, jak wspomniano, oddzielony od brodawki podnosi się coraz wyżej, wzrastając bardzo wolno, i ten stan nazywa Unna włosem łożyskowym (»Betthaar«). W tym okresie

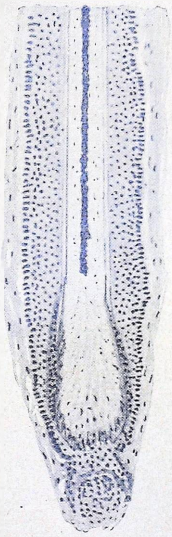

Rys. 41.

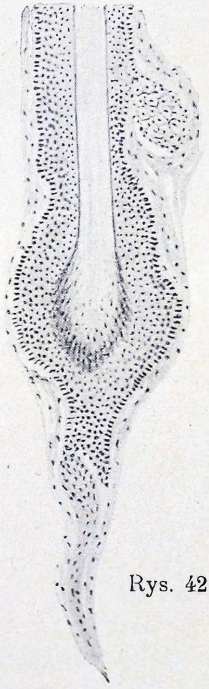

Rys. 42.

Rys. 41. Włos oddzielający się od torebki (włos kolbowaty).
Rys. 42. Włos kolbowaty oddzielony od torebki podniósł się wysoko.

powstaje po pewnym czasie w dolnej części torebki, skróconej i ściągniętej — rzadziej obok niej — wyrostek naskórkowy, z którego wyrasta świeży włos obok istniejącego jeszcze dawnego i wypierającego ku górze. Ten z początku pełny wyrostek rozszerza się bowiem i wydrąża się w dole na przyjęcie brodawki, wzrastającej coraz więcej ku dołowi w miarę wzrostu nowego włosa.

Nowy zatem włos, zastępujący dawny, powstaje z pączka naskórkowego, który rozwija się nie ze skóry właściwej, ale z torebki włosowej dawnej.

Włos o opuszce wydrążonej, wyrwany ze skóry, odrywa się od

macierzy *(matrix)*; jego wewnętrzna torebka naskórkowa przylega częściowo do wyjętego włosa, zewnętrzna pozostaje w całości w skórze. W następstwie kurczy się ściana torebki, jej komórki stają się jednostajne aż do dnia, w którym włos się odnawia. W 41—72 dni po wyjęciu włosów występują ponad dawną brodawką mitozy i powoli zaczyna się wyróżniać trzon włosa od wewnętrznej torebki naskórkowej. Włos, wzrastając, przebija torebkę wewnętrzną i dochodzi do zewnętrznej, aż wkońcu występuje ponad powierzchnię skóry.

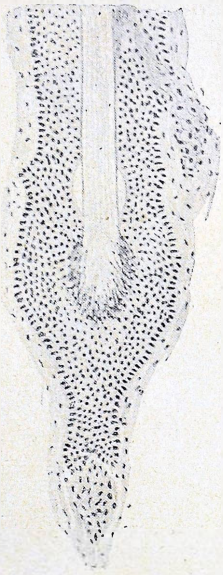

Rys. 43.

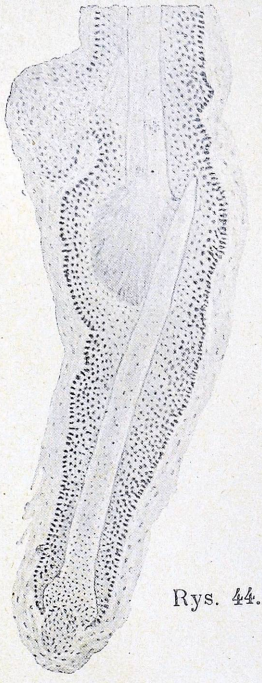

Rys. 44.

Rys. 43. Włos łożyskowy, a w dole nowa brodawka.
Rys. 44. Włos górny wypadający; w dole włos, wytworzony świeżo, podnosi się ku powierzchni.

Własności włosów.

Włosy są tworami giętkiemi i sprężystemi, dają się zwijać w różnych kierunkach, przyczem jednak powracają do dawnej postaci. Pociągane na długość wydłużają się o 1/5, a nawet o 1/4 swej pierwotnej długości. W wilgoci włosy odtłuszczone mogą się wydłużać o 46 część swej długości, dlatego użyto ich w hygrometrze.

Włosy są bardzo silne i tkwią silnie w skórze; przez pociąganie za włosy można oderwać skórę od czaszki wraz z włosami bez oderwania się włosów.

Gorąco sprawia, że włos skręca się sztucznie, a gdy ciepłota jeszcze

wzrasta, włosy kurczą się, stają się suche i łamliwe; palą się płomieniem, wydając swoisty zapach palonego rogu.

Włosy silnie wysuszone i odtłuszczone trzeszczą podczas czesania skutkiem naelektryzowania.

Włosy opierają się gniciu, dlatego znajdujemy je utrzymane na zwłokach nawet po latach, czego przykładem są między innemi mumje egipskie. Wreszcie na powierzchni włosów utrzymuje się powłoczka łoju skórnego, w który wnika łatwo pył zwyczajny, mączny (u piekarzy), węglowy (u górników, węglarzy) i t. p. Niektóre przetwory chemiczne (woda utleniona, bizmut, azotan srebra, henna i t. p.) zabarwiają włosy w rozmaity sposób. Obok tego włosy mogą się zabarwiać u robotników metali: miedzi — na zielono, ołowiu — na czarno (redukcja soli ołowiowych pod wpływem siarczków wydzielanych przez włosy) i t. p.

Włosy stanowią, podobnie jak naskórek, narząd ochronny ustroju. Broda i uwłosienie głowy więzi w sobie pewną ilość powietrza, która zmniejsza się zależnie od utraty ciepła powierzchni skóry, wystawionej na wpływy atmosferyczne. Rzęsy, wąsy i włosy przewodów nosowych i usznych przesączają powietrze, które może zapylić i podrażniać narząd oddechowy, uszny i oczy. Rzęsy ochraniają przytem rogówkę przed nadmiarem światła, brwi zatrzymują pot spływający z czoła i chronią przed jego dostaniem się na spojówkę oka. Arloing twierdzi, że obcinanie brody lub uwłosienia głowy obniża ciepłotę ciała, a zwiększa spalania w ustroju, pobudza łaknienie i przyspiesza powrót sił i powstawanie tłuszczu. Przeciwnie zaś utrzymywanie uwłosienia, czyniąc powolniejszym wzrost oddzielnych włosów, zmniejsza wydzielanie tą drogą i wywołuje zatrzymanie w ogólnem gospodarstwie substancyj mineralnych, tłuszczu i azotu, które opuszczają ustrój inną drogą. A. Gautier wyraża przekonanie, że włosy służą nietylko do wydzielania azotu, ale także do usuwania białkanów arszenikowojodowych z ustroju.

INDEKS.

A.

Albinismus 334.
Amficyty 12.
Ampulla 318.
Annulus tendineus 18.
— — communis 268.
Ansa caudalis 177.
— nervi hypoglossi 74, 75, 85, 87.
— subclavia Vieusenii 177.
Aperturae cutis 275.
Apex 324.
Arachnoidea 78.
Arcus hypoglossi 74.
— senilis 224.
— supercilii 258.
— supratarsalis 262.
— tarseus palpebrae inferioris 262.
— — — superioris 262.
Arteria carotis 63.
— centralis retinae 254.
— ciliaris anterior 264.
— comitans 9, 105.
— conjunctivalis posterior 264.
— hyaloidea 219, 241.
— meningea media 28.
— ophthalmica 254, 255.
— palpebralis lateralis inferior 292.
— — — superior 262.
— — medialis inferior 262.
— — — superior 262.
Arteriae ciliares anticae 255.
— — posticae 255.
— — — breves 223, 255.
— — — longae 223, 255.
— cilioretinales 257.

B.

Bańka mleczna 318.
Barbula hirci 340.
Beleczki tęczówkowe 228.
Biegun przedni gałki ocznej 222.
— tylny gałki ocznej 222.
Bielactwo 334.
Blaszka brunatna 223, 235.
Blaszka podstawna (w oku) 234.
— sitowa 222, 252.
Bloczek 269.
Błona Bowmana 224, 225, 227.
— Descemeta 225, 227.
— graniczna ciała rzęskowego 240.
— — tęczówki 240.
— krańcowa 240, 241.
— międzykostna 201.
— naczyniowa 220.
— — soczewki 219.
— — torebkowa 219.
— — źreniczna 219.
— okołotorebkowa 240.
— podstawna (w skórze) 300.
— sprężysta tylna 227.
— szklista naczyniówki 236, 237.
— włóknista gałki ocznej 220.
— źreniczna trwała 219.
Błonki graniczne siatkówki 244, 246, 249.
Błony śluzowe 275.
Bolla purpura 244.
Brachia pontis 20.
Brodawka nerwu wzrokowego 253.
— włosa 328, 330.
Brodawki łzowe 266.
— skóry 290.
Brózdka paznokcia 326.
Bulbus 327, 329, 330.
— oculi 220.
— olfactorius 16.
Bursae mucosae 287.
— serosae 287.
— subcutaneae 287.

C.

Camera anterior 222, 232.
— posterior 221, 222.
Canaliculi carotico-tympanici 178.
— lacrimales 266.
Canaliculus chordae 44.
Canalis Cloqueti 241.
— facialis 41.
— hyaloideus 241, 258.

Canalis incisivus 34.
— longitudinalis modioli 51.
— nervi hypoglossi 73.
— pterygoideus 34.
— pterygopalatinus 34.
— sudoriferus 308.
Canthus lateralis 258.
— medialis 258.
Capillitium 332.
Capsula bulbi 271.
— lentis 238.
— Tenoni 271.
Caruncula lacrimalis 24, 258, 263, 340.
— lingualis 15.
Cauda equina 77.
Cavum cranii 201.
— Meckeli 20.
— subarachnoideale 78.
— subdurale 78.
Chiasma nervorum opticorum 16.
Chorda tympani 30, 37, 44, 49, 211.
Chorioidea 219, 220, 235.
Chromatofory 230.
Ciałka siary 321.
Ciałko czworacze przednie 16.
— dotykowe Paciniego 183.
— rzęskowe 219, 220, 232.
Ciało kolankowe boczne 16.
— paznokcia 324.
— szkliste 218, 221, 240.
Ciecz mleczna 319.
— szklista 240, 241.
— wodna 222.
Cilia 258.
Circulus arteriosus iridis major 234, 255.
— — — minor 255.
— iridis minor 229.
Colliculus facialis 40.
Collum 327.
— folliculi 330.
Colostrum puerperarum 321.
Conjugatio mutua 11.
— recurrens 11.
— simplex 11.
Conjunctiva 220, 262.
— bulbi 263, 264
— sclerae 264.
Conus fibrosus cutis 297.
Coordinatio 13.
Cornea 219, 220, 224.
Cornu Ammonis 16.
Corona ciliaris 233.
Corpus adiposum orbitae 270.
— ciliare 219, 220, 232.
— geniculatum laterale 16.
— mucosum 300.
— papillare 291.
— quadrigeminum anterius 16.
— trapezoides 50.
— unguis 324.
— vitreum 218, 221, 240.
Corpuscula colostri 321.
— lactis 320.
Cristae papillares 281, 285.
Cryptae iridis 228.
Cutis 275.
Cutis anserina 285.
— propria 288.
Czerwień wzrokowa 244, 250.
Część brodawkowa skóry 291.
— brzuszna nerwu współczulnego 172.
— czuciowa nerwu trójdzielnego 20.
— miednicowa nerwu współczulnego 177.
— mózgowa siatkówki 244.
— naczyniówkowa nabłonka barwikowego 241.
— nadobojczykowa splotu ramiennego 94, 95.
— oczodołowa mięśnia okrężnego 260.
— podobojczykowa splotu ramiennego 94, 95, 100.
— powiekowa mięśnia okrężnego 259.
— rzęskowa nabłonka barwikowego 241, 242.
— — siatkówki 234.
— siatkówkowa nabłonka barwikowego 241.
— tęczówkowa nabłonka barwikowego 241, 242.
— — siatkówki 229, 243.
— wzrokowa siatkówki 243.
Czopki 244, 249, 251.

D.

Decussatio 11.
Defluvium capillorum 344.
Derma 277, 288.
Dermomery 194.
Dilatator pupillae 229.
Dołek ciała szklistego 240.
— ogonowy 284.
— środkowy plamki żółtej 243.
— woreczka łzowego 266.
Dół gruczołu łzowego 265.
Droga łzowa 266.
Ductus galactophori 318.
— lacrimalis 27.
— lactiferi 315.
— nasolacrimalis 267.
Duplicatura cutis 278.
Dura mater 78.
Dźwigacz powieki górnej 260, 270.

E.

Eleidyna 302.
Endoneurium 9, 10.
Endothelium corneae 227.
— iridis 229.
Episclera 223.
Enteromery 209.
Epineurium 9.
Epithelium corneae 225.
Epitrichium 276.

F.

Fałd półksiężycowaty 263.
Fałdy mięśniowe 282.
— stawowe 283.

Fascia bulbi 271.
— tarsoorbitalis 261.
Fibrae nervi optici 244, 246.
— postganglionares 192.
— praeganglionares 192.
Flores unguium 326.
Folliculus pili 330.
Foramen opticum chorioideae 235.
— — sclerae 222.
Fornix conjunctivae inferior 263.
— — superior 263.
— sacci lacrimalis 267.
Fossa coccygea 284.
— glandulae lacrimalis 265.
— hyaloidea 240.
— patellaris 240.
— sacci lacrimalis 266.
Fovea centralis maculae luteae 243.
— coccygea 284.
Fundus sacci lacrimalis 267.

G.

Gałązka dłoniowa ręki 102, 109, 113.
— do stawu łokciowego 111, 112, 115.
— do trąbki 59.
— głęboka dłoniowa nerwu łokciowego 111, 112, 115.
— grzbietowa ręki 112, 115.
— językowa 58, 59.
— łącząca do pnia nerwu współczulnego 76, 78, 79.
— — nosowa wewnętrzna 205.
— nosowa zewnętrzna nerwu sitowego przedniego 23, 38.
— oponowa (nerwu błędnego) 28, 38, 62, 76, 79, 203.
— płciowa 137.
— podrzepkowa 142.
— potyliczna tylna 45, 46.
— powiekowa dolna nerwu podbloczkowego 38, 205.
— — górna nerwu podbloczkowego 38.
— powierzchowna dłoniowa 112, 113, 123.
— — nerwu promieniowego 12.
— przednia brzuszna 76.
— rylcowogardłowa 58, 59.
— rylcowojęzykowa 59.
— sercowa dolna 71, 181.
— — górna 71.
— — średnia 179.
— szyjna zstępująca 91.
— — — dolna i górna nerwu podjęzykowego 74, 75.
— tylna grzbietowa 76.
— uszna nerwu błędnego 63, 70, 207.
— — przednia 46, 92.
— wewnętrzna przyśrodkowa nerwu sitowego przedniego 25, 71, 72.
— wewnętrzna przyśrodkowa nerwu krtaniowego górnego 65.
— wsteczna nerwu podjęzykowego 74, 75.
— zewnętrzna nerwu krtaniowego górnego 66, 71.
Gałązki bródkowe 30, 39.
— czuciowe skórne 13, 37.
Gałązki do błony międzykostnej 111.
— do cieśni gardła 30, 39.
— do dziąseł 27, 39.
— do gardła czuciowe nerwu błędnego 70, 205.
— do gruczołów jamy ustnej 30.
— do jamy bębenkowej 59, 207.
— do jamy sutkowej 59.
— do jelita cienkiego 70.
— — — grubego 70.
— do krtani 70.
— do mięśnia rylcowognykowego 46.
— — — twarzowego 179.
— do opon mózgowych 20, 38, 70.
— do splotu szyjnotętniczego 57.
— — — trzewnego 69, 71.
— do stawu nadgarstka 111.
— — — potylicznoszczytowego 82.
— do struny bębenkowej 40.
— do ślinianki podżuchwowej 211.
— — — przyusznej 31, 39, 57, 211.
— do trąbki słuchowej 207.
— do zwoju usznego 29.
— — — węzłowego nerwu błędnego 178.
— do zębów 30, 39.
— dwunastniczotrzustkowe 183.
— gardłowe 58, 59, 63, 67, 70, 71, 205.
— głębokie mięśniowe 85.
— grzbietowe 115.
— jarzmowe 47, 50.
— jelita cienkiego i grubego 69, 71, 183.
— językowe 30, 39, 75.
— kiszkowe 183.
— końcowe 50.
— łączące do nerwu podjęzykowego 30.
— — do splotu jamistego 20, 24, 38, 39, 40.
— — do zwoju usznego 28.
— łzowe nerwu łzowego 24, 38.
— maciczne 69, 71.
— mięśniowe 74, 75, 82, 85, 140.
— migdałkowe 58, 59.
— mosznowe 138.
— nadnerczowe 69, 71.
— nerkowe 69, 71.
— nerwów splotu krzyżowego 203.
— — — lędźwiowego 203.
— nosowe wewnętrzne 25, 38.
— — zewnętrzne 38, 207.
— oczodołowe zwoju klinowopodniebiennego 24, 39, 205.
— od nerwu twarzowego 39.
— od zwoju usznego 31, 39.
— — — węzłowego 205.
— opłucne 83, 92, 203.
— oponowe 24, 79.
— osierdziowe 69, 71, 88, 92, 203.
— oskrzelowe 68, 71.
— policzkowe mięśniowe 47, 50.
— powiekowe dolne 23, 24.
— — górne 23, 24.
— powierzchowne skórne 85, 115.
— przełykowe 67, 69, 71.
— przeponowe 88, 92, 203.
— przeponowobrzuszne 98, 92, 203,

Gałązki przeszywające 263.
— sercowe dolne 68, 70, 178.
— — górne 68, 70, 178.
— skórne 113.
— — goleni przyśrodkowe 142.
— skroniowe głębokie 31, 32, 46, 50.
— — powierzchowne 31, 32, 46, 50.
— stawowe 31, 39, 115.
— śledzionowe 69, 71.
— tchawiczne 67, 71.
— trzustkowe 59.
— tylne 79.
— — boczne 80.
— — nerwów rdzeniowych 80.
— — przyśrodkowe 80.
— uszne przednie 31, 39.
— — tylne 31, 39.
— wargowe 207.
— — dolne 30.
— — górne 25, 38, 39, 138, 205.
— — przednie 25, 38, 39, 138, 205.
— wątrobne 69, 71.
— wstępujące do dolnej powieki nerwu podoczodołowego 25, 38.
— zespalające z nerwem błędnym 58, 59.
— — — twarzowym 58, 59.
— — ze zwojem szyjnym 58.
— zewnętrznego przewodu słuchowego 31, 39.
Gałąź brzeżna żuchwy 47, 50.
— czołowa nerwu czołowego 38.
— dwubrzuścowa 46, 50.
— jarzmowoskroniowa 24, 38.
— jarzmowotwarzowa 25, 38.
— językowa 46, 50.
— powiekowa dolna 24.
— przedsionka 51.
— ślimaka 50.
— szyjna 47, 50, 75, 85.
Gałka oczna 220.
Ganglion cardiacum Wrisbergi 131.
— cervicale nervi sympathici 96, 177, 178, 179.
— ciliare 18, 21, 32, 34, 179, 271.
— coccygeum 177.
— geniculi 41, 43, 44.
— jugulare 59, 62.
— nervi optici 244, 246.
— nodosum nervi vagi 59, 60, 62, 178.
— oticum 21, 28, 29, 31, 32, 36, 40, 178, 179.
— petrosum 55, 59, 178.
— retinae 244, 248.
— sacrale 177.
— semilunare (Gasseri) 18.
— spinale 6, 12, 76.
— stellare 176.
— Scarpae 51.
— splanchnicum suprarenale 181, 182.
— sphenopalatinum 21, 32, 33, 39, 179, 211.
— sublinguale 38, 40.
— submaxillare 21, 30, 32, 37, 40.
— superius Ehrenritter 55.
— suprarenale 175.
Geniculum nervi facialis 41.
Gerontoxon 224.
Gęsia skóra 285.
Glabella coccygea 284.
Glandula lacrimalis 265.
— — accessoria 265.
— — succenturiata 265.
Glandulae areolae 313.
— areolares 315.
— sebaceae 311.
— — labiorum minorum 313.
— — tarsales 262.
Gładzizna ogonowa 284.
Gruczoł łzowy 211, 265.
— — dodatkowy 265.
— Meiboma 258.
Gruczoły Krausego 263, 265.
— łojowe 260, 311.
— Molla 261.
— otoczki sutkowej 313, 315.
— potne 261, 308.
— tarczkowe Meiboma 262.
— Tysona 313.
— warg sromowych mniejszych 313.
— Zeissa 260.
Grzebienie brodawkowe 281, 285.
Gyrus dentatus 16.
— hippocampi 16.

H.

Hiatus canalis facialis Fallopiae 34, 43.
Humor aqueus 222.
— vitreus 240, 241.
Hypoderma 295.

I.

Impressio nervi trigemini 20.
Integumentum commune 275.
Iris 219, 220, 228.

J.

Jagodówka 219, 220, 228.
Jama bębenkowa 31.
— czaszkowa 203.
— nosowa 205.
— opłucna 203.
— osierdziowa 203.
— otrzewna 203.
Jądro Deitersa 51.
— grzbietowe 59.
— niepewne 59, 71.
— skrzydła popielatego 54, 59.
— szlaku samoistnego 54, 59.

K.

Kaletki podskórne 287.
Kanał Cloqueta 219.
— jarzmowoskroniowy 24.
— kłykciowy przedni 73.
— przysieczny 34.
— struny bębenkowej 44.
Kąt szpary powiekowej boczny 258.
— — — przyśrodkowy 258.
Kępki dotykowe 283.
Kolanko nerwu twarzowego 41.

Koło naczyniowe Zinna 257.
— tęczówki mniejsze 229.
— tętnicze mniejsze tęczówki 255.
— — większe tęczówki 255.
— — — rogówki 234.
Komora przednia oka 222, 232.
— tylna oka 221.
Komórki barwikowe 230.
— kolczaste 300.
— nerwowe wieloosiowe 12.
— płaszczowe 12.
Koniec paznokcia wolny 324.
Korzeń paznokcia 324.
— torebki 327.
— włosa 329.
— zwoju rzęskowego krótki 18.
— — — długi 38.
Korzonki brzuszne 78.
— czuciowe 5, 32, 33, 34, 36, 39, 40.
— grzbietowe 78.
— przednie ruchowe 5, 34, 36, 39, 40.
— współczulne 33, 36, 39, 40.

L.

Lamella unguis 323.
Lamina basalis chorioideae 236, 237.
— — corporis ciliaris 234.
— choriocapillaris 236, 237.
— cribrosa 222, 252.
— elastica posterior corneae 227.
— fusca 223, 235.
— suprachorioidea 235, 236.
— vasculosa chorioideae 235, 236.
— vitrea 236, 237.
Lanugo 342.
Lens cristallina 221, 237.
Ligamentum canthi laterale 260, 261.
— — mediale 260, 261.
— Cooperi 315.
— denticulatum 72, 78.
— palpebrae inferius 272.
— — superius 272.
— pectinatum 231.
Limbus corneae 227, 264.
Liquor lactis 319.
Lobi mammae 318.
Lunula unguis 324.

Ł.

Łąkotka 253, 324.
Łodyga włosa 329.
Łojotok 276.
Łój 311.
Łuk brwiowy 258.
— tętniczy ponadtarczkowy 262.
— — powieki dolnej 262.
— — — górnej 262.

M.

Macierz paznokcia 322, 325.
Macula lutea 243.
Mamma 314.
Matrix unguis 322, 325.
Mazidło płodowe 276.
Maź powiekowa 262.
Membrana limitans corporis ciliaris 240.
— — externa retinae 244, 249.
— — interna retinae 244.
— pericapsularis 240.
— pupillaris perseverans 219.
— reticularis externa 244, 248.
— — interna 244, 246.
— Ruyschi 236.
— terminalis corporis vitrei 240, 241.
— vasculosa pupillaris 219.
Meniscus 253.
Meszek płodowy 342.
— włosowy 341.
Mięsień Müllera 235.
— okrężny powiek 259.
— oka prosty boczny 267.
— — — dolny 267.
— — — górny 267.
— — — przyśrodkowy 267.
— — skośny dolny 267, 269.
— — górny 267, 268.
— Riolana 260.
— rozszerzający źrenicę 230.
— rzęskowy 234.
— tarczkowy dolny 260.
— — górny 260.
Mięśnie przywłośne 285.
Mięsko łzowe 24, 258, 263, 340.
Muscularis sexualis 298.
Musculi arrectores pilorum 285.
Musculus ciliaris 234.
— dilatator pupillae 230.
— levator palpebrae superioris 260, 270.
— obliquus inferior 267, 269.
— — superior 267, 268.
— orbicularis 259.
— rectus inferior 267.
— — lateralis 267.
— — medialis 267.
— — superior 267.
— sphincter pupillae 230.
— tarsalis inferior 260.
— — superior 260.
— tensor chorioideae 235.
Myomery 194.

N.

Nabłonek barwikowy 220, 241, 243.
— nerwowy siatkówki 244.
Naczynia gałki ocznej 255.
— krwionośne powiek 262.
Naczyniówka 78, 219, 220, 235.
Naprężacz naczyniówki 235.
Narząd łzowy 265.
— ruchowy gałki ocznej 267.
Nerw bańki kanału półkolistego 53.
— bębenkowy 55, 59.
— biodrowobrzuszny 137.
— biodrowopachwinowy 138.
— bloczkowy 14, 15, 18, 19.
— błędny 14, 15, 59, 63, 85, 90, 92, 93, 201, 205.
— błony bębenkowej 207.

Nerw bródkowy 30, 39.
— czołowy 22, 38.
— dodatkowy 14, 15, 59, 63, 71, 72, 85, 92, 134.
— do kości ramiennej 102.
— grzbietowy łechtaczki 172, 173, 207.
— — łopatki 97, 125, 126.
— — prącia 142, 173, 186,
— hamujący 65, 70.
— jarzmowy 24, 38, 211.
— językowy 29, 39, 211.
— językowogardłowy 14, 15, 30, 33, 37, 43, 63, 205, 207, 211.
— kanału skrzydłowego 34, 44.
— klinowopodniebienny 24.
— kolcowy 28, 39, 203.
— komóreczkowy 53.
— krocza boczny 171.
— krtaniowy dolny 66, 67, 71.
— — górny 65, 66, 70, 205.
— kulszowy 9, 165, 167, 201.
— lędźwiowopachwinowy 138.
— łokciowy 101, 102, 118, 122, 127, 201.
— łonowoudowy 138, 207.
— łzowy 22, 24, 38, 205, 211.
— miedniczy 185.
— międzykostny dłoniowy 107.
— — goleni 165.
— — grzbietowy 120.
— — — przedramienia 121, 201.
— międzyżebroworamienny 117.
— mięśniowoskórny 44, 101, 121, 123, 125, 126, 201.
— nadbloczkowy 22, 38.
— nadłopatkowy 98, 123, 125, 126.
— nadoczodołowy 22, 38, 205.
— namiotu 20, 22.
— nasienny 138, 207.
— nosowopodniebienny 34, 205.
— nosoworzęskowy 22, 38.
— oczny 18, 20, 21, 38, 203.
— odwodzący 14, 15, 21, 40.
— ogonowy 173.
— okoruchowy 14, 15, 18, 19, 21.
— pachowy 94, 99, 123, 126, 201.
— palcowodłoniowy wspólny 107, 109, 115.
— palcowopodeszwowy 161.
— — własny 161, 162, 165.
— — wspólny 161, 162, 165.
— piersiowy długi 98, 125, 134.
— piersiowogrzbietowy 99, 123, 125, 126.
— piszczelowy 163, 164, 167, 168.
— podeszwowy 161, 163, 165, 168.
— — boczny i przyśrodkowy 201.
— podbloczkowy 22, 23, 38, 205.
— podjęzykowy 14, 15, 37, 59, 63, 73, 85, 87, 92, 134, 200.
— podłopatkowy 123, 126.
— podniebienny przedni i tylny 35.
— podobojczykowy 87, 97.
— podoczodołowy 24, 25, 38.
— podżebrowy 128, 132 136.
— policzkowy wewnętrzny 29, 39, 205.
— pośladkowy dolny i górny 166, 167, 201.
Nerw pośredni 41, 51.
— pośrodkowy 9, 94, 95, 101, 105, 121, 123, 126, 127, 201.
— potyliczny mniejszy 90, 91, 93, 207.
— — trzeci 82.
— — większy 82, 90, 92.
— promieniowy 94, 101, 118, 121, 125, 126, 127, 201.
— przedsionka 50, 51.
— przeponowy 87, 134, 203.
— przewodu słuchowego zewnętrznego 207.
— ruchowy 15.
— rylcowojęzykowy 58.
— sercowy 179, 181.
— sitowy przedni 22, 23, 38, 205.
— — tylny 22, 23, 38.
— skalisty głęboki mniejszy 43, 44, 57.
— — — większy 34.
— — powierzchowny mniejszy 36, 44, 179.
— — — większy 34, 43, 49, 179.
— skórny łydki 165.
— — podeszwowy 161.
— — przedramienia 122.
— — ramienia boczny 100, 104, 117, 123.
— — — przyśrodkowy 122.
— — — tylny 120, 123.
— — szyi 47, 85, 92.
— — uda 138, 166.
— skrzydłowy wewnętrzny 36, 39.
— — zewnętrzny 29, 39.
— słuchowy 14, 15, 41, 50, 51.
— sromowy 168, 170, 172, 207.
— strzałkowy powierzchowny 9, 103, 167, 168, 201.
— — wspólny 113, 163, 167.
— strzemienny 44, 49.
— — głęboki 163.
— szczękowy 20, 24, 38, 203.
— szyjnotętniczy 177, 178.
— szyjny zstępujący 87, 92.
— ślimaka 51.
— trójdzielny 11, 14, 15, 20, 31, 201, 203, 211.
— — usznoskroniowy 207.
— trzewny mniejszy 181.
— — większy 181.
— twarzowy 11, 14, 15, 41, 42, 91, 92, 93, 211.
— udowy 140, 166, 167, 201.
— usznoskroniowy 30, 37, 39, 201, 207, 211.
— uszny przedni 45, 50, 90, 91, 92, 211.
— — tylny 92, 93.
— — wielki 62, 90, 92, 207.
— węchowy 9, 14, 15, 205.
— woreczka 53.
— współczulny 85, 88, 92, 211.
— wsteczny 38, 60, 62, 66, 71, 205.
— wzrokowy 14, 15, 16, 220, 221, 251.
— zasłonowy 166, 167, 201.
— zębodołowy 26, 30, 39.
— żuchwowognykowy 30, 37, 39.
— żuchwowy 20, 27, 39, 203.

Nerw żwaczowy 29, 39.
— żwaczy 28, 39.
Nerwy czaszkowe 14.
— kanału kręgowego 79, 203.
— klinowopodniebienne 25, 38.
— krocza 171, 172, 207.
— mieszane 15.
— międzyżebrowe 125, 128, 132, 134, 207.
— mosznowe przednie 171.
— naczyniowe 10.
— nadobojczykowe 91, 93, 201.
— nosowe 34, 39, 205.
— odbytnicze 171, 172, 207.
— odbytowoogonowe 173.
— opuszkowomózgowe 14.
— palcowodłoniowe własne 109.
— — wspólne 107, 109, 113.
— palcowogrzbietowe 121, 123.
— palcowopodeszwowe wspólne 162.
— pęcherzowe dolne 169, 207.
— piersiowe boczne 128.
— — międzyżebrowe 84.
— — przednie 97, 126, 134.
— — tylne 98.
— pochwowe 169, 207.
— podłopatkowe 99, 126.
— podniebienne 40.
— pośladkowe 166.
— potyliczne 80.
— rdzeniowe 14, 134, 201.
— rzęskowe długie 22, 38.
— — krótkie 33, 39, 205.
— skórne przednie 142.
— skroniowe 29, 39.
— sutkowe boczne 133.
— szyjnotętnicze 179.
— wargowe przednie 207.
— węchowe boczne 15.
— — przyśrodkowe 15.
— zadnie górne 83.
— — średnie 83.
— zębodołowe dolne 38.
— — górne 24, 25, 38, 39, 205.
— zębowe górne 37, 38.
Nervus abducens 14, 21, 40.
— accessorius 14, 59, 63, 71.
— — communis 72.
— — spinalis 71.
— — vagi 71.
— acusticus 14, 15, 20.
— alveolaris inferior 28, 30, 39.
— — superior anterior 26.
— — — medialis 26.
— — — posterior 26.
— ampullaris 53.
— auricularis anterior 207.
— — magnus 62, 90, 92, 297.
— — major 190, 192.
— — posterior 45, 90, 92.
— — vagi 62, 70, 90. 207.
— auriculotemporalis 28, 30, 39, 201, 207.
— axillaris 97, 99, 123, 201.
— buccinatorius 29, 39, 205.
— canalis pterygoidei Vidii 44.
— cardiacus 181, 183.
— caroticus internus 177, 178.
Nervus cervicalis descendens inferior 87, 92.
— clitoridis 172.
— coccygeus 173.
— cochlearis 51.
— cutaneus antibrachii dorsalis 120.
— — — lateralis 100, 123.
— — — medialis 117.
— — brachii lateralis 100, 123.
— — — medialis 16, 101, 117.
— — colli 44, 85, 91, 93.
— — dorsalis pedis 120, 123.
— — femoralis lateralis 138.
— — — posterior 166.
— — surae medialis 165.
— depressor 65, 70, 71.
— diaphysarius humeri 102.
— digitalis plantaris 161, 165.
— dorsalis clitoridis 207.
— — penis 172, 186.
— — scapulae 97.
— ethmoidalis anterior 22, 23, 38, 205.
— — posterior 22, 23, 38, 205.
— facialis 14, 41.
— femoralis 140, 201.
— frontalis 22, 38.
— genitofemoralis 138.
— glossopharyngeus 14, 30, 36, 37, 53.
— glutaeus 166, 201.
— hypoglossus 14, 59, 62, 73.
— iliohypogastricus 137.
— ilioinguinalis 138.
— infraorbitalis 24, 25, 38.
— infratrochlearis 22, 23, 38, 205.
— intercostalis 128.
— intercostobrachialis 117.
— intermedius Wrisbergi 41, 44, 51.
— interosseus 201.
— — antibrachii dorsalis 120, 121.
— — cruris 165.
— — volaris 107.
— ischiadicus 166, 201.
— Jacobsoni 178.
— jugularis 178.
— lacrimalis 22, 24, 38, 205, 211.
— laryngeus inferior 66, 67, 71.
— — superior 66, 70.
— lingualis 28, 29, 39, 73.
— lumboinguinalis 138.
— mandibularis 20, 27, 39, 205.
— massetericus 29, 39.
— masticatorius 28, 39.
— maxillaris 20, 24, 38, 205.
— meatus auditorii ext. 207.
— medianus 94, 95, 101, 105, 123, 201.
— meningeus 203.
— mentalis 30.
— musculocutaneus 94, 101, 123, 201.
— mylohyoideus 30, 39.
— nasociliaris 22, 38.
— nasopalatinus Scarpae 34, 205.
— obturatorius 14, 18, 21.
— occipitalis major 82, 92.
— — minor 90, 92, 207.
— — tertius 82.
— oculomotorius 14, 18, 21.
— olfactorius 14, 15, 205.

Nervus ophthalmicus 18, 20, 21, 38.
— opticus 14, 15, 16, 221, 251.
— palatinus anterior et posterior 35.
— pelvicus 185.
— perforans lig. sacrotuberosum 170, 172.
— peroneus 171, 201.
— petrosus profundus 43, 44, 59.
— — superficialis major 34, 49, 179.
— — — minor 36, 49, 179.
— phrenicus 87, 92, 183, 203.
— pterygoideus externus 29, 39.
— — internus 29, 36, 39.
— pudendus 168, 170. 172.
— radialis 94, 101, 125, 201.
recurrens accessorius (Arnold) 2, 20, 22, 38, 203.
— — nervi vagi 60, 66, 71.
— saphenus 142, 201.
— spermaticus 138, 181, 207.
— spinosus 28, 29, 203.
— stapedius 44, 49.
— subclavius 87, 97, 123.
— subcostalis 128, 130, 132.
— sublingualis 30, 37, 39.
— subscapularis 123.
— supraorbitalis 22, 205.
— suprascapularis 98, 123.
— supratrochlearis 22, 38.
— thoracalis longus 98.
— thoracodorsalis 99, 123.
— trigeminus 14, 20, 203.
— trochlearis 14, 18, 19.
— ulnaris 101, 112, 201.
— urethralis 185.
— utricularis 53.
— vagus 14, 59.
— vestibularis 51.
— Vidianus 34.
— zygomaticus 24, 38, 211.
Nervi alveolares inferiores 38.
— — superiores 24, 25, 38, 205.
— anococcygei 173.
— auriculares anteriores 39.
— bulbocerebrales 14.
— carotici 179.
— ciliares breves 33, 38.
— — longi 22, 33, 38, 205.
— clunium inferiores 168.
— — superiores 83.
— digitales dorsales 121, 123.
— — volares communes 107, 109, 113.
— — — proprii 107, 109, 113.
— haemorrhoidales 171, 172, 207.
— intercostales 128, 201, 203.
— intercostobrachiales 132.
— labiales anteriores 171.
— — posteriores 171.
— mammarii laterales 132.
— — mediales 132.
— nasales 37, 39, 205.
— occipitales 80.
— olfactorii laterales 15.
— — mediales 15.
— palatini 35, 42, 205.
— perinei 171, 172, 207.
— plantares communes 162, 165.
Nervi scrotales anteriores 171.
— sinus vertebralis 79, 203.
— sphenopalatini 24, 25, 38.
— spinales 14, 201.
— subscapulares 99, 201.
— supraclaviculares 91, 93, 201.
— sympathici 14.
— temporales profundi 29, 39.
— thoracales anteriores 97, 123, 201.
— — intercostales 84.
— — posteriores 98, 123.
— vaginales 169, 207.
— vasorum 10.
— vesicales 169.
Neuroepithelium retinae 244, 248.
Neuromery 194.
Niteczki czuciowe do błony trąbki słuchowej 57.
— nerwowe do błony śluzowej 57.
Nucleus alae cinereae 54, 59.
— ambiguus 53, 59, 71.
— Deitersi 51.
— dorsalis 50, 53, 59.
— ventralis 50.
— tractus solitarii 54, 59.

O.

Obrączka rzęskowa 233.
Obwódka rzęskowa 239.
— starcza 224.
Odbyt 207.
Odcinek mięśniowy 194.
— nerwowy 194.
Ogon koński 77.
Okostna ścian oczodołu 270.
Oliva superior 50.
Onerwie 9.
Onyx 323.
Opona twarda 78.
Opuszka włosa 327, 329, 330.
Ora serrata retinae 243.
Orbiculus ciliaris 233.
Oś gałki ocznej 222.
Ośrodek łzowy 16.
— węchowy 16.
— wtórny 16.
Ośrodki nerwowe przedsionka 50, 53.
— szare 50, 53.
Otwór kanału nerwu twarzowego 43.
— wzrokowy 222.
— — naczyniówki 235.
— źreniczny 219.

P.

Pajęczynówka 78.
Palpebra 258.
Panniculus adiposus 286.
Papilla nervi optici 253.
— pili 328, 330.
Papillae cutis 290.
— lacrimales 266.
Pars abdominalis nervi sympathici 177.
— ciliaris retinae 234.
— infraclavicularis plexus brachialis 94, 100.

Pars iridica retinae 243.
— lumbalis nervi sympathici 181.
— optica retinae 243.
— pelvina nervi sympathici 177, 185.
— supraclavicularis plexus brachialis 94, 96.
— thoracalis nervi sympathici 181.
Pas obwodowy tęczówki 229.
— przyźreniczny tęczówki 229.
— rzęskowy tęczówki 229.
Pasma włókniste skóry 297.
Pasmo wzrokowe 16.
Paznokieć 321.
Pedunculus cerebri 16, 18.
Periderma 276.
Perineum 9.
Periorbita 270.
Pęcherzyk oczny wtórny 217.
— soczewkowy 217.
Pęcherzyki oczne pierwotne 217.
Pęczek boczny, środkowy i tylny splotu ramiennego 93, 94.
— Gratioleta 17.
Pętla ogonowa 177.
— nerwu podjęzykowego 74, 75, 85, 87.
— podobojczykowa 177.
Pia mater 78.
Pień nerwu błędnego 59.
— — współczulnego 174, 175.
Pierścień naczyniowy rogówki 264.
— ścięgnisty wspólny 268.
Pinguecula 264.
Plamka żółta 243.
Plexus aorticus 181.
— arteriae lingualis 179.
— brachialis 7, 84, 93.
— bronchialis 181.
— cardiacus 65, 68, 70, 71, 181.
— caroticotympanicus 178.
— caroticus 22, 43, 178, 179.
— cavernosus 33, 186.
— cervicalis 5, 84.
— cervicobrachialis 7.
— chorioideus 179.
— ciliaris 33.
— clitoridis 186.
— coccygeus 7, 84, 173.
— coeliacus 181, 182.
— deferentialis 185.
— dentalis inferior 30, 39.
— — superior 27, 38.
— gangliosus ciliaris 235.
— gastricus 69, 71, 182.
— haemorrhoidalis 185.
— hepaticus 182.
— hypogastricus 168, 172, 182, 185.
— iliacus 185.
— interdermalis 306.
— lienalis 182.
— lumbalis 7, 84, 134, 136.
— lumbosacralis 7.
— mammarius 179.
— meningeus 36, 179.
— mesentericus 182.
— myentericus (Auerbach) 183.
— oesophageus 69, 71.
Plexus ovaricus 182.
— papillaris 306.
— pancreaticus 182.
— parotideus 42, 46.
— pharyngeus 58, 63, 70, 179, 205.
— phrenicus 89, 92, 182.
— prostaticus 185.
— pudendus 7, 84, 168.
— pulmonalis 69, 71, 181.
— renalis 182.
— sacralis 7, 84.
— seminalis 185.
— solaris sive coeliacus 181, 182.
— spermaticus 182, 186.
— subclavius 179.
— subcutaneus 304.
— subpapillaris 305.
— suprarenalis 182.
— thyreoideus 179.
— trachealis 181.
— tympanicus 36, 54, 207.
— uterovaginalis 185, 186.
— vertebralis 179.
— vesicalis 185.
Plica semilunaris 263.
Płaszcz paznokcia 325.
Płat węchowy kresomózgowia 16.
Płytka paznokciowa 323.
Pochewka nerwu zewnętrzna 9.
— — okołopęczkowa 9.
— — wewnątrzpęczkowa 9.
Podstawa rogówki 224.
Podściółka tłuszczowa 286.
Poduszka wzgórka wzrokowego 16.
Południk gałki ocznej 222.
Portio major sensitiva nervi trigemini 20.
— minor motorica nervi trigemini 20.
— orbitalis musculi orbicularis 260.
— palpebralis musculi orbicularis 259.
Porus cutis 286.
Pory skóry 286.
Powieka 258.
Powięź tarczkowooczodołowa 261.
Powłoki zewnętrzne 275.
Pręciki 244, 249, 250.
Processus ciliares 233.
Promontorium 55.
Przegroda oczodołowa 262, 272.
Przestrzeń chłonna dokołonaczyniówkowa 223.
— — natwardówkowa 223.
— dokołosoczewkowa 238.
— Fontany 232.
— limfatyczna Tenona 258.
— Meckela 20.
— międzypochewkowa n. wzrokowego 254, 257.
— nadnaczyniówkowa 257.
— nadpochewkowa n. wzrokowego 257.
— podpajęczynówkowa 254.
— podtwardówkowa n. wzrokowego 254.
— Tenona 257.
Przestrzenie podoponowe 78.
Przestwór nadnaczyniówkowy 236.
Przewody mleczne 315.
Przewodziki łzowe 266.

Przewód ciała szklistego 241, 258.
— łzowy 27.
— mleczny 318.
— nosowołzowy 267.
— Petita 239.
— potny 308.
— Schlemma 231, 232, 257.
Pulvinar thalami optici 16.
Puncta lacrimalia 266.
Punkty łzowe 259, 266.
Pupilla 219, 220, 228.
Purpura Bolla 244.

R.

Radix brevis ganglii ciliaris 18.
— cochlearis 50.
— longa ganglii ciliaris 22, 38.
— motoria 32, 34, 36, 37, 39, 40.
— pili 329.
— sensitiva 32, 34, 36, 37, 39, 40.
— sympathica 33, 34, 36, 37, 39, 40.
— unguis 324.
— vestibularis 51.
Rami anastomotici plexus caroticotympanici 57, 59.
— anteriores nn. spinalium 83.
— articulares 31, 39, 115.
— auriculares anteriores 31.
— bronchiales 58, 71.
— buccales 47, 50.
— calcanei 165.
— cardiaci 63 68, 70, 71, 177.
— coeliaci 69.
— colici 69, 71, 183.
— colli nervi facialis 91.
— communicantes c. n acustico 42, 49, 51.
— — c. n. sympathico 79, 186.
— cutanei 114, 128, 130, 142, 166.
— dentales inferiores 30, 39.
— — superiores 27, 39.
— diaphragmatici 88, 92, 203.
— gingivales 27, 30, 39, 205.
— hepatici 69, 71.
— intestinales 69, 71, 183.
— isthmici faucium 30, 39.
— labiales 25, 30, 38, 39, 138.
— lacrimales 38.
— lienales 69, 71.
— linguales n. lingualis 30, 39, 75.
— — n. vagi 63.
— meatus auditorii externi 31.
— membranae tympani 31.
— mammarii 133.
— meningei 79, 203.
— mentales 30, 39.
— musculares 74, 82, 140.
— nasales 25, 38, 205, 207.
— oesophagei 67, 69. 71.
— orbitales gangl. sphenopalatini 34, 39, 205.
— palpebrales n. infraorbitalis 25, 38.
— pancreaticoduodenales 183.
— parotidei 31, 39.
— perforantes 263.
— pericardiaci 69, 71, 88, 92 203.
Rami pharyngei 58, 59, 63, 67, 70, 71, 179, 205.
— phrenicoabdominales 89, 92, 203.
— pleurales 88, 92, 203.
— posteriores 80.
— renales 69, 71.
— rhomboidei 87.
— submaxillares 37, 40.
— suprarenales 69, 71.
— temporales 39.
— — superficiales 31, 47, 50.
— tonsillares 58, 59.
— tracheales 67, 71.
— tubae 47, 59. 207.
— tympanici 57, 59, 207.
— uterini 69, 71.
— zygomatici 47, 50.
Ramiona mostu 20.
Ramus anastomoticus cum ganglio n. sympathici 63, 70, 74.
— — — — nodoso n. vagi 74.
— — cum n. accessorio 70.
— — cum n. sympathico 59.
— articularis cubiti 121.
— cardiacus 179, 181.
— cervicalis 74, 75, 85.
— colli 47, 50, 85.
— communicans 6, 76, 79.
— digastricus 46, 50.
— dorsalis manus n. ulnaris 112, 115.
— frontalis n. frontalis 22.
— genitalis 137.
— infrapatellaris 142.
— internus n. accessorii 63.
— — n. pharyngei sup. 205.
— lacrimalis 24.
— laryngeus 179.
— lingualis n. facialis 46, 50, 58, 59.
— marginalis mandibulae 47, 50.
— meningeus 62, 70, 76, 79, 203.
— nasalis 23, 38.
— occipitalis 146,
— palmaris 109, 114.
— palpebralis n. infratrochlearis 23, 24, 38, 205.
— profundus volaris n. ulnaris 111, 115.
— recurrens 74.
— — sive meningeus medius 24. 38.
— rhomboideus 92.
— sternocleidomastoideus 87, 92.
— styloglossus 59.
— stylohyoideus 46.
— stylopharyngeus 59.
— superficialis n. radialis 121, 123.
— — volaris 112, 114.
— trapezius 92.
— volaris manus n. ulnaris 112, 114.
— zygomaticofacialis 25, 38.
— zygomaticotemporalis 24, 38.
Ramulus cristae acusticae 53.
— maculae acusticae 53.
Raphe 285.
Rąbek zębaty 243.
— spojówkowy rogówki 227, 264.
Regio olfactoria 15.
Rete canalis hypoglossi 73.

Retina 221, 243.
Retinae pars ciliaris 221.
— pars iridica 221.
— pars optica 221.
Rogówka 219, 220, 224.
Rowek nerwu okoruchowego 18.
— — twarzowego 43, 44.
— podtarczkowy 263.
— rogówkowotwardówkowy 224.
Rowki międzybrodawkowe 281, 285.
Rozstępy skórne 279.
Rozwieracz źrenicy 229, 230.
Równik gałki ocznej 222.
Równoleżnik gałki ocznej 222.
Rzęsy 258, 340.

S.

Saccus conjunctivalis 262.
— lacrimalis 266.
Scapus pili 329.
Sclera 219, 220, 222.
Sclerotica 222.
Seborrhoea 276.
Sebum 311.
— palpebrale 262.
Semidecussatio 17.
Septum orbitale 262, 272.
Siara 321.
Siatkówka 218, 221, 243.
Siatkówki część rzęskowa 221.
— — tęczówkowa 221.
— — wzrokowa 221.
Sieć brodawkowa 306.
— podbrodawkowa 305.
— podskórna 304.
— śródskórna 306.
Sinus cavernosus 254.
— lactiferi 318.
— venosus sclerae 232.
Skóra 275.
— właściwa 277, 288.
Skrawek ucha 31.
Skrzyżowania (typy) 11.
— nerwów wzrokowych 16.
— połowicze 17.
Soczewka 221, 237.
Spatium circumlentale 238.
— interfasciale Tenoni 271.
— intervaginale 17, 254, 267.
— lymphaticum perichorioideale 223.
— subarachnoideale 254.
— subdurale 254.
— suprachorioideale 236, 257.
— supravaginale 257.
— Tenoni 223.
Sphincter pupillae 229.
Splot aorty 181, 182.
— bębenkowy 36, 57, 207.
— biodrowy 185.
— gardłowy 58, 63, 179.
— jajowodowy 182.
— jamisty 186.
— jelitowy 179.
— językowy 179.
— krezkowy 182, 183, 211.
Splot krzyżowy 7, 84, 136, 167, 169, 172, 201.
— lędźwiowy 7, 84, 134, 135, 166, 201.
— łechtaczki 186.
— macicznopochwowy 185, 186.
— Meissnera 183.
— naczyniowy 182, 185, 186.
— nadnerczowy 182, 183.
— nasieniowodowy 182, 185, 186.
— nerkowy 183.
— odbytniczy 185.
— ogonowy 7, 84, 168, 172, 173.
— oponowy 36, 179.
— oskrzelowy 181.
— pęcherzowy 185.
— płucny 71, 181.
— podbrzuszny 170, 182, 185.
— przełykowy 71.
— przeponowy 89, 92, 181, 182, 183.
— przyuszniczy 41, 46.
— ramienny 7, 84, 85, 92, 93, 125.
— rzęskowy 33, 235.
— sercowy 65, 68, 70, 71, 181.
— sromowy 182, 183.
— sterczowy 186.
— szyjnoramienny 7.
— szyjnotętniczy 22, 178.
— szyjny 6, 84, 91, 125, 134.
— śledzionowy 182, 183.
— tętniczoszyjny 178, 179.
— tętniczobębenkowy 178.
— trzewny 181, 182.
— trzustkowy 182.
— warstwy mięsnej (Auerbach) 183.
— wątrobny 182, 183.
— wewnętrzny nerwowy 11, 51.
— współczulny 168, 172.
— zatok żylnych 33.
— zębowy górny 38.
— — dolny 30, 39.
— żylny 73.
Spojówka 220, 262.
— gałkowa 263, 264.
— tarczkowa 262, 263.
Staw barkowy 201.
— biodrowy 201.
— kolanowy 201.
— krzyżowobiodrowy 201.
— łokciowy 201.
— mostkowoobojczykowy 201.
— obojczykowołopatkowy 201.
— piszczelowostrzałkowy dolny i górny 201.
— żuchwowy 201.
Stawy kręgosłupa 201.
— mostkowożebrowe 201.
— napięstka 201.
— palców 201.
— stępu 201.
Strabismus convergens 40.
Stratum basale 300.
— disjunctum 303.
— filamentosum 300.
— germinativum 300.
— granulosum 301.
— intermedium 302.
— nucleare internum 244, 248.

Stratum nucleare externum 244, 248.
— pigmenti 220, 241.
— — corporis ciliaris 221.
— — iridis 221.
— — retinae 221.
— pigmentosum iridis 229.
— plexiforme internum 244, 246.
— — externum 244, 248.
— proprium corneae 227.
— spinosum 300.
Striae cutis 279.
Stroma corneae 226, 228.
— iridis 229.
— vitreum 240.
Struna bębenkowa 30, 37, 44, 49, 211.
Subcutis 295.
Substantia perforata anterior 16.
— propria corneae 226.
Sulci interpapillares 281, 285.
Sulcus corneoscleralis 224.
— nervi oculomotorii 18.
— — petrosi majoris 43.
— — — minoris 44.
— sclerae 222.
— subtarsalis 263.
— unguis 326.
Sutek 314.
Systema nervorum sympathicorum 174.
Szczelina międzypochwowa 17.
— pajęczynowata 17.
— podoponowa 17.
— skalistobębenkowa Glasera 45.
Szczyt woreczka łzowego 267.
Szpara powiekowa 258.
Szwy skóry 285.
Szyjka torebki włosowej 330.
Szypułka mózgowa 16, 18.
Ślinianka podjęzykowa 211.
— podżuchwowa 37, 211.
— przyuszna 211.
Śródbłonek przedni 229.

T.

Tapetum nigrum 241, 243.
— — chorioideae 241.
— — corporis ciliaris 241, 242.
— — iridis 241, 242.
— — retinae 241.
Tarcza nerwu wzrokowego 253.
Tarczka 261.
Tarsus 261.
Tela subcutanea 295.
Teloderma 276.
Tęczówka 219, 220, 228.
Tętnica ciała szklistego 219, 241.
— oczna 254, 255.
— spojówkowa tylna 264.
— środkowa siatkówki 254.
Tętnice rzęskowe przednie 255, 264.
— — tylne krótkie 223, 255.
— — — długie 223, 255.
— rzęskowosiatkówkowe 257.
Tętniczka powiekowa boczna dolna 262.
— — — górna 262.
— — przyśrodkowa dolna 262.
Tętniczka powiekowa przyśrodkowa górna 262.
Tkanka natwardówkowa 223.
— podskórna 295.
Tłuszcz oczodołowy 270.
Tłuszczyk 264.
Torebka 238.
— Tenona 257, 271.
— włosowa 327, 330.
Toruli tactiles 283.
Trabeculae iridis 228.
Tractus olfactorius 16.
— opticus 16.
Tragus 31.
Trigonum Lieutaudi 185.
— nervi hypoglossi 73.
— olfactorium 16.
Trochlea 269.
Trójkąt nerwu podjęzykowego 73.
— pęcherzowy 185.
Truncus nervi sympathici 174, 175.
Trzustka 211.
Tuberculum acusticum 50.
Tubuli lacrimales 265.
Tunica dartos 298.
— fibrosa bulbi oculi 220.
— propria cutis 291.
— vasculosa capsularis 219.
— — lentis 219.
— — oculi 220.
Twardówka 219, 220, 222.

U.

Układ parasympatyczny 188, 189.
— sympatyczny 188.
— współczulny 12, 14, 136, 166, 173, 174, 188.
Unguis 321.
Uvea 219, 220, 228.

V.

Vallum unguis 326.
Vasa iliaca 138.
Velum medullare anterius 19.
Vena ciliaris anterior 264.
— centralis retinae 254.
— conjunctivalis posterior 264.
— ophthalmica 262.
— — superior 254.
Venae ciliares anteriores 257.
— vorticosae 223, 236.
Vergetures 279.
Vernix caseosa 276.
Vibrissae 339.

W.

Wałki skórne 286.
Warstwa barwikowa tęczówki 229.
— brodawkowa skóry 277.
— czopków 244, 249, 251.
— jasna naskórka 302.
— jądrzasta wewnętrzna siatkówki 244, 248.
— — zewnętrzna siatkówki 244, 248.

Warstwa komórek zwojowych 244, 246.
— nabłonkowa rogówki 225.
— nadnaczyniówkowa 235, 236.
— odpadająca naskórka 303.
— pręcików 244, 249, 250.
— rozrodcza naskórka 300.
— właściwa rogówki 226, 227, 291.
— siateczkowata wewnętrzna siatkówki 244, 246.
— — zewnętrzna siatkówki 244, 248.
— włókien nerwow. siatkówki 244, 246.
— ziarnista naskórka 301.
— zrogowaciała 302.
Wątroba 211.
Węchowa część błony śluzowej nosa 15.
Wieniec rzęskowy 233.
Więzadełko Zinna 239.
Więzadło Coopera 315.
— grzebieniaste 231.
— kąta powiekowego boczne 261.
— — — nosowego 260.
— — — przyśrodkowe 261.
— — — skroniowego 260.
— powiekowe dolne 272.
— — górne 272.
— ząbkowane 72, 78.
Włos 327.
Włosy dodatkowe zmysłów 339.
— narządów płciowych 339.
— pach 338.
— powłok skórnych 340.
— twarzy 338.
Włókienka węchowe 15, 16.
Włókna Brückego 235.
— czuciowe 20.
— Müllera 244, 245, 246, 248, 249.
— pozazwojowe 192.
— przedzwojowe 192.
— Remaka 16.
Woreczek łzowy 266.
Worek spojówkowy 205, 262.
Wycisk nerwu trójdzielnego 20.
Wypadanie włosów 344.
Wyrostki rzęskowe 233.
Wzgórek komory czwartej 40.
— wzrokowy 40, 55.

Z.

Załamek spojówki dolny 263.
— — górny 263.
Zasłona grzbietowa przednia 19.
Zastawka Hassnera 267.
Zatoka jamista 254.
— żylna twardówki 232.
Zatoki tęczówkowe 228, 229.
— nosa 205.
Zdwojenia skóry 278.
Zespolenia (typy) 11, 57, 59.
Zespolenie nerwu twarzowego z n. językowogardłowym 45.
— splotu ramiennego 95.
— z gałązką nerwu dodatkowego 63, 70.
— — uszną nerwu błędnego 45, 49.
— z nerwem językowogardłowym 43, 45, 50.
Zespolenie z nerwem językowym 75.
— — krtaniowym górnym 67.
— — podeszwowym przyśrodkowym 162, 166.
— — podjęzykowym 63.
— — skalistym powierzch. mniejszym i większym 57, 59.
— — słuchowym 42, 48.
— — strzałkowym powierzchownym 144.
— — udowym 166.
— — współczulnym tętniczym 43, 70.
— — zasłonowym 144.
— ze splotem szyjnotętniczym 59.
— — — szyjnym 95.
— ze zwojem skalistym nerwu językowogardłowego 63, 70, 75.
— — — szyjnym górnym nerwu współczulnego 63, 74, 75.
— — — węzłowym nerwu błędnego 74.
Zez zbieżny 40.
Zona ciliaris 229.
— papillaris 277.
— pupillaris 229.
— subpapillaris 277.
Zonula ciliaris Zinni 239.
Zrazy sutka 318.
Zrąb tęczówki 229.
Zwieracz źrenicy 229, 230.
Zwój czaszkowy 186.
— gwiaździsty 176.
— klinowopodniebienny 21, 32, 33, 34, 37, 39, 44, 179, 205, 211.
— kolanka 41, 43, 44.
— krzyżowy 177.
— międzykręgowy 6, 12, 20, 76, 78.
— mózgowordzeniowy 12.
— lędźwiowy 177.
— nadnerczowy 182.
— ogonowy 177.
— pnia współczulnego 186.
— podjęzykowy 38, 40.
— podżuchwowy 21, 30, 32, 37.
— półksiężycowaty 12, 20, 37, 38, 203.
— rzęskowy 18, 21, 32, 39, 179, 271.
— skalisty 55, 59, 178.
— skrzydłowopodniebienny 34.
— szyjny 59, 62.
— — dolny 96, 176, 179.
— — górny 177.
— — środkowy 96, 176, 179.
— trzewny półksiężycowaty 181, 182.
— uszny 21, 29, 32, 36, 40, 178, 179, 201.
— węzłowy 59, 60, 62, 63, 92.
— współczulny 12, 175.

Ż.

Żyła oczna 262.
— — górna 254.
— rzęskowa przednia 264.
— spojówkowa tylna 264.
— środkowa siatkówki 254.
Żyły powiekowe 262.
— rzęskowe przednie 257.
— układu rzęskowego 256.
— wirowate 223, 236, 256.

ANATOMJA CZŁOWIEKA

A. BOCHENEK, S. CIECHANOWSKI, J. LOTH,
F. KRZYSZTAŁOWICZ, K. W. MAJEWSKI, J. MARKOWSKI

ANATOMJA CZŁOWIEKA

PODRĘCZNIK DLA SŁUCHACZÓW
SZKÓŁ WYŻSZYCH I LEKARZY

TOMÓW CZTERY

WYDANIE ZUPEŁNE I

POD REDAKCJĄ
S. CIECHANOWSKIEGO

KRAKÓW
NAKŁADEM POLSKIEJ AKADEMJI UMIEJĘTNOŚCI
SKŁAD GŁÓWNY W KSIĘGARNIACH GEBETHNERA I WOLFFA
WARSZAWA — KRAKÓW — LUBLIN — ŁÓDŹ — PARYŻ — POZNAŃ
WILNO — ZAKOPANE
1928

DR JÓZEF MARKOWSKI
PROFESOR UNIWERSYTETU JANA KAZIMIERZA WE LWOWIE

ANATOMJA CZŁOWIEKA

PODRĘCZNIK DLA SŁUCHACZÓW
SZKÓŁ WYŻSZYCH I LEKARZY

POD REDAKCJĄ
S. CIECHANOWSKIEGO

TOM IV
CZĘŚĆ III

UCHO

Z 39 RYSUNKAMI

WYDANIE I

KRAKÓW
NAKŁADEM POLSKIEJ AKADEMJI UMIEJĘTNOŚCI
SKŁAD GŁÓWNY W KSIĘGARNIACH GEBETHNERA I WOLFFA
WARSZAWA — KRAKÓW — LUBLIN — ŁÓDŹ — PARYŻ — POZNAŃ
WILNO — ZAKOPANE
1928

TREŚĆ

Str.

I. Pogląd na budowę i czynności ucha 1
II. Rozwój rodzajowy ucha 7
1. Ucho wewnętrzne 7
2. Ucho zewnętrzne i środkowe 12
III. Rozwój płodowy ucha 15
1. Ucho wewnętrzne 15
2. Ucho środkowe 21
3. Ucho zewnętrzne 23
IV. Budowa ucha wewnętrznego 24
A. Błędnik kostny 24
1. Kształt, podział i położenie 24
2. Dno przewodu słuchowego wewnętrznego 26
3. Przedsionek 28
4. Kanały półkoliste 30
5. Ślimak 32
6. Przestwory perilimfatyczne 39
7. Budowa mikroskopowa 40
B. Błędnik błoniasty 41
1. Budowa makroskopowa błędnika błoniastego 41
a) Łagiewka i przewody półkoliste 42
b) Woreczek i przewód ślimakowy 44
2. Budowa mikroskopowa błędnika błoniastego 45
a) Narząd przedsionkowy 46
b) Przewód ślimakowy 48
1) Ściana bębenkowa 48
α) Rąbek spiralny 48
β) Błonka podstawna 49
γ) Błona pokrywkowa 56
δ) Nerwy narządu Cortiego 57
2) Ściana przedsionkowa 57
3) Ściana zewnętrzna 58

Str.

3. Nerwy błędnika błoniastego 59
4. Naczynia błędnika 60
V. Narządy pomocnicze ucha 63
A. Błona bębenkowa 63
B. Ucho środkowe 69
1. Jama bębenkowa 69
a) Kształt i ściany kostne 69
b) Kostki słuchowe 74
c) Połączenia kostek słuchowych 78
d) Mięśnie kostek słuchowych 80
e) Błona śluzowa i zachyłki jamy bębenkowej 81
2. Jama i komórki sutkowe 84
3. Trąbka słuchowa 85
4. Naczynia i nerwy ucha środkowego 89
C. Ucho zewnętrzne 90
1. Małżowina ucha 91
a) Kształt i położenie małżowiny 91
b) Budowa małżowiny 94
α) Chrząstka i więzadła ucha zewnętrznego . . . 94
β) Mięśnie i skóra małżowiny 98
2. Przewód słuchowy zewnętrzny 102
3. Naczynia i nerwy ucha zewnętrznego 106

UCHO.

I. Pogląd na budowę i czynności ucha.

Ucho, które jest narządem słuchu, a zarazem narządem obwodowym zmysłu statycznego, składa się z dwu części: głównej, zwanej błędnikiem i dodatkowej, która w zasadzie jest kanałem powietrznym, przewodzącym fale głosowe do błędnika. Kanał ten mieści się u podstawy czaszki, przeważnie w kości skroniowej, a przebiega naogół skośnie. Przednio-przyśrodkowy jego koniec uchodzi do gardła znanym z opisu tegoż (tom II, str. 82) otworem trąbki słuchowej, boczny zaś rozszerza się w małżowinę uszną. Leżąca w tym kanale błona bębenkowa *(membrana tympani)* przedziela go na dwa odcinki: boczny, t. j. ucho zewnętrzne *(auris externa)* i przyśrodkowy, t. j. ucho środkowe *(auris media)*; nazywamy je narządami pomocniczemi ucha. Przy przyśrodkowej ścianie ucha środkowego, wewnątrz piramidy kości skroniowej, mieści się ucho wewnętrzne *(auris interna)* czyli błędnik; w nim kończą się obwodowe włókna nerwu słuchowego.

1. Ucho zewnętrzne rozpoczyna się na powierzchni ciała małżowiną uszną, tworem, mającym szkielet chrząstkowy, kilka drobnych nieczynnych mięśni i powłokę skórną, która przechodzi w skórę sąsiedniej okolicy głowy. Małżowina *(auricula)* przechodzi w przewód słuchowy zewnętrzny *(meatus acusticus externus)*, który przy początku otrzymuje od niej szkielet chrząstkowy, w dalszym jednak przebiegu jest otoczony dokoła częściami kości skroniowej. Cały przewód wraz z błoną bębenkową przykrywa skóra.

2. Ucho środkowe, oddzielone od zewnętrznego błoną bębenkową, zaczyna się przy niej swoją najobszerniejszą częścią, t. j. jamą bębenkową *(cavum tympani)*. Jama ta łączy się od tyłu z systemem komórek sutkowych *(cellulae mastoideae)*, ku przodowi zaś zwęża się w trąbkę słuchową *(tuba auditiva v. Eustachii)*, która uchodzi do gardła. Wszystkie te części ucha środkowego poznaliśmy przy opisie kości skroniowej (zob. tom I, str. 201). Są one wysłane błoną śluzową, która nakrywa też wszyst-

kie twory, leżące w jamie bębenkowej wraz z błoną bębenkową i przechodzi do gardła.

Jama bębenkowa, zamknięta błoną bębenkową, piramidą kości skroniowej i częścią bębenkową tej kości, zawiera trzy kostki słuchowe: młoteczek *(malleus)*, kowadełko *(incus)* i strzemionko *(stapes)*. Maczugowaty młoteczek wrasta swoją cienką wydłużoną rękojeścią w błonę bębenkową, a zgrubiałą zaokrągloną główką łączy się zapomocą stawu z trzonem kowadełka, kostki, mającej kształt zęba trzonowego o dwóch nierównych korzeniach. Jeden z tych wyrostków kowadełka, dłuższy, pozostaje w związku stawowym ze strzemionkiem. Kształt strzemionka odpowiada nazwie tej kostki. Rozszerzoną podstawą zatyka strzemionko okienko owalne czyli okienko przedsionka *(fenestra ovalis s. vestibuli)*, wiodące do ucha wewnętrznego. Kostki słuchowe tworzą zatem łańcuch, złożony z trzech ruchomo ze sobą połączonych ogniw między błoną bębenkową a uchem wewnętrznem. Do poruszania tych kostek służą dwa mięśnie: mięsień strzemienny *(m. stapedius)* z przyczepem do równoimiennej kości i mięsień naprężacz bębenka *(m. tensor tympani)*, leżący w kanale znanym z osteologji, a mający swój przyczep na młoteczku. Pierwszemu daje włókna ruchowe nerw twarzowy, drugiemu nerw trójdzielny.

Trąbka słuchowa, wychodząc z jamy bębenkowej ku przodowi i w stronę przyśrodkową, ma zrazu ściany kostne w piramidzie kości skroniowej, w dalszym jednak przebiegu opuszcza tę kość, a biegnąc przy tylnym brzegu skrzydła skroniowego kości klinowej na zewnętrznej podstawie czaszki ku wyrostkowi skrzydlastemu, otacza się rynienką chrząstkową, którą błona włóknista uzupełnia w kanał.

3. Ucho wewnętrzne kryje się w piramidzie kości skroniowej między jamą bębenkową od strony bocznej, a dnem przewodu słuchowego wewnętrznego od strony przyśrodkowej. Istotną częścią jego jest błędnik błoniasty *(labyrinthus membranaceus)*, twór zawiłego kształtu, zamknięty w sobie, zbudowany z cienkiej blaszki tkanki łącznej i nabłonka jednowarstwowego. Nabłonek ten jest naogół nabłonkiem płaskim, miejscami atoli, przyjmując zakończenia obwodowych włókien nerwu słuchowego, grubieje znacznie i przybiera charakter nabłonka zmysłowego. Błędnik błoniasty wypełnia ciecz błędnikowa wewnętrzna *(endolympha)*. Tkanka kostna piramidy wchodzi między różne części błędnika błoniastego, a dokoła niego zagęszcza się w cienką blaszkę o bardzo zbitem utkaniu, która w grubszych zarysach naśladuje kształty błędnika błoniastego. Tę blaszkę kostną, którą tylko sztucznie dłutkiem i nożem można wyłuszczyć z otaczającej ją, a mniej od niej twardej kości piramidy, nazywamy błędnikiem kostnym *(labyrinthus osseus)*. Obejmuje on prawie cały błędnik błoniasty, ale jest od niego pojemniejszy, dlatego tylko miejscami przylega do jego ścian i tam z niemi się zrasta. Poza temi miejscami pozostaje między błędnikiem kostnym a błoniastym przestrzeń perilimfatyczna *(spatium perilymphaticum)*, wypełniona cieczą błędnikową zewnętrzną *(pe-*

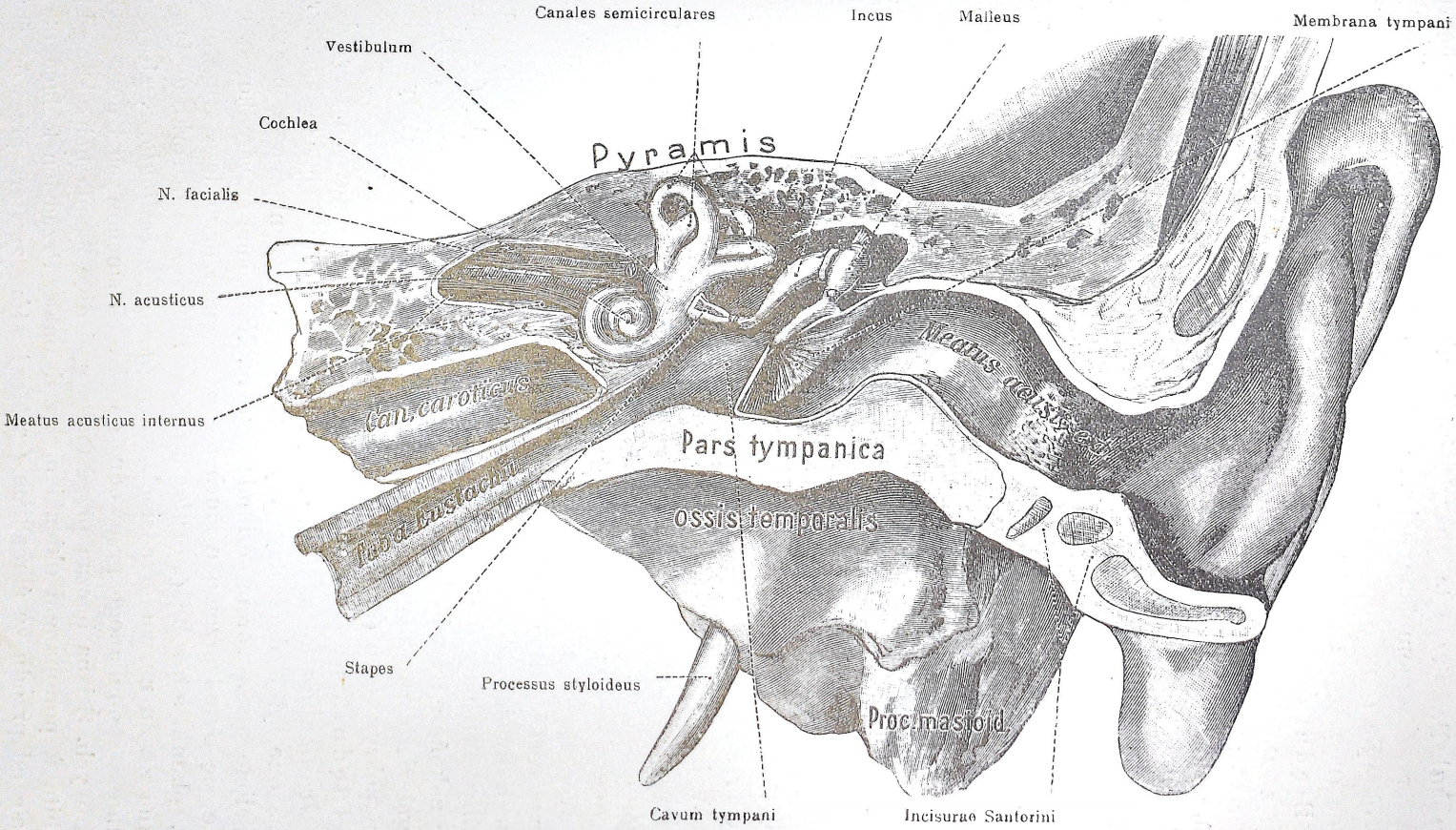

Rys. 1. Ucho zewnętrzne, środkowe i wewnętrzne półschematycznie (Broesike).

rilympha). Przestrzeń ta, pokryta śródbłonkiem, łączy się z jamą bębenkową przez wspomniane okienko przedsionka i przez okienko ślimaka czyli okrągłe *(fenestra cochleae s. rotunda)*, zamknięte błoną bębenkową wtórną *(membrana tympani secundaria)*.

Błędnik błoniasty składa się z dwóch pęcherzykowatych tworów i z czterech przewodów, które wychodzą z owych pęcherzyków. Oba pęcherzyki: przedni, woreczek *(sacculus)* i tylny, łagiewkę albo mieszek, komôreczkę *(utriculus)*, łączy wąski przewód łagiewkowoworeczkowy *(ductus utriculosaccularis)*. Z nim pozostaje w związku początek wydłużonego przewodu endolimfatycznego (*ductus endolymphaticus*), który przez kanalik kostny, wodociąg przedsionka (*aquaeductus vestibuli)* wchodzi do jamy czaszkowej i rozszerza się w oponie twardej w worek endolimfatyczny *(saccus endolymphaticus)*. Z łagiewki wychodzą i do niej wracają trzy przewody półkoliste *(ductus semicirculares)*, górny, tylny i boczny, ustawione w trzech płaszczyznach względem siebie prostopadłych. Każdy z nich rozszerza się na jednym końcu w bańkę błoniastą *(ampulla membranacea)*. Przeciwne końce dwu pionowo ustawionych przewodów półkolistych (górnego i tylnego) łączą się przed ujściem do łagiewki w odnogę wspólną *(crus commune)*, odnośny zaś koniec trzeciego (bocznego) przewodu uchodzi do niej oddzielnie, jako odnoga pojedyncza *(crus simplex)*. Z woreczka wyrasta w skrętach spiralnośrubowych ślepo zakończony przewód ślimakowy *(ductus cochlearis)*.

W bańkach wszystkich trzech przewodów półkolistych, w woreczku i łagiewce nabłonek zmysłowy zajmuje ograniczone miejsca zwane grzebieniami bańkowemi *(cristae ampullares)* i plamkami słuchowemi (*macula acustica sacculi et utriculi)*. Do nich dochodzą włókna jednej z dwu głównych gałęzi nerwu słuchowego, zwanej nerwem przedsionkowym *(nervus vestibularis)*. Także przewód ślimakowy posiada tylko na jednej z trzech swoich ścian wydłużone pasmo nabłonka zmysłowego, narząd spiralny czyli narząd Cortiego *(organon spirale s. Cortii)*, który przyjmuje zakończenia włókien nerwu ślimakowego *(nervus cochlearis)*, drugiej gałęzi głównej nerwu słuchowego. Narząd Cortiego nakrywa cienka błona pokrywkowa *(membrana tectoria)*.

Błędnik kostny obejmuje swoją częścią środkową, t. j. przedsionkiem *(vestibulum labyrinthi)*, oba pęcherzyki błędnika błoniastego. Przyrastają one tylko do ściany przyśrodkowej przedsionka, a od bocznej są oddzielone przestworem perilimfatycznym. Na ścianie przyśrodkowej, opierającej się o dno przewodu słuchowego wewnętrznego, leżą grupy otworków, plamki sitowate *(maculae cribrosae)*. Przez te otworki dostają się włókna zwoju nerwu przedsionkowego *(ganglion vestibulare)*, który leży na dnie wspomnianego przewodu, do plamek słuchowych i do grzebieni bańkowych. Ściana boczna przedsionka sąsiaduje z jamą bębenkową i jest przebita wspomnianem okienkiem przedsionka. Przedsionek błędnika łączy się od przodu ze ślimakiem *(cochlea)*, który zawiera przewód ślima-

kowy, od tyłu zaś z trzema kanałami półkolistemi *(canales semicirculares)*, w których mieszczą się równoimienne przewody błędnika błoniastego. Ślimak, z kształtu podobny do muszli ślimaka winniczka, ma stożkowaty trzon kostny, wrzecionko *(modiolus)*, oparte podstawą o dno przewodu słuchowego wewnętrznego, a wierzchołkiem zwrócone do jamy bębenkowej. Przebijają je liczne kanaliki dla zwoju i gałązek nerwu ślimakowego. Dokoła wrzecionka wije się spiralnie wychodzący z przedsionka kanał ślimakowy *(canalis cochlearis)*, a w nim blaszka spiralna kostna *(lamina spiralis ossea)*, wyrastająca z wrzecionka. Do tej blaszki oraz do prze-

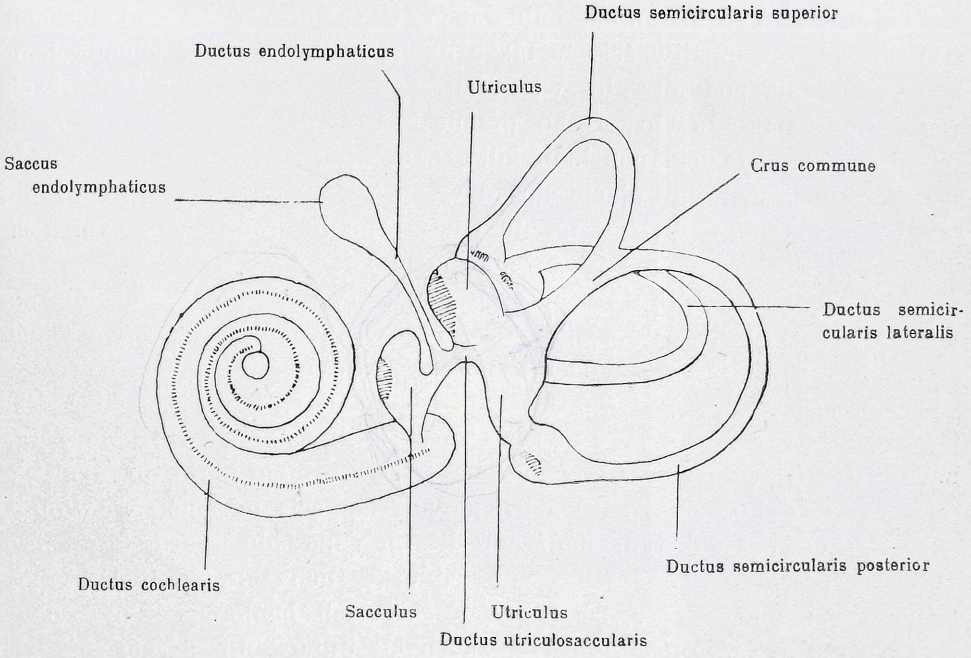

Rys. 2. Schemat błędnika błoniastego prawego.

ciwległej (zewnętrznej) ściany spiralnego kanału ślimaka jest przymocowany przewód ślimakowy błędnika błoniastego. Ponieważ przewód ten jest znacznie węższy od kanału ślimakowego, przeto między przewodem błoniastym a ścianą kanału kostnego znajdują się dwa przestwory perilimfatyczne, wijące się spiralnie. Jeden z nich nazywa się kanałem przedsionkowym lub schodami przedsionka *(scala vestibuli)*, ponieważ wychodzi z perilimfatycznego przestworu przedsionka, drugi kanałem bębenkowym lub schodami bębenka *(scala tympani)*, ponieważ sąsiaduje u początku przez okienko ślimaka z jamą bębenkową, jest atoli od niej oddzielony rozpiętą w tem okienku błoną bębenkową wtórną.

Błędnik ucha spełnia dwojakie czynności: przyjmuje podniety słuchowe (fale głosowe) i jest narządem obwodowym zmysłu statycznego czyli czucia położenia ciała. Fale głosowe, powstające przez drgania ciał

sprężystych o pewnej określonej częstości, uderzają przez przewód słuchowy zewnętrzny na błonę bębenkową i pobudzają ją do drgań. Drgania tej błony przenoszą się przez łańcuch kostek słuchowych na podstawę strzemionka, tkwiącą w okienku przedsionka, z drugiej atoli strony wywołują także fale w powietrzu zawartem w jamie bębenkowej, które przenoszą się bądź na płytkę strzemionka i umocowujące ją więzadło pierścieniowe, bądźto na błonę bębenkową wtórną, zamykającą okienko ślimaka. Z jednego lub drugiego okienka drgania przenoszą się na perilimfę i endolimfę błędnika i działają na nabłonek zmysłowy, w szczególności na narząd Cortiego, który powszechnie uważają za główny, jeśli nie jedyny narząd błędnika, odbierający fale głosowe. Nie wykluczono atoli dotychczas możliwości, że także plamki słuchowe i grzebienie bańkowe odbierają podniety głosowe. Stan czynny, wywołany w komórkach zmysłowych narządu Cortiego, przenosi się na nerw ślimakowy, a przezeń do mózgu, gdzie łańcuchem kilku neuronów dostaje się do korowego ośrodka słuchowego w płacie skroniowym. W mózgu powstaje wrażenie głosu. Nerw ślimakowy jest przeto właściwym nerwem słuchowym, a ślimak narządem obwodowym zmysłu słuchu.

Nie rozstrzygnięto dotychczas pytania, czy i jakie znaczenie dla powstawania wrażeń słuchowych mają woreczek, łagiewka i przewody półkoliste. Stwierdzono natomiast napewno zarówno drogą doświadczalną, jak i na podstawie spostrzeżeń klinicznych u ludzi, że te części błędnika błoniastego są narządem obwodowym zmysłu statycznego, który nas uświadamia o położeniu naszego ciała, a tem samem służą do regulowania bezwiednego, na drodze odruchowej, napięcia mięśniowego *(tonus)* i ruchów ciała. Swoistym bodźcem dla tego narządu są zmiany położenia ciała w przestrzeni oraz czynne i bierne ruchy głowy. Bodźce, działające na zakończenia nerwowe w grzebieniach bańkowych przewodów półkolistych, wywołują wrażenia trzech kierunków przestrzeni, a z tych wrażeń wytwarza się w mózgu wyobrażenie przestrzeni trójwymiarowej.

Uszkodzenie lub zniszczenie tych części błędnika błoniastego wywołuje u zwierząt nieprawidłowe ułożenia i ruchy ciała, zaburzenia w utrzymaniu normalnego położenia i równowagi ciała, upośledzenie albo nawet zniesienie t. zw. wyrównawczych ruchów oczu i głowy, które powstają przy zmianach położenia ciała, a mają na celu utrzymanie oczu w położeniu prawidłowem. Objawom tym towarzyszą w następstwie wiotkość mięśni nieczynnych (*atonia*), obniżenie siły mięśni (*asthenia*) i zmniejszenie dokładności wykonywanych ruchów (*astasia*).

Nerw przedsionkowy przewodzi stan czynny z plamek słuchowych i grzebieni bańkowych do jąder rdzenia przedłużonego, te znowu mają połączenia z jądrami nerwów mięśni ocznych, z jądrami ruchowemi słupów przednich rdzenia kręgowego i móżdżkiem. Móżdżek jako ośrodek mózgowy równowagi ciała i napięcia mięśniowego, odbierający podniety obwodowe nietylko przez nerw przedsionkowy z błędnika, ale i przez nerwy czuciowe mięśni, stawów, ścięgien i skóry, może po pewnym czasie wyrównać częściowo zaburzenia statyczne, wywołane uszkodzeniem błędnika słuchowego.

II. Rozwój rodzajowy ucha.

1. Ucho wewnętrzne.

Narządy statyczno-słuchowe zbudowane według opisanego powyżej typu są właściwe tylko typowi kręgowców. U zwierząt bezkręgowych znajdujemy przeważnie czyste narządy statyczne — wiele z nich uważano dawniej za słuchowe — a jedynie u pewnych owadów istnieją narządy, którym obok czynności statycznych przypisują także zdolność odbierania fal głosowych.

Narządy statyczne bezkręgowców, zwane także narządami siły ciężkości, mają pomimo dużej rozmaitości swego ukształtowania pewną wspólną zasadę budowy. Wszędzie ruchome ciałka, statolity, zwane też, o ile występują w większej liczbie, statokonjami, działają przez ucisk na statyczne komórki zmysłowe. Z tych komórek stan czynny przenosi się łukiem odruchowym do różnych grup mięśni. Ponieważ statolity, zależnie od położenia ciała i od ruchów zwierzęcia, zmieniają swoje położenie pod działaniem siły ciężkości, przeto w różnych położeniach ciała uciskają różne komórki statyczne. Odpowiednio do tego zmienia się też końcowy wynik odruchu. Statolity mogą być tworami komórek, zwanych litocytami, a wówczas albo pozostają w tych komórkach, albo wydostają się z nich nazewnątrz. Niekiedy znowu są to ciała obce, n. p. ziarnka piasku i t. p., z zewnątrz przyjęte.

Do statyczno-słuchowego narządu kręgowców najwięcej zbliżają się budową pęcherzykowate, otwarte lub zamknięte narządy statyczne stułbiopławów (*hydromedusae*), robaków, mięczaków, strzykw (*holothuria*) i niektórych osłonic. U tych zwierząt ektoderma powierzchni ciała tworzy dołek z komórkami zmysłowemi, a ten, pogłębiając się, albo pozostaje otwarty nazewnątrz (*statokrypta*), albo zamyka się i oddziela od ektodermy (*statocysta*). W pęcherzyku tym leży albo jeden większy statolit albo liczne drobne statokonja, najczęściej utworzone z węglanu wapnia, niekiedy z innych substancyj nieorganicznych i organicznych. Są one albo wolno zawieszone w płynie wodnistym (statolimfa) pęcherzyka, albo umocowane na jego ścianie do wyrostków komórek zmysłowych, albo wreszcie mieszczą się wewnątrz komórki macierzystej, t. j. litocyta. Statocysty spotyka się u wymienionych zwierząt w rozmaitych okolicach ciała. Nabłonek tych pęcherzykowatych tworów zawiera zwykle dwa rodzaje komórek: zmysłowe, które na swoich wolnych końcach, zwróconych do światła pęcherzyka, mają często rzęski albo sztywne włoski zmysłowe i są otoczone włóknami nerwu statycznego (*nervus staticus*), oraz komórki podporowe (czyli zrębowe), zwykle nieurzęsione. U niektórych mięczaków (*heteropoda*) komórki zmysłowe skupiają się w jednej okolicy statocysty w okrągławą plamkę statyczną (*macula statica*).

Dwuskrzelne (*dibranchiata*) z gromady mięczaków głowonogich (*cephalopoda*) mają parzystą statocystę w chrząstce głowy, otoczoną u niektórych gatunków przestrzenią perilimfatyczną. Wyrostki chrząstki głowy fałdują ściany statocysty. Ma ona boczne odgałęzienia t. zw. kanał Köllikera, pozostałość kanału, łączącego pierwotnie ten pęcherzyk z ektodermą powierzchni ciała. Nabłonek zmysłowy statocysty skupia się w plamkach statycznych i w zgrubiałym grzebieniu statycznym (*crista statica*) o śrubowym przebiegu. Gałęzie nerwu statycznego zbierają włókna z plamek i grzebienia. Są to stosunki przypominające te, jakie widzimy u kręgowców.

Narządy statyczno-słuchowe kręgowców rozwinęły się prawdopodobnie z narządów statycznych, albo przeważnie statycznych. Część bowiem słuchowa tego narządu u ryb jeszcze nie istnieje, a w innych gromadach kręgowców okazuje stopniowy rozwój. Oprócz lancetnika (*amphioxus*) wszystkie kręgowce mają błędnik błoniasty, który pod pewnemi względami jest podobny do statocysty zwierząt bezkręgowych, szczególnie niektórych mięczaków, ale niewątpliwie ma odmienne pochodzenie. Przypuszczają, że

statocysta (błędnik) kręgowców rozwinęła się z ektodermalnej brodaweczki zmysłowej trzeciego segmentu głowy — brodaweczka ta weszła w głąb pod skórę — hipotetycznych praczaszkowców (*praecraniota*). Według tej hipotezy błędnik pochodziłby z t. zw. narządów bocznych ryb i płazów wodnych, narządów, którym przypisują zdolność tych zwierząt orjentowania się co do kierunku i siły prądu wody.

U wszystkich kręgowców błędnik powstaje jako twór parzysty w tylnej części głowy po bokach zamózgowia (*rhombencephalon*), w sąsiedztwie jąder nerwu słuchowego. W tej okolicy ektoderma grubiejąc, tworzy płytkę słuchową, która zapada się i przekształca w pęcherzyk słuchowy oraz przewód endolimfatyczny (*ductus endolymphaticus*), uchodzący przez jakiś czas na powierzchnię głowy. Później przewód ten oddziela się od ektodermy — [tylko u niektórych (*plagiostomata*) zachowuje swe ujście zewnętrzne] — i zamyka się na tym końcu. W toku rozwoju ujście przewodu endolimfatycznego dostaje się na przyśrodkową ścianę błędnika. Z mezenchymy, otaczającej pęcherzyk słuchowy, rozwija się torebka chrząstkowa, która u wielu form kostnieje. W ten sposób powstaje błędnik chrząstkowy względnie kostny — u niektórych ryb niezupełny, gdyż od strony jamy czaszkowej tylko błoną zamknięty — który obejmuje pęcherzyk słuchowy, t. j. błędnik błoniasty oraz otaczający go przestwór perilimfatyczny.

Na przyśrodkowej ścianie błędnika błoniastego pojawia się zgrubienie z komórkami zmysłowemi, plamką słuchową wspólną (*macula acustica communis*), która wchodzi w związek z nerwem słuchowym, tworzącym tuż przy niej zwój (*ganglion acusticum*). Z pojawieniem się statolitów lub statokonjów cały narząd staje się podobny do statocysty zwierząt bezkręgowych.

U żadnego z żyjących w naszej erze czaszkowców błędnik błoniasty nie zachowuje opisanej powyżej postaci pęcherzyka z przewodem endolimfatycznym. U wszystkich kształt błędnika w rozwoju płodowym mniej lub więcej się wikła, przyczem plamka słuchowa rozpada się na kilka części.

Trzy zasadnicze typy błędnika błoniastego, jakie spotyka się u kręgowców, wskazują drogę jego filogenezy. Najprostszy typ znajdujemy u śluzicowatych (*myxynoides*) z rzędu krążkoustych (*cyclostomata*). Błędnik składa się tutaj z wydłużonego przedsionka (*vestibulum*) z przewodem endolimfatycznym i z jednego pionowego przewodu półkolistego o kierunku głowioogonowym. Oba końce tego przewodu, wpadające do przedsionka, rozszerzają się w bańki (*ampullae*). W każdej bańce znajduje się grzebień statyczny z nabłonkiem zmysłowym, a w przedsionku plamka wspólna (*macula communis*), na której leżą statolity.

Wyższy stopień rozwoju okazuje błędnik minogowatych (*petromyzontidae*). Ma on przedsionek o zawiłych kształtach i dwa pionowe przewody półkoliste, przedni (*oralis*) i tylny (*caudalis*), które powstały z pojedynczego przewodu śluzicowatych. Każdy z nich ma na jednym końcu bańkę z grzebieniem statycznym. Przeciwne końce obu przewodów łączą się ze sobą i wspólnym otworem uchodzą do przedsionka. Na przyśrodkowej ścianie przedsionka leży plamka wspólna z dwoma wyrostkami.

U wszystkich szczękoustych (*gnathostomata*) do obu pionowych przewodów półkolistych błędnika przybywa jeszcze trzeci poziomy czyli boczny. Wszystkie trzy uchodzą do części grzbietowej przedsionka. Jeden koniec każdego z nich wydyma się w bańkę, opatrzoną grzebieniem statycznym. Przeciwne końce obu przewodów pionowych łączą się we wspólne ramię, zwane zatoką górną łagiewki (*sinus superior utriculi*). Trzeci poziomy przewód, który w rozwoju płodowym pojawia się często nieco później, niż oba pionowe, na obu końcach otwiera się wprost do przedsionka. Przedsionek błędnika, a wraz z nim i plamka wspólna zróżnicowały się na pewne części. Część grzbietowa czyli górna przedsionka (*pars superior*), która przyjmuje wszystkie trzy przewody półkoliste, oddziela się jako łagiewka (*utriculus*) mniejszem lub większem przewężeniem od części brzusznej czyli dolnej (*pars inferior*), od której znowu odgałęzia się przewód endolimfatyczny. W łagiewce błędnika, najczęściej w osobnym jej zachyłku (*recessus utriculi*), leży na ścianie przyśrodkowej plamka łagiewki (*macula*

utriculi), a w okolicy przejścia łagiewki w część dolną przedsionka — niekiedy (u płazów) w tej części dolnej — znajduje się jeszcze jedna drobna plamka zwana zaniedbaną (*macula neglecta*). Część brzuszna przedsionka tworzy znaczne wypuklenie, woreczek (*sacculus*), a na nim drugie, mniejsze, zwane butelką (*lagena*) albo butelką ślimaka (*lagena cochleae*). Oba te wypuklenia mają na ścianie przyśrodkowej po jednej plamce, które odróżniają jako plamkę woreczka (*macula sacculi*) i plamkę butelki (*macula lagenae*).

U płazów ogoniastych (*salamandrinae*) po raz pierwszy pojawia się na przyśrodkowej ścianie butelki w sąsiedztwie jej plamki nowe ognisko komórek zmysłowych,

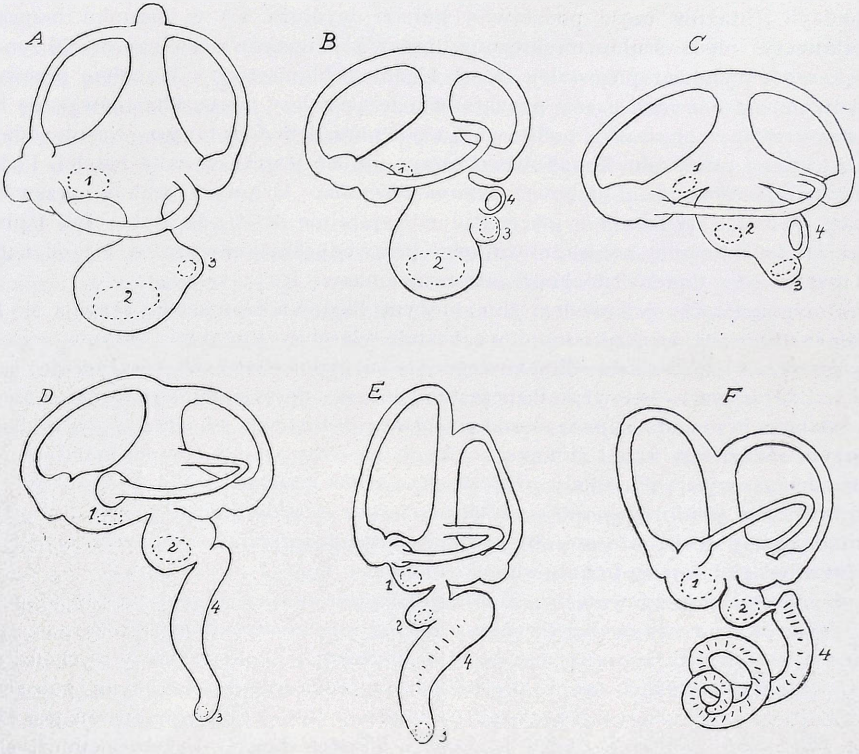

Rys. 3. Schematy błędnika błoniastego bez przewodu endolimfatycznego u różnych form kręgowców.
A ryba kostnoszkieletowa, B żaba, C żółw, D krokodyl, E ptak, F ssak. 1 macula utriculi, 2 macula sacculi, 3 papilla lagenae, 4 papilla basilaris (Hesse).

brodawka podstawna (*papilla basilaris*). U płazów bezogonowych (*anura*) i owodniowców (*amniota*) umieszcza się ona w osobnem wypukleniu, zwanem częścią podstawną butelki (*pars basilaris lagenae*). Jest to pierwszy zawiązek części słuchowej błędnika t. j. przewodu ślimakowego (*ductus cochlearis*) kręgowców wyższych. Część podstawna butelki wydłuża się stopniowo w przewód, a wraz z nią wyrasta też brodawka podstawna w narząd Cortiego. Plamka butelki utrzymuje się na ślepym obwodowym (*distalis*) końcu przewodu ślimakowego aż do stekowców (*monotremata*); u wyższych ssaków zanika.

Ponieważ u ryb brak zupełnie podstawnej części butelki, dlatego niema dotychczas zgody w tym względzie, czy zwierzęta te mogą słyszeć dźwięki, jak możnaby wnosić z pewnych doświadczeń. Ci badacze, którzy, opierając się na tych doświadczeniach, przyznają zmysł słuchu rybom, uważają za jego narząd woreczek błędnika.

U ryb butelka jest prawie zawsze mniejsza od woreczka, t. j. od reszty dolnej części przedsionka i odgraniczona od niego albo tylko nieznacznie, albo wyraźnem przewężeniem. Brodawka podstawna, powstała przez różnicowanie się plamki butelki, jest już u płazów bezogonowych znacznie większa, niż u ogoniastych. Zawierająca tę brodawkę część podstawna butelki jest u płazów drobnem wypukleniem i ma na ścianie przyśrodkowej okrągłe cieńsze miejsce, zwane błoną podstawną (*membrana basilaris*). U żółwi, węży i jaszczurek część podstawna jest już nieco większa i oddziela się od woreczka błędnika wąskim otworem, albo krótkim kanałem łączącym czyli woreczkowoślimakowym (*canalis reuniens s. sacculocochlearis*). Brodawka podstawna przesuwa się na błonę podstawną i wydłuża się wraz z nią, przybierając postać eliptyczną. U krokodyli i ptaków część podstawna butelki wydłuża się w kierunku brzusznym w workowaty, nieco śrubowo skręcony, przewód ślimakowy o długości zbliżonej do największego wymiaru pozostałej części błędnika błoniastego. W całym przewodzie ślimakowym, oprócz jego części początkowej leżącej przy woreczku, rozwija się błona podstawna wraz z brodawką podstawną, czyli narządem Cortiego. Na obwodowym (*distalis*) końcu przewodu ślimakowego utrzymuje się jeszcze plamka butelki. Podobne stosunki znajdujemy też u stekowców (*monotremata*). U innych ssaków przewód ślimakowy wydłuża się znacznie, skręcając się spiralnie w $1^1/_2$ do 4 skrętów, a plamka butelki zanika. Po niej koniec obwodowy przewodu ślimakowego, wolny od narządu Cortiego, który tam nie dochodzi, zatrzymał nazwę butelki.

Równocześnie z przewodem ślimakowym błędnika błoniastego rozwija się także ślimak kostny, przybierając stopniowo kształt właściwy ślimakowi ssaków wyższych. Błona podstawna przewodu ślimakowego jest u gadokształtnych (*sauropsida*) rozpostarta między dwiema listewkami chrząstkowemi w odpowiednim, znacznie obszerniejszym od tego przewodu kanale ślimaka kostnego. Listewki te wraz z przewodem ślimakowym rozdzielają kanał ślimaka kostnego na dwa przestwory perilimfatyczne: kanał przedsionkowy czyli schody przedsionka (*scala vestibuli*) i kanał bębenkowy czyli schody bębenka (*scala tympani*). Podobnie jest u ssaków, gdzie przewód ślimakowy jest umocowany do blaszki spiralnej kostnej (*lamina spiralis ossea*) wrzecionka ślimaka i do przeciwległej ściany kanału ślimakowego.

Połączenie między woreczkiem a łagiewką jest albo szerokim otworem, albo zwęża się w przewód woreczkowołagiewkowy (*ductus utriculosaccularis*), który może nawet (jak u niektórych ryb) zamknąć się zupełnie. Przewód endolimfatyczny wychodzi u kręgowców z przyśrodkowej ściany woreczka, a tylko u ssaków ma swój początek na przewodzie łagiewkowoworeczkowym. Obwodowy koniec tego przewodu jest zwykle rozdęty w worek endolimfatyczny (*saccus endolymphaticus*). U ryb spodoustych (*selachii*) przewód endolimfatyczny przechodzi przez jamę czaszkową i otwiera się na powierzchni ciała, zachowuje przeto charakter pierwotny. U wszystkich innych kręgowców przewód endolimfatyczny, przebiwszy się przez otwór w ścianie błędnika kostnego (*aquaeductus vestibuli*) do jamy czaszkowej, kończy się w niej ślepo, wchodząc zwykle w bliższy związek z oponami mózgu, zwłaszcza z oponą twardą. Worek endolimfatyczny jest zwykle (n. p. u ssaków) mały, bywa atoli i bardzo wielki n. p. u prapłetwca (*protopterus*) z rzędu dwudysznych (*dipnoi*), gdzie siecią kanałów oplata blaszkę naczyniówkową (*tela chorioidea*) rdzenia przedłużonego, albo u płazów, gdzie swojemi wyrostkami obejmuje mózg i część szyjną rdzenia kręgowego. Niektórzy autorowie uważają przewód endolimfatyczny za twór drugorzędny, powstały przez późniejsze wypuklenie się pęcherzyka błędnikowego, niezależnie od owego pierwotnego przewodu, który zawiązek pęcherzyka słuchowego łączy przez jakiś czas z powierzchnią ciała; ów pierwotny przewód, zdaniem tych badaczy, w całości zanika. Wśród ryb kostnoszkieletowych (*teleostei*) istnieją gatunki, które nie posiadają przewodu endolimfatycznego.

Budowa mikroskopowa błędnika błoniastego jest u wszystkich kręgowców w zasadzie podobna. Jednowarstwowy płaski lub wyższy, aż do wałeczkowatego, nabłonek błędnika grubieje w grzebieniach oraz plamkach i zróżnia się w tych

miejscach w komórki zmysłowe oraz o wiele od nich liczniejsze komórki pośrednie (podporowe), rozmaicie ukształtowane. Komórki zmysłowe są zwykle grubsze u podstawy (gruszkowate), a na wolnych końcach noszą pęczek delikatnych lub grubszych sztywnych włosków zmysłowych, które najczęściej zlepiają się w wydłużony wyrostek stożkowaty. Podstawy tych komórek są oplecione przez bezrdzenne włókna nerwowe. Na grzebieniach spotyka się delikatnie prążkowaną masę (osklepek — *cupula*), w którą wchodzą włoski zmysłowe. Na plamkach łagiewki woreczka i butelki stale znajdujemy statolity (otolity). Występują one albo w postaci tarczki, utworzonej ze statokonjów (otokonjów), t. j. drobnych ziarenek lub kryształków zwykle wapiennych, zlepionych masą galaretowatą, albo jako większe, niekiedy znaczne, warstwowe twory krystaliczno-sferyczne.

U form z otwartym przewodem endolimfatycznym mogą to być i ziarnka piasku, z zewnątrz pochodzące, podobnie jak u niektórych zwierząt bezkręgowych.

Brodawka podstawna płazów jest zbudowana naogół podobnie, jak plamki. Rozwijający się z niej u owodniowców (*amniota*) narząd Cortiego ma budowę o wiele zawilszą, ale i on składa się w zasadzie z dwóch typów komórek, zmysłowych i pośrednich. Komórki te, szczególnie pośrednie, występują w różnych odmianach, zwłaszcza u ssaków.

W taśmowato wydłużonym narządzie Cortiego krokodyli i ptaków widzimy między komórkami pośredniemi liczne szeregi podłużne komórek zmysłowych. Wszystkie te komórki są u ptaków jednakowe, natomiast u krokodyli znajdujemy w tym pasie narządu Cortiego, który w spiralnie skręconym przewodzie ślimakowym ssaków zwraca się ku osi ślimaka, t. j. do wrzecionka, kilka szeregów komórek większych, a dalej nazewnątrz liczniejsze szeregi mniejszych komórek zmysłowych. Między pasmami komórek większych i mniejszych zaznacza się u krokodyli w głębi narządu Cortiego szpara, biegnąca w kierunku jego długości, pierwszy zawiązek tunelu Cortiego. Kanał ten jest dobrze rozwinięty dopiero u ssaków, gdzie dzieli on narząd Cortiego na dwa pasy: węższy, wewnętrzny, t. j. zwrócony do osi ślimaka i szerszy, zewnętrzny, obwodowy. W pierwszym z nich występuje najczęściej tylko jeden szereg komórek zmysłowych (rzadko i tylko miejscami zdarzają się dwa szeregi), w drugim znajdujemy zwykle trzy, rzadziej cztery szeregi, również z pewnemi wahaniami miejscowemi. Komórki podporowe, wtrącone między zmysłowe w obu pasach narządu Cortiego, liczniejsze jednak w pasie zewnętrznym, są przy tunelu Cortiego prawie w całości przekształcone w twory oskórkowe (kutikularne), zwane filarami. Filary ustawiają się w dwóch szeregach, wewnętrznym i zewnętrznym, tworząc ściany tunelu Cortiego. Inne komórki podporowe, t. zw. komórki Deitersa, leżące w pasie zewnętrznym, mają tylko na swoich końcach wolnych płytki oskórkowe (falangi), które, przylegając do siebie brzegami, wytwarzają razem błonę siatkowatą (*membrana reticularis*) z otworkami dla wolnych końców komórek zmysłowych, leżących między niemi. Na narządzie Cortiego, jak i na jego macierzystej brodawce podstawnej płazów nigdy nie znajdujemy statolitów. Leży na nich natomiast twór oskórkowy, błona pokrywkowa (*membrana tectoria*), którą u płazów i gadokształtnych (*sauropsida*) przebijają liczne otworki lub kanaliki; u ssaków błona ta składa się z masy zawierającej bardzo cienkie włókna.

Nerw błędnika błoniastego, t. j. nerw słuchowy, dzieli się już u niższych kręgowców (*anamnia*) na dwie gałęzie: gałąź przedsionka (*ramus vestibuli*), która zaopatruje grzebień przedniej i bocznej bańki oraz plamkę zachyłka łagiewki, i gałąź ślimaka (*ramus cochleae*), której włókna idą do tylnej bańki, plamki woreczka, plamki zaniedbanej (*macula neglecta*) i plamki butelki, a u płazów także do brodawki podstawnej. Z rozwojem ślimaka nerw jego znacznie grubieje i otrzymuje osobny zwój (*ganglion cochleae*), u ssaków wydłużony spiralnie (*ganglion spirale*). Nie spotykamy jednak ścisłego podziału nerwu słuchowego na dwie gałęzie, jedną przeznaczoną tylko dla ślimaka, t. j. dla części słuchowej błędnika, drugą tylko dla jego części statycznej.

Stosunek błędnika błoniastego do kostnego (chrząstkowego) przedstawia się u wszystkich kręgowców podobnie. Wszędzie błędnik błoniasty przyrasta do kości tylko

miejscami, zwłaszcza swoją ścianą przyśrodkową, a zresztą jest objęty przestworem perilimfatycznym. Przestwór ten dzielą blaszki tkanki łącznej na oddziały, z których leżące z boku od części środkowej błędnika błoniastego rozszerzają się znacznie w zbiornik przedsionka (*cisterna vestibuli*) i przestwór woreczka (*spatium sacculi*).

Począwszy od płazów wychodzi z części środkowej przestworu perilimfatycznego przewód perilimfatyczny (*ductus perilymphaticus*), który zagina się na stronę przyśrodkową błędnika, przechodzi przez otwór w ścianie czaszki i łączy się z przestworem podpajęczynówkowym (*cavum subarachnoideale*). Przewód ten w przebiegu swoim przylega do podstawnej części butelki. Gdy ta w rozwoju rodzajowym wyrasta w przewód ślimakowy, wpycha przewód perilimfatyczny w kanał spiralny ślimaka i przedziela go na dwa oddziały perilimfatyczne: kanał przedsionkowy i bębenkowy. Oba te kanały przy obwodowym (*distalis*) końcu przewodu ślimakowego, t. j. u szczytu ślimaka, przechodzą w siebie przez drobną szparkę (dziurka osklepka ślimaka, *helicotrema*). U podstawy ślimaka kanał przedsionkowy łączy się z przestworem perilimfatycznym przedsionka, kanał zaś bębenkowy odcięty od przedsionka pozostaje w łączności przez kanalik lub wodociąg ślimaka (*canaliculus s. aquaeductus cochleae*) z przestworem podpajęczynówkowym jamy czaszkowej.

Na ścianie bocznej błędnika kostnego występuje u wszystkich kręgowców czworonożnych (*tetrapoda*) okienko przedsionka czyli owalne, zamknięte błoną, która oddziela przestwór perilimfatyczny przedsionka od jamy bębenkowej. Do tej błony, należącej do błony śluzowej jamy bębenkowej, przyłącza się u niższych form słupek (*columella*), u ssaków zaś strzemionko. Z rozwojem ślimaka pojawia się u owodniowców drugi otwór, okienko okrągłe czyli okienko ślimaka, w którem rozpięta błona bębenkowa wtórna oddziela jamę bębenkową od początku bębenkowego kanału ślimaka.

2. Ucho zewnętrzne i środkowe.

Kanał, przewodzący fale głosowe do błędnika, nie istnieje u ryb, a u wielu innych kręgowców jest w mniejszym lub większym stopniu zmarniały. W rozwoju płodowym kanał ten powstaje u wszystkich kręgowców z grzbietowej części pierwszej szczeliny (względnie kieszonki) skrzelowej, więc między łukiem żuchwowym a gnykowym. W miejscu tem utrzymuje się u niektórych ryb niższych (*chondropterygia* i *ganoidea*) kanał wytryskowy (*spiraculum*), który zatem jest homologiem omawianych części ucha. U pewnych form spodoustych (*rajides*) kanał wytryskowy wysyła nawet ku okolicy błędnika wypuklenie, naśladujące jamę bębenkową kręgowców czworonożnych (*tetrapoda*). Pierwsza kieszonka skrzelowa niezawsze przebija na zewnątrz i przekształca się w szparę, a jeśli to nastąpi, to ostatecznie i u tych zwierząt ta kieszonka skrzelowa zamyka się; z tego zamknięcia powstaje błona bębenkowa, jako granica między uchem środkowem a zewnętrznem.

Jama bębenkowa pojawia się już u większości płazów bezogonowych (*anura*). Brak jej u niektórych form z tej gromady oraz u niektórych gadów (n. p. u węży) jest prawdopodobnie objawem następowej redukcji. Jest ona wysłana błoną śluzową, o nabłonku niekiedy migawkowym. Ściany jamy bębenkowej poza błoną bębenkową są u form niższych (*amphibia, sauropsida*) najczęściej tylko od strony przyśrodkowej i grzbietowej kostne, zresztą zaś składają się z mięśni. Ściana kostna, już u żółwi większa niż u płazów, jeszcze dalej uzupełnia się u krokodyli, ptaków i ssaków, u ssaków wskutek znacznego rozwoju kości bębenkowej. Często zdarza się, że jama bębenkowa wgłębia się też do sąsiednich kości, — widzimy to u krokodyli i ptaków — czego wyrazem u ssaków są komórki sutkowe (*cellulae mastoideae*) w kości skroniowej.

Trąbka słuchowa, wiodąca z jamy bębenkowej do tylnej części jamy ustnej, jest u niektórych płazów bezogonowych krótkim obszernym przewodem, u innych natomiast oraz u żółwi, krokodyli i ssaków mniej lub więcej wydłużonym i wąskim

kanałem. U niektórych jednak gadów (jaszczurkowate) skraca się ona aż do pojedynczego otworu.

Błona bębenkowa składa się z blaszki włóknistej tkanki łącznej (niekiedy z włóknami mięśni gładkich), pokrytej od zewnątrz przedłużeniem skóry, od wewnątrz błoną śluzową jamy bębenkowej. U wielu płazów bezogonowych i niektórych jaszczurek warstwa zewnętrzna błony bębenkowej grubieje tak znacznie, że błona bębenkowa nie daje się odróżnić od skóry głowy, zwłaszcza wobec tego, że u tych form oraz u żółwi leży ona zupełnie powierzchownie.

Przewód słuchowy zewnętrzny — w rozwoju płodowym tworzący się z brzusznej części pierwszej rynienki skrzelowej, t. j. na zewnątrz od owego zamknięcia szpary skrzelowej, które daje błonę bębenkową, — powstaje w rozwoju rodzajowym przez wyrastanie otoczenia, obejmującego tę błonę. Pierwszy zawiązek tego przewodu widzimy u wielu jaszczurkowatych, gdzie z przodu i z tyłu za błoną bębenkową, nieco zapadniętą z powierzchni głowy, powstają fałdy skórne. Głębszy przewód rozwija się u krokodyli i ptaków, a najdłuższy powstaje u ssaków wskutek tego, że pierścieniowata kość bębenkowa (*tympanicum*) wyrasta w rurę, uzupełnioną zwykle łuską (*squamosum*). Błona bębenkowa ustawia się pierwotnie przy końcu przewodu słuchowego prawie poziomo, co widzimy jeszcze u stekowców (*monotremata*); u innych ssaków błona się podnosi.

Kostki słuchowe zastępuje pierwotnie, u płazów, gadów i ptaków, pojedynczy albo z kawałków złożony narząd kostny, względnie chrząstkowy, zwany słupkiem ucha (*columella auris*). Powstał on na zewnątrz błony śluzowej jamy bębenkowej, wpuklił się atoli do wnętrza tej jamy, wypychając jej błonę śluzową przed sobą i utworzył wkońcu łącznik między błoną bębenkową a okienkiem przedsionka. Narząd ten istnieje, jakkolwiek w postaci zredukowanej, także i u tych kręgowców czworonożnych, które utraciły jamę bębenkową, n. p. u płazów ogoniastych i wężów.

W najprostszych przypadkach (*urodela*) składa się on z chrząstkowej lub kostnej pokrywki (*operculum*), która przylega do okienka owalnego i ma niekiedy na stronie zewnętrznej pręcik, idący ku sąsiednim częściom szkieletowym głowy (*paraquadratum* lub *palatoquadratum*). U płazów bezogonowych (*anura*), mających jamę bębenkową, słupek ucha ma oprócz pokrywki czyli strzemionka (*operculum s. stapes*) także połączony z nią tkanką łączną pręcik (*plectrum s. extracolumella*), który dochodzi do błony bębenkowej. Te dwie części słupka istnieją też u gadów i ptaków, ale czy są one homologiczne do odpowiednich części szkieletowych płazów, jest rzeczą wątpliwą. U ssaków występują trzy kostki słuchowe: młoteczek, bardzo zmiennego kształtu u rozmaitych rzędów, kowadełko i strzemionko. Są one zwykle zapomocą stawów połączone ze sobą w łańcuch, rozpięty między okienkiem przedsionka a błoną bębenkową.

Na podstawie anatomji porównawczej wyprowadzają narząd słupkowy ucha z końcowego, grzbietowego odcinka łuku gnykowego, z odcinka, który tylko u ryb istnieje jako gnykożuchwie (*hyomandibulare*) i łączy się zarówno ze szczęką górną (*palatoquadratum*), jako też z dolnym odcinkiem łuku gnykowego (*hyoideum*) i szczęką dolną. Ponieważ gnykożuchwie (*hyomandibulare*) u kręgowców czworonożnych już nie istnieje, przeto z niego wyprowadzają słupek ucha; ze słupka znowu rozwinęło się u ssaków strzemionko. Według tej hipotezy młoteczek i kowadełko ssaków są nowemi nabytkami, młoteczek mianowicie powstał z bliższego (*proximalis*), stawowego końca chrząstki szczęki dolnej — który u innych kręgowców tworzy oddzielną kość stawową (*articulare*) dla żuchwy — a kowadełko jest przekształconą kością kwadratową (*quadratum*), która u ryb jest częścią tylną kości podniebiennokwadratowej (*palatoquadratum*). Powyższa teorja rozwoju rodowego kostek słuchowych ma najwięcej zwolenników, ale nie jest jedyna. Powszechnie godzą się tylko na homologję strzemionka ssaków z równoimienną kostką narządu słupkowego gadów i ptaków. Natomiast istnieje rozbieżność zapatrywań na pochodzenie młoteczka i kowadełka, gdyż

niektórzy badacze i te kostki wyprowadzają z narządu słupkowego (*extracolumella*). Rozwój płodowy nie daje w tym kierunku faktów rozstrzygających. Stwierdzono, że prachrząstkowy zawiązek młoteczka i kowadełka początkowo łączy się bezpośrednio z łukiem żuchwowym w jedną całość. Z grzbietowego końca tego łuku wyróżnia się chrząstkowe kowadełko, a po jego stronie brzusznej młoteczek, który przez pewien czas przechodzi bezpośrednio w chrząstkę łuku żuchwowego. Znaleziono również, że koniec grzbietowy łuku gnykowego w okresie prachrząstki łączy się ze strzemionkiem, które znowu jest połączone z prachrząstkowem kowadełkiem. Po wyróżnieniu się chrząstkowego strzemionka koniec grzbietowy łuku gnykowego wchodzi w związek z chrząstkową torebką błędnika.

Mięśnie kostek słuchowych występują w rozwoju rodowym, począwszy od płazów bezogonowych, a zachowują się u kręgowców wyższych rozmaicie, przyczepiając się u jednych (jaszczurki i żółwie) do słupka ucha, u innych znowu (krokodyle i ptaki) do błony bębenkowej. U ssaków powszechnie występują dwa mięśnie. Jeden z nich, mięsień naprężacz bębenka (*m. tensor tympani*) otrzymuje gałązkę nerwu trójdzielnego i jest oddzieloną częścią mięśnia skrzydłowego wewnętrznego (*m. pterygoideus internus*), drugi, mięsień strzemionka (*m. stapedius*) — brak go u stekowców — zaopatruje nerw twarzowy.

Małżowina uszna, której chrząstka przedstawia się jako przedłużenie i zakończenie części chrząstkowej zewnętrznego przewodu słuchowego, jest tworem właściwym tylko ssakom. Wprawdzie u krokodyli i niektórych ptaków spotyka się przy zewnętrznym otworze słuchowym fałdy skórne nawet ze szkieletem i mięśniem, odgrywają one atoli tylko rolę zastawki ochronnej i nie są homologiczne do małżowiny ssaków. Rozwój rodzajowy małżowiny nie jest wystarczająco wyjaśniony. Fakty porównawczo-anatomiczne przemawiają za tem, że jej chrząstka rozwinęła się z chrząstki przewodu słuchowego. U stekowców, które mają długi przewód słuchowy chrząstkowy, chrząstka małżowiny jest jeszcze tak mała, że nie wystaje ponad powierzchnię głowy. U tych zwierząt, a zwłaszcza u kolczatki (*echidna*), chrząstka ucha zewnętrznego pozostaje w związku z końcem łuku gnykowego, z czego wnoszą o jej pochodzeniu z tego łuku. Związek ten, już u dziobaka (*ornithorhynchus*) wyrażony tylko więzadłami, przestaje istnieć u ssaków żyworodnych. Małżowina uszna jest tutaj dobrze rozwinięta — wyjątek tworzą ssaki, żyjące w wodzie lub przeważnie w ziemi — a przewód słuchowy chrząstkowy, znacznie skrócony, przedstawia się jak jej część dodatkowa. Wobec tego i wobec braku danych z rozwoju płodowego, stwierdzających związek małżowiny usznej z łukiem gnykowym, przynależność filogenetyczna tych tworów do siebie jest przez niektórych badaczy podawana w wątpliwość.

Plan budowy chrząstki ucha zewnętrznego jest u wszystkich ssaków o tyle podobny, że wszędzie chrząstka przewodu ma zasadniczo kształt rynienki, o brzegach podzielonych wcięciami na wyrostki. Wyrostki brzegu przedniego rynienki nazywamy anteronami, te zaś, które wyrastają z brzegu tylnego — posteronami. U kolczatki wyrostki te są cienkie i liczne, przez co przewód słuchowy przedstawia się u niej jakby odcinek tchawicy, w którym półpierścienie chrząstkowe zrosły się swojemi częściami środkowemi w płytkę pojedynczą, a tylko końce mają wolne. Podobnie jest i u ssaków żyworodnych (*ditremata*), tylko u nich liczba zlanych ze sobą półpierścieni przewodu słuchowego chrząstkowego jest mniejsza (z reguły 7). Wolne końce tych półpierścieni, oddzielone od siebie wcięciami, anterony i posterony, są tutaj szersze niż u kolczatki i rozmaicie ukształtowane. Trzy t. zw. bliższe (*proximales*), t. j. najbliżej błony bębenkowej leżące anterony i posterony należą do przewodu słuchowego, dalsze (*distales*) do małżowiny usznej. U człowieka czwarty zkolei, idąc w kierunku od błony bębenkowej, anteron odpowiada skrawkowi (*tragus*), a szósty posteron przeciwskrawkowi (*antitragus*). Bliższe anterony i posterony u niektórych gatunków zrastają się końcami, a wówczas rynienka chrząstkowa przewodu słuchowego ma zamiast wcięć brzeżnych — szpary (*incisurae Santorini*), które widzimy i u człowieka.

U wielu ssaków przeciwnie przy bliższym (*proximalis*) końcu przewodu oddzielają się dwa, częściej jeden kawałek chrząstki jako chrząstka obrączkowata (*cartilago annularis*). W ukształtowaniu małżowiny usznej ssaków istnieje wielka rozmaitość. Ucho zewnętrzne człowieka najwięcej zbliża się do ucha szympansa.

III. Rozwój płodowy ucha.

1. Ucho wewnętrzne.

Nabłonek błędnika błoniastego pochodzi z ektodermy, jego błona zewnętrzna i błędnik kostny rozwijają się z mezodermy. Pierwszy zawiązek błędnika błoniastego znajdujemy już u płodu z 9 parami prasegmentów

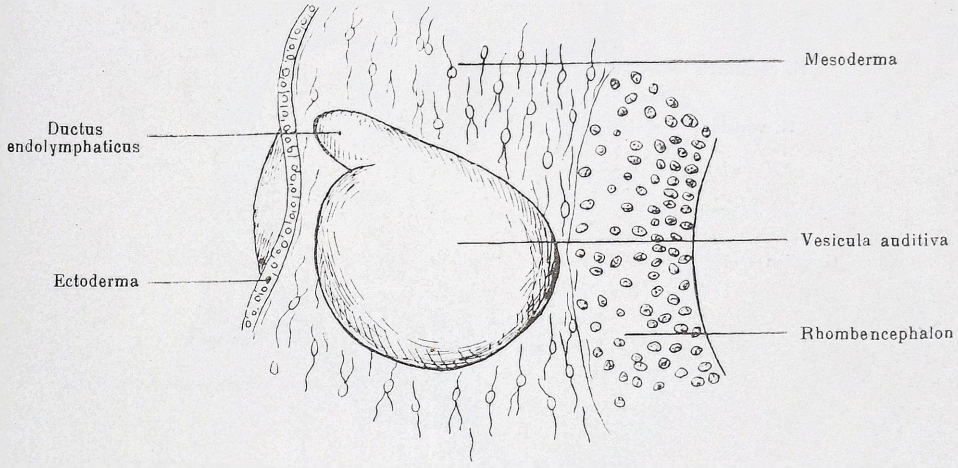

Rys. 4. Pęcherzyk słuchowy płodu świnki morskiej 5·5 mm dług. (Alexander).

grzbietowo od nasady łuku gnykowego obok zamózgowia (*rhombencephalon*) jako małe okrągłe zgrubienie ektodermy, zwane płytką słuchową. Płytka ta, zapadając się, przekształca się w dołek słuchowy, a ten pogłębia się coraz więcej i zamyka się wkońcu (u płodu długości 2·5 mm, z 23 parami prasegmentów), tworząc okrągły pęcherzyk słuchowy. Pozostaje on w miejscu zamknięcia krótki czas w związku z ektodermą, wkrótce atoli zupełnie od niej się oddziela. Po stronie przyśrodkowej pęcherzyk słuchowy opiera się na piątym neuromerze i łączy się z mózgiem krótkim powrózkiem włóknistym, zawiązkiem nerwu i zwoju słuchowego (*ganglion acusticum*). Grzbietowa ściana pęcherzyka wypukla się ku ektodermie, tworząc zachyłek błędnika (*recessus labyrinthi*). Wypuklenie to przesuwa się następnie na ścianę przyśrodkową błędnika i utrzymuje się jako przewód endolimfatyczny ze swojem końcowem rozszerzeniem, woreczkiem endolimfatycznym. Przy końcu pierwszego mie-

siąca życia płodowego (u płodu 7 mm długości) błędnik błoniasty przedstawia się zatem jako pęcherzyk, teraz już owalny, gdyż nieco wydłużony w kierunku grzbietowobrzusznym, z przyśrodkowym zachyłkiem, wystającym w postaci wyrostka. Grzbietowa, nieco szersza część pęcherzyka okazuje pierwsze, jeszcze nieznaczne fałdy, zaznaczające przyszłe przewody półkoliste, część brzuszna zwęża się nieco ku końcowi; to zwężenie jest pierwszym śladem późniejszego przewodu ślimakowego.

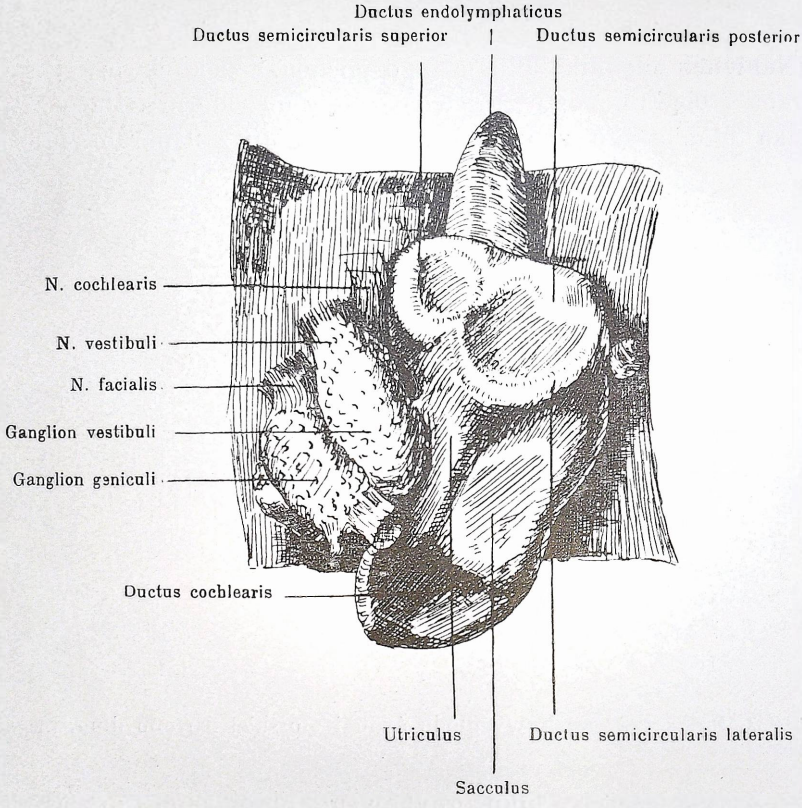

Rys. 5. Błędnik błoniasty płodu ludzkiego 5-tygodniowego 11 mm dług. (His jun.).

Przewody półkoliste rozwijają się szybciej niż ślimakowy i już u płodu 20 mm długości mają swoją postać zasadniczą. Powstają one z dwóch kieszeniowatych wypukleń grzbietowej części pęcherzyka błędnika. Oba pionowe przewody, górny i tylny, rozwijają się z jednej wspólnej kieszonki pionowej, a trzeci, boczny przewód tworzy się nieco później z drugiej, poziomo ustawionej kieszonki. Obie kieszonki pęcherzyka błędnika mają brzeg wolny łukowaty, przyczem pionowa jest zarazem załamana pod kątem rozwartym, który w ciągu rozwoju wśród przekształceń tej kieszonki stopniowo zmienia się na prosty. Przez to załamanie zaznaczają się na kieszonce pionowej dwie części, przednia i tylna, odpowiadające dwom pionowym przewodom półkolistym. Każda kieszonka przedstawia się po-

czątkowo jako przypłaszczone wypuklenie pęcherzyka słuchowego i łączy się z nim na całej swej szerokości. Przemiana kieszonki w przewód półkolisty dokonywa się przez częściowe zrastanie się obu jej ścian, poczem ta jej część o zlepionych blaszkach zanika. Wyobraźmy sobie, że obie ściany kieszonki poziomej zrosną się ze sobą w środkowym jej obszarze, a pozostaną oddzielone tylko przy wolnym, łukowatym brzegu kieszonki. Wówczas, z jej pierwotnego światła, utrzyma się tylko wąska część przy wypukłym brzegu kieszonki jako przewód łukowaty. Zrazu zlepione ze

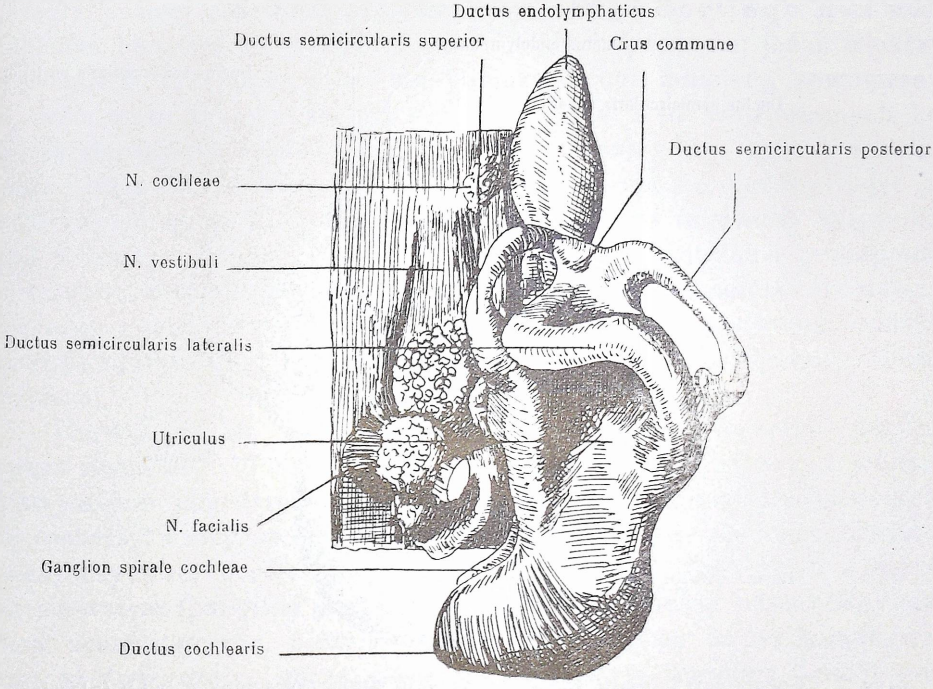

Rys. 6. Rozwój błędnika błoniastego (Corning).

sobą blaszki środkowej części kieszonki łączą przewód łukowaty na całej jego długości ze ścianą pęcherzyka, gdy jednak zanikną, wówczas z całej pierwotnej kieszonki pozostanie tylko ów przewód, którego oba końce uchodzić będą do pęcherzyka słuchowego. W ten sposób rozwija się przewód półkolisty boczny. Podobnie powstają i oba przewody pionowe, ale ze wspólnej kieszonki pionowej. W tej kieszonce, załamanej pod kątem prostym, blaszki zrastają się ze sobą w dwóch miejscach, oddzielonych od siebie owem załamaniem, t. j. oddzielnie w przedniej i tylnej części kieszonki. Skutkiem tego oprócz kanału przybrzeżnego, załamanego pod kątem prostym, pozostanie też i w polu kieszonki wzdłuż jej załamania kanał pośredni, który wiedzie od zgiętego kanału przybrzeżnego do pęcherzyka słuchowego. Po rozpuszczeniu się w obu wspomnianych miejscach zrośniętych blaszek, kanał przybrzeżny utworzy oba przewody pół-

koliste pionowe, górny i tylny, które jednemi końcami schodzić się będą w owym kanale pośrednim, tworzącym ich ramię wspólne *(crus commune)*, a przeciwnemi końcami uchodzić będą oddzielnie do pęcherzyka słuchowego.

W znacznie prostszy sposób, bo tylko przez stopniowe wypuklenie się i wyrastanie zwężonego końca brzusznej części pęcherzyka słuchowego, powstaje przewód ślimakowy. U płodu 11 mm długiego przedstawia się on jako haczykowato zgięte wydłużenie pęcherzyka słuchowego; płód 20-milimetrowy ma ten przewód już znacznie dłuższy i na początku wyraźnem zwężeniem (zawiązek przewodu łączącego — *ductus reuniens)*

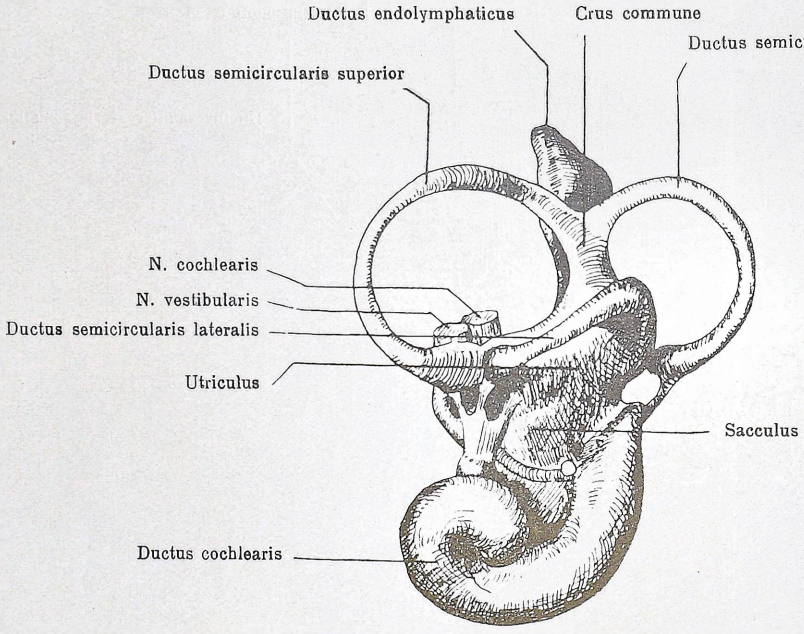

Rys. 7. Błędnik lewy płodu ludzkiego 20 mm długiego, widok z boku (Streeter).

odgraniczony od pęcherzyka, a ku końcowi spiralnie skręcony. Ostateczny swój kształt uzyskuje przewód ślimakowy później niż przewody półkoliste, gdyż dopiero u płodu długości 30 mm ma wszystkie trzy zakręty i łączy się z wyróżnionym tymczasem woreczkiem w sposób właściwy stosunkom ostatecznym.

Już w czasie rozwoju przewodów błędnika część środkowa pęcherzyka słuchowego, nie zużyta na ich wytworzenie, zróżnia się na woreczek i łagiewkę. Oddziela je najpierw fałd, który od ściany bocznej błędnika wyrasta ku ścianie przyśrodkowej, ku początkowi przewodu endolimfatycznego. Wślad za tym fałdem zaznacza się na powierzchni zwężenie, które stopniowo pogłębia się tak, że wkońcu tylko wąski przewód łagiewkowoworeczkowy *(ductus utriculosaccularis)* łączy woreczek i łagiewkę. Na ten przewód dostaje się początek przewodu endolimfatycznego. Tymczasem rozwinęły się już zupełnie przewody półkoliste i ślimakowy.

Równocześnie z opisanemi przekształceniami jednowarstwowy nabłonek pęcherzyka słuchowego, pierwotnie wszędzie jednakowy, zróżnia się na płaski względnie sześcienny nabłonek, pokrywający przeważną część błędnika, i na nabłonek zmysłowy, skupiony w plamkach, grzebieniach i narządzie Cortiego. W tych miejscach jedne komórki nabłonka pierwotnego wydłużają się, otrzymują na końcu wolnym włoskowate wyrostki i tworzą komórki zmysłowe, inne zaś przekształcają się w różne elementy podpierające, właściwe odpowiedniej części błędnika. W przewodzie ślimakowym, który początkowo jest w przekroju poprzecznym okrągły, później zaś trójkątny, zaznaczają narząd Cortiego dwa wały nabłonka biegnące równolegle do siebie wzdłuż przewodu; jeden większy, wewnętrzny, t. j. leżący bliżej osi ślimaka, drugi mniejszy, zewnętrzny. W wale wewnętrznym zróżnia się tylko jeden rząd wewnętrznych komórek słuchowych i jeden rząd komórek podporowych; zresztą znaczna część tego wału, powstrzymana w rozwoju, zapada się, pozostawiając po sobie rowek spiralny wewnętrzny *(sulcus spiralis internus)*. Wszystkie inne komórki narządu Cortiego, t. j. filary wewnętrzne i zewnętrzne, komórki słuchowe zewnętrzne, komórki Deitersa i komórki Hensena pochodzą z wału zewnętrznego. Błonę pokrywkową *(membrana tectoria)* uważają za wydzielinę komórek wału wewnętrznego, do którego ta błona przylega.

Rozwijający się nabłonek zmysłowy błędnika otrzymuje włókna nerwu słuchowego. Pień tego nerwu, początkowo pojedynczy i jednym tylko zwojem zaopatrzony, dzieli się na gałęzie w miarę przekształcania się pęcherzyka słuchowego w rozczłonkowany błędnik błoniasty. Zarazem pojedynczy zwój nerwu słuchowego, początkowo połączony ze zwojem kolankowatym *(ganglion geniculi)* nerwu twarzowego w jedno ciało *(ganglion acusticofaciale)*, zróżnia się, po odłączeniu się zwoju kolankowatego, na dwie części, górną, zwój przedsionkowy *(ganglion vestibulare)* z nerwem przedsionkowym, i dolną, zwój ślimaka *(ganglion cochleae)* z nerwem ślimakowym. U płodu 9 mm długiego oba już zróżnione zwoje nerwu słuchowego nie są jeszcze oddzielone od siebie. Zwój ślimaka przylega do wklęsłej strony przewodu ślimakowego i wydłuża się wraz z nim, przybierając jego kształt spiralny, a zarazem oddziela się (zupełnie u płodu 30 mm długości) od zwoju przedsionkowego, którego włókna dążą do grzebieni bańkowych wszystkich trzech przewodów półkolistych i do plamek słuchowych woreczka i łagiewki.

Mezenchyma, która otacza dokoła pęcherzyk słuchowy w czasie jego rozwoju w błędnik nabłonkowy, zróżnia się na dwie warstwy. Głębsza z nich, przylegająca do błędnika, przybiera charakter tkanki galaretowatej o komórkach gwiaździstych i wrzecionowatych, opatrzonych wypustkami. Druga, powierzchowna warstwa mezenchymy tworzy dokoła błędnika torebkę, której tkanka o licznych drobnych komórkach przybiera wkrótce cechy prachrząstki, później chrząstki. Owa chrząstkowa torebka

błędnika otacza dokoła woreczek i łagiewkę jako jedną całość, tworząc przedsionek *(vestibulum)*, każdy natomiast z trzech przewodów półkolistych obejmuje zosobna, tworząc kanały półkoliste późniejszego błędnika kostnego. Przewód ślimakowy jest w całości i tylko powierzchownie (zewnętrznie) objęty torebką chrząstkową; natomiast między jego zakrętami i w stożkowatej przestrzeni, przez nie ograniczonej — gdzie rozwinie się później wrzecionko ślimaka — znajduje się narazie tkanka galaretowata.

Tkanka galaretowata, otaczająca zamknięte w chrząstkowej torebce błędnika woreczek, łagiewkę i przewody półkoliste, zagęszcza się przy owych tworach błędnika błoniastego i przy torebce w cienkie blaszki włókniste. Zewnętrzna z tych dwu blaszek tworzy ochrząstną torebki błędnika, wewnętrzna zaś, silniej unaczyniona, przyłącza się do błędnika błoniastego i uzupełnia jego nabłonkową ścianę blaszką tkanki łącznej. Reszta owej tkanki galaretowatej, zawarta między wymienionemi blaszkami włóknistemi, rozpływa się wśród zaniku komórek, co wiedzie wkońcu do utworzenia się wypełnionych płynem przestworów perilimfatycznych przedsionka i przewodów półkolistych. Tu i ówdzie spotyka się w tych przestworach powrózeczki tkanki łącznej, jako pozostałości pierwotnej tkanki galaretowatej. Wkońcu torebka chrząstkowa kostnieje wraz z piramidą kości skroniowej i z nią się zlewa. W ten sposób powstają przedsionek i kanały półkoliste błędnika kostnego wraz z odpowiedniemi przestworami perilimfatycznemi.

Ślimak rozwija się z przedniej części torebki chrząstkowej błędnika i z owej tkanki galaretowatej, która ją wypełnia, wchodząc przez szpary między zakrętami nabłonkowego przewodu ślimakowego w stożkowatą przestrzeń środkową, okolicę późniejszego wrzecionka ślimaka. W tym galaretowatym zawiązku wrzecionka mieszczą się też gałązki nerwu ślimakowego z ich zwojami *(ganglion cochleae)* i naczynia krwionośne przewodu ślimakowego. Wewnętrzna warstewka tkanki galaretowatej, przylegająca do tego przewodu nabłonkowego, daje mu cienką błonę zewnętrzną z tkanki łącznej, zewnętrzna zaś warstwa galaretowata przyłącza się do ogólnej torebki chrząstkowej ślimaka, jako jej ochrząstna. Główna masa tkanki galaretowatej, wypełniająca stożkowate wnętrze ślimaka i szpary między zakrętami przewodu ślimakowego, zmienia się w tkankę włóknistą. Tkanka ta, kostniejąc, wytwarza wrzecionko ślimaka wraz z blaszką spiralną kostną *(lamina spiralis ossea)* i przegrodą spiralną między zakrętami przewodu ślimakowego. Tylko dwa podłużne pasma owej tkanki galaretowatej, biegnące spiralnie wzdłuż przeciwległych ścian przewodu ślimakowego, rozpuszczają się. W następstwie tego w kanale spiralnym ślimaka *(canalis spiralis cochleae)*, zawierającym przewód ślimakowy błędnika błoniastego, powstają dwa kanały perilimfatyczne ślimaka, t. j. kanał przedsionkowy czyli schody przedsionka *(scala vestibuli)* i kanał bębenkowy czyli schody bębenka *(scala tympani)*, które ów przewód błoniasty obejmuje między sobą.

Rozwój kanału ślimakowego postępuje od podstawy ku szczytowi ślimaka. Pierwotna powierzchowna (zewnętrzna) torebka chrząstkowa ślimaka kostnieje sposobem endochondralnym i przyłącza się do gąbczastej masy kostnej piramidy. Natomiast ochrząstna tej torebki wytwarza dokoła ślimaka blaszkę zbitej tkanki kostnej. Blaszka ta tworzy ostateczną ścianę zewnętrzną kanału spiralnego i wchodzi w związek z przegrodą spiralną, która wyrasta z wrzecionka ślimaka między zakręty tego kanału. Na tem kończy się rozwój błędnika kostnego.

2. Ucho środkowe.

Ucho środkowe, t. j. jama bębenkowa wraz z kostkami słuchowemi i trąbką słuchową, powstają z pierwszej wewnętrznej kieszonki skrzelowej oraz z obejmujących ją łuków, żuchwowego i gnykowego, w których sąsiedztwie rozwija się błędnik.

Część brzuszna pierwszej kieszonki skrzelowej w krótkim czasie zanika, pozostała wydłuża się w kierunku grzbietowym i nazewnątrz, tworząc t. zw. pierwotną jamę bębenkową, która od pierwszego miesiąca życia płodowego utrzymuje się do siódmego tygodnia. W obrębie błony, która oddziela tę jamę od pierwszej zewnętrznej rynienki skrzelowej, nabłonki entodermy i ektodermy stykają się ze sobą bezpośrednio; dopiero w piątym tygodniu wrasta między nie mezenchyma. Pierwotna jama bębenkowa, już wcześnie zróżniona na kilka części, wsuwa się swojem grzbietowem wydłużeniem między ową błonę a błędnik. Jej ustawienie, początkowo naogół pionowe, zmienia się z rozwojem podstawy czaszki na poziome. Blastem ścięgna mięśnia napinającego błonę bębenkową *(m. tensor tympani)* i zawiązek młoteczka wywołują na jej ścianie wgłębienia.

Pierwotna jama bębenkowa otwiera się wydłużonem, szparowatem ujściem do gardła. Ujście to stopniowo skraca się, a sama jama zwęża się przez bujanie tkanki drugiego łuku skrzelowego i przekształca w cewę. W ten sposób powstaje z końcem drugiego i początkiem trzeciego miesiąca płodowego trójbocznie pryzmatyczny kanał trąbkowobębenkowy *(canalis tubotympanicus)*, biegnący ku stronie grzbietowej i bocznej, na ślepym końcu nieco rozdęty. Część tego kanału zwrócona do gardła, zawiązek trąbki słuchowej, jest początkowo bardzo krótka, szybko atoli się wydłuża. W czwartym miesiącu płodowym pojawia się chrząstka trąbki, a w szóstym rozwija się dokoła kanału trąbkowobębenkowego kość skalista.

Rozszerzanie się i kształtowanie jamy bębenkowej dokonywa się wśród bujania tkanki galaretowatej, leżącej pod błoną śluzową, która wyściela tę jamę. Tkanka ta pojawia się już w trzecim miesiącu życia płodowego, a w szóstym jest na szczycie rozwoju. W niej leżą kostki słuchowe, struna bębenkowa, ścięgna mięśni i więzadła. Przez rozpuszcza-

nie się tkanki galaretowatej tworzą się jamki wypełnione płynem, a gdy ten ulega wessaniu, na miejsca te rozszerza się jama bębenkowa. Po zaniku tej tkanki wspomniane twory utrzymują się w fałdach pokrywającej je błony śluzowej.

Błona bębenkowa powstaje na wewnętrznym końcu pierwotnego przewodu słuchowego (zob. niżej) jako guzek *(tuberculum membranae tympani)*. Z rozrostem przewodu guzek ten przesuwa się w głąb i przekształca w pierwotną błonę bębenkową, w którą wrasta częściowo młoteczek. Jest ona początkowo gruba, później atoli cieńczeje, a jej środkową blaszkę złożoną z tkanki łącznej znajdujemy już w 3 miesiącu zróżnioną na trzy warstwy: podśluzową od strony jamy bębenkowej, podskórną od strony zewnętrznego przewodu słuchowego i środkową błonę właściwą *(membrana propria)*, która pozostaje w ścisłym związku z pierścieniem bębenkowym *(annulus tympanicus)*. Część wiotka *(pars flaccida)* błony bębenkowej rozwija się dopiero ku końcowi życia płodowego. W tym czasie zaczynają się też rozwijać jamy powietrzne, sąsiadujące z jamą bębenkową.

Kostki słuchowe tworzą się z mezodermalnego blastemu pierwszego i drugiego łuku skrzelowego; z pierwszego powstają kowadełko i młoteczek, z drugiego zaś strzemionko. Rozlany blastem tych łuków zróżnia się na prachrząstkowe zawiązki kostek, oddzielone od siebie blastematycznemi tarczkami pośredniemi, z których rozwijają się stawy między kostkami. Ów blastem bierze również udział w budowie ucha zewnętrznego, wytwarza też chrząstkę Meckela i Reicherta.

Kowadełko jest w okresie blastematycznym zlane z torebką błędnika i z zawiązkiem strzemionka. W okresie prachrząstkowym ma już swoją ostateczną postać. Tylko jego wyrostek soczewkowaty *(processus lenticularis)* wykształca się dopiero z początkiem okresu kostnienia, które rozpoczyna się w odnodze długiej kowadełka. Wyrostek soczewkowaty nie ma oddzielnego ogniska kostnego, nie jest przeto nasadą *(epiphysis)*.

Młoteczek tworzy w okresie prachrząstkowym i chrząstkowym jedną całość z chrząstką Meckela. Od kowadełka oddziela go tarczka blastematyczna, zawiązek stawu między temi kostkami. Jedyne ognisko kostne występuje w szyjce młoteczka. Wyrostek przedni *(processus anterior)* jest kością okładzinową i dopiero w 6 miesiącu płodowym zrasta się z młoteczkiem.

Strzemionko ma początkowo postać pierścienia *(annulus stapedialis)*, gdyż jego blastematyczny zawiązek przebija tętnica strzemionkowa *(a. stapedialis)*. Zawiązek prachrząstkowy tej kostki łączy się z chrząstką Reicherta, tworem drugiego łuku, blastemem, zwanym *interhyale*. Część blastemu tegoż łuku tworzy t. zw. *laterohyale*, twór, który początkowo łączy chrząstkę Reicherta z torebką błędnika, a ostatecznie z tą torebką się zlewa. W drugiej połowie trzeciego miesiąca płodowego pierścieniowate strzemionko zaczyna przybierać swoją postać

ostateczną, przyczem też zanika wspomniana tętnica. Nowsze zapatrywanie Fuchsa, oparte na badaniach królika, że strzemionko pochodzi w całości z torebki błędnika, nie znalazło potwierdzenia. Prachrząstka, która zatyka pierwotnie okienko przedsionka, nie bierze udziału w budowie strzemionka, chociaż przejściowo zamienia się w młodą chrząstkę; pozostałością jej jest cienka błona tkanki łącznej, nie różniąca się od ochrząstnej przedsionka. W okienku ślimaka prachrząstka zamienia się wprost w tkankę łączną.

Wszystkie kostki słuchowe leżą pierwotnie w tkance galaretowatej pod błoną śluzową jamy bębenkowej. Po zaniku tej tkanki wchodzą w światło rozszerzonej jamy bębenkowej, ale nakryte jej błoną śluzową. U noworodka wszystkie mają swoją ostateczną wielkość, a strzemionko ma już u płodu ośmiomiesięcznego także i swój ostateczny ciężar; dwie inne kostki przybierają na ciężarze w życiu pozapłodowem.

Mięsień napinający błonę bębenkową *(m. tensor tympani)* pojawia się u płodu z końcem drugiego miesiąca. Jest on początkowo w związku z m. naprężaczem podniebienia *(m. tensor veli palatini)* i otrzymuje gałązkę od nerwu trójdzielnego, który należy do łuku żuchwowego.

Mięsień strzemienny *(m. stapedius)* powstaje w połowie trzeciego miesiąca. Mięsień ten należy genetycznie prawdopodobnie do mięśnia rylcowognykowego *(m. stylohyoideus)* i do tylnego brzuśca mięśnia dwubrzuścowego *(m. digastricus)*; wszystkie trzy mięśnie zaopatruje nerw łuku gnykowego, t. j. nerw twarzowy.

3. Ucho zewnętrzne.

Ucho zewnętrzne rozwija się w obrębie pierwszej rynienki skrzelowej i obu obejmujących ją łuków, żuchwowego i gnykowego. Na każdym z nich pojawiają się po trzy guzki skrzelowe *(colliculi branchiales)*, ułożone równolegle do rynienki skrzelowej. Guzki, leżące na łuku żuchwowym, oznaczamy jako pierwszy, drugi i trzeci, licząc od strony brzusznej ku grzbietowej, te zaś, które występują na łuku gnykowym, jako czwarty, piąty i szósty, licząc w kierunku przeciwnym, t. j. od strony grzbietowej ku brzusznej. Poza guzkami gnykowemi tworzy się fałd skórny, wolny fałd uszny, a później jeszcze jedna wyniosłość, która rynienkę skrzelową obejmuje od strony grzbietowej, zrastając się z guzkiem trzecim. Z tych tworów rozwija się małżowina uszna w sposób dotychczas niezupełnie wyjaśniony. Płatek ucha powstaje niezależnie od guzków usznych. Przez zrośnięcie się pierwszego guzka (skrawek, *tragus)* z szóstym (przeciwskrawek, *antitragus)* — między oboma utrzymuje się wcięcie międzyskrawkowe *(incisura intertragica)* — powstaje ze środkowej i brzusznej części rynienki skrzelowej dołek kątowy *(fossa angularis)*, który przekształca się we wgłębienie małżowiny usznej. Ku końcowi drugiego miesiąca wyrasta z dołka kątowego w głąb lejkowaty przewód słuchowy

pierwotny. Światło tego przewodu jest w czwartym i piątym miesiącu przejściowo zamknięte z powodu zgrubienia jego ściany. Z początkiem trzeciego miesiąca w przedłużeniu przewodu pierwotnego wyrasta w głąb ku jamie bębenkowej blaszka nabłonkowa przewodu słuchowego *(lamina epithelialis meatus)*. W niej pojawia się w siódmym miesiącu światło, które zlewa się ze światłem przewodu pierwotnego. Z tą chwilą powstaje ostateczny czyli wtórny przewód słuchowy. Dwie różne części jego zawiązka odpowiadają w zasadzie chrząstkowemu i kostnemu odcinkowi przewodu ostatecznego i zaznaczają się później w odmiennej budowie ich skóry. Włosy i gruczoły pojawiają się tylko w obszarze pierwotnego przewodu słuchowego, który z chrząstkowego odcinka przewodu ostatecznego rozciąga się na ścianę górną kostnego odcinka tego przewodu.

Chrząstka ucha powstaje jako twór jednolity.

IV. Budowa ucha wewnętrznego.

W skład ucha wewnętrznego wchodzą dwa twory: błędnik błoniasty *(labyrinthus membranaceus)* i obejmująca go dokoła blaszka kostna, błędnik kostny *(labyrinthus osseus)*. Błędnik błoniasty, wypełniony cieczą limfatyczną, endolimfą *(endolympha)*, przyrasta tylko miejscami do błędnika kostnego, a zresztą jest od niego oddzielony przestrzenią perilimfatyczną *(spatium perilymphaticum)*, którą wypełnia ciecz perilimfatyczna *(perilympha)*.

A. Błędnik kostny.

1. Kształt, podział i położenie.

Błędnik kostny przedstawia się jako system jam i kanałów w piramidzie kości skroniowej, zawierających błędnik błoniasty i przestwory perilimfatyczne. Ponieważ atoli ściana tych kanałów składa się z blaszki bardzo zbitej i twardej tkanki kostnej, przeto daje się (najłatwiej u noworodka) sztucznie oddzielić od gąbczastej tkanki kostnej piramidy. Taki preparat nazywamy błędnikiem kostnym. Kształt błędnika możemy też widzieć na odlewach. Uzyskujemy je, wypełniając owe kanały w piramidzie macerowanej kości skroniowej masą wytrzymałą na działanie kwasów, które atoli niszczą kość. Takie preparaty wytrawiane (korozyjne) nie wystarczają same do poznania budowy błędnika, lecz są tylko uzupełnieniem preparatów kostnych.

Błędnik kostny jest tworem nieco wydłużonym w kierunku długiej osi piramidy, o największym wymiarze 19·5—20·5 mm. Jego część środkowa, przedsionek *(vestibulum)*, obejmuje woreczek i łagiewkę błędnika błoniastego. Z przedsionkiem łączy się od przodu i u dołu ślimak

(cochlea), podobny z kształtu do muszli ślimaka winniczka. Zawiera on kanał, który w skrętach spiralnośrubowych wije się dokoła stożka kostnego, wrzecionka *(modiolus)*, a zawiera błoniasty przewód ślimakowy. Z tyłu wyrastają z przedsionka trzy kanały półkoliste *(canales semicirculares)*: górny, boczny i dolny, zawierające równoimienne prze-

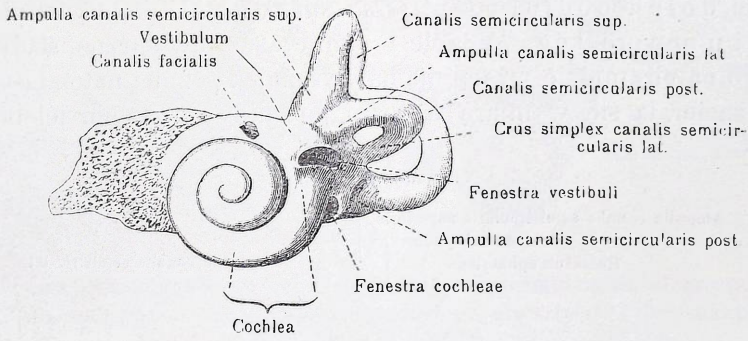

Rys. 8. Lewy błędnik kostny dziecka od strony bocznej (2:1) (Rauber-Kopsch).

wody błędnika błoniastego. Nigdzie błędnik błoniasty nie wypełnia zupełnie kanałów i jam błędnika kostnego, wszędzie między jednym a drugim utrzymują się przestwory perilimfatyczne.

Niektóre części błędnika kostnego zaznaczają się na powierzchniach piramidy kości skroniowej. Ściana przyśrodkowa przedsionka i powierz-

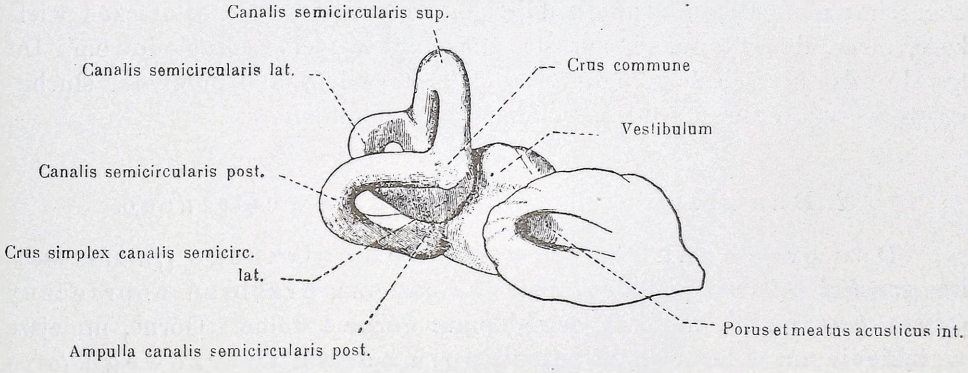

Rys. 9. Lewy błędnik kostny dziecka od strony przyśrodkowej (2:1) (Rauber-Kopsch).

chnia podstawna ślimaka jest zarazem częścią dna przewodu słuchowego wewnętrznego. Widoczne na niem liczne otworki należą do gałązek nerwu słuchowego i naczyń ucha wewnętrznego. Po stronie bocznej błędnika leży jama bębenkowa, której ściana przyśrodkowa jest miejscami zarazem ścianą boczną błędnika. Do tej jamy otwiera się przedsionek przez okienko przedsionka czyli owalne *(fenestra vestibuli s. ovalis)*, a kanał spiralny przez okienko ślimaka czyli okrągłe *(fenestra*

cochleae s. rotunda). Z trzech kanałów półkolistych boczny wywołuje na tej powierzchni piramidy, która jest zwrócona do zachyłka nadbębenkowego *(recessus epitympanicus)*, wyniosłość, noszącą nazwę od tego kanału *(prominentia canalis semicircularis lateralis).* Kanał półkolisty górny wypukla się na przedniej wewnętrznej ścianie piramidy jako wyniosłość łukowata *(eminentia arcuata).* Pod nią drąży z tylnej wewnętrznej ściany tej kości dołek podłukowy *(fossa subarcuata)*, głęboki u płodów dojrzałych i u noworodków. Wogóle w tym czasie zewnętrzne ślady błędnika kostnego na piramidzie występują najwyraźniej, później natomiast mniej lub więcej zacierają się w miarę wzrostu piramidy i rozwoju jej tkanki gąb-

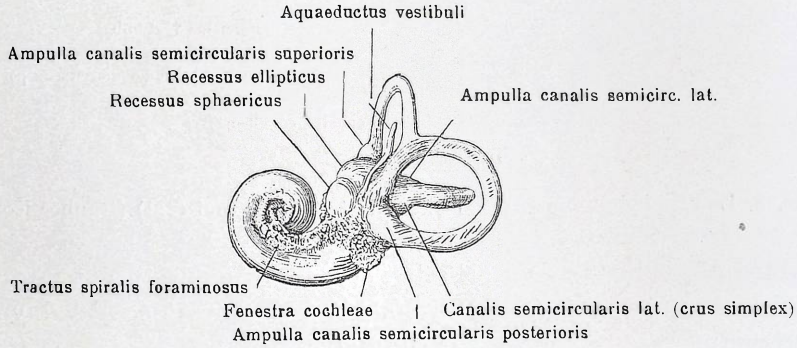

Rys. 10. Odlew prawego błędnika kostnego, widok od strony przyśrodkowej (Henle).

czastej, gdyż tkanka ta przykrywa kanały błędnika, leżące pierwotnie powierzchownie. Błędnik płodu dojrzałego ma już prawie ostateczną wielkość, piramida natomiast wyrasta znacznie w życiu pozapłodowem. Do trwale odsłoniętych ścian błędnika kostnego należy dno przewodu słuchowego wewnętrznego, którem najpierw się zajmiemy.

2. Dno przewodu słuchowego wewnętrznego.

Dno przewodu słuchowego wewnętrznego *(fundus meatus acustici interni)* przedziela listewka pozioma, grzebień poprzeczny *(crista transversa)*, na dwa wgłębienia: górne i dolne. Górne, mniejsze wgłębienie ma w leżącem od przodu polu nerwu twarzowego *(area nervi facialis)* otwór, wiodący do kanału tego nerwu *(canalis facialis).* Poza tym otworem, oddzielone od niego ostrą listewką, znajduje się lejkowato wgłębione pole przedsionkowe górne *(area vestibularis superior)* z grupą drobnych otworków, niekiedy z jednym większym. Otworki te wiodą do przedsionka błędnika, gdzie zaznaczają się jako plamka sitkowata górna (zob. niżej). Przechodzi niemi górna czyli łagiewkowobańkowa gałąź nerwu przedsionka *(ramus superior sive utriculoampullaris)*, w której schodzą się trzy nerwy: nerw łagiewkowy *(nervus utricularis)*, oraz nerw bańkowy górny *(nervus ampullaris su-*

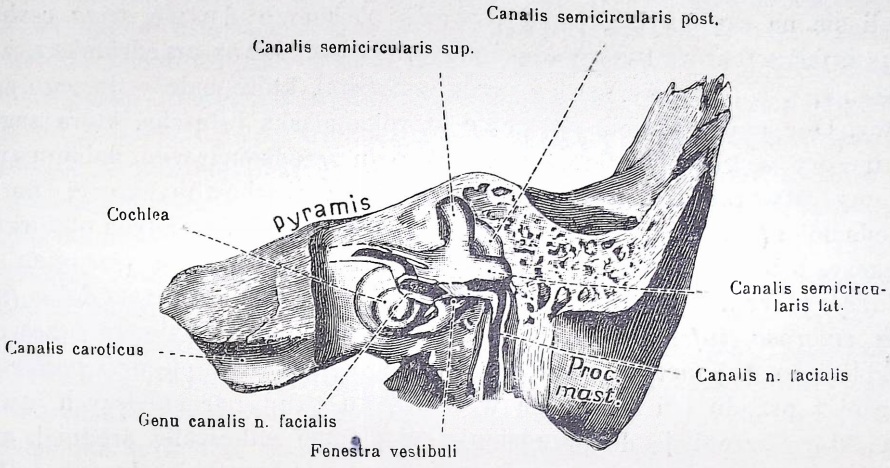

Rys. 11. Lewy błędnik kostny ucha, odsłonięty w piramidzie kości skroniowej od strony bocznej; kanał nerwu twarzowego otwarty ($^1/_1$) (Broesike).

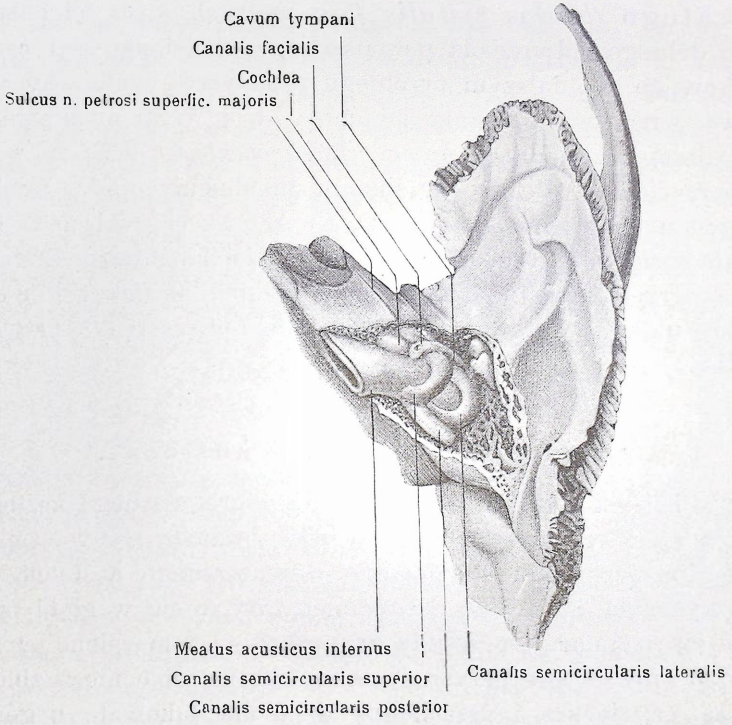

Rys. 12. Prawy błędnik kostny, odsłonięty w kości skroniowej. Widok od góry. W jamie bębenkowej widoczne kowadełko i główka młoteczka (Sappey).

perior) i nerw bańkowy boczny *(nervus ampullaris lateralis)*, idące od baniek równoimiennych przewodów półkolistych.

Dolne większe zagłębienie dna przewodu słuchowego wewnętrznego

dzieli się na część tylną, pole przedsionkowe dolne *(area vestibularis inferior)*, które tworzy część przyśrodkowej ściany przedsionka i część przednią, t. j. pole ślimaka *(area cochleae)*, które należy do jego podstawy. Oba pola oddziela od siebie szeroka płaska listewka, która zagina się u góry w grzebień poprzeczny. W polu przedsionkowem dolnem znajdujemy otworki dla gałęzi dolnej czyli woreczkowobańkowej nerwu przedsionka *(ramus inferior s. sacculo-ampullaris)*. Jeden z tych otworków, większy, leżący w tyle, zwany otworem pojedynczym *(foramen singulare)*, któremu w przedsionku odpowiada plamka sitkowata dolna *(macula cribrosa inferior)*, przeznaczony jest dla nerwu tylnego przewodu półkolistego, t. j. nerwu bańkowego tylnego *(nervus ampullaris posterior)*. Więcej z przodu i u góry leżą w tem polu grupy drobniejszych otworków, które przebijają do przedsionka w plamce sitkowatej średniej, a są przeznaczone dla nerwu woreczkowego *(nervus saccularis)*. Liczne drobne otworki dla nerwu ślimaka *(nervus cochleae)* układają się na polu ślimaka w wąskim pasku spiralnym, zataczającym $1^1/_2$ skrętu linji spiralnej. Początkowa część tego pasma spiralnego (wężownicowego) dziurkowatego *(tractus spiralis foraminosus)*, idąca od pola przedsionkowego dolnego, odpowiada początkowej (przedsionkowej) części kanału ślimakowego. W dalszym przebiegu pasmo wężownicowate wkracza na podstawę wrzecionka ślimaka i kończy swój drugi niezupełny obieg okrągłem, silniej wgłębionem polem *(fossa cochleae)*, leżącem w środku podstawy wrzecionka. W tem zagłębieniu znajdujemy oprócz delikatnych otworków jeden większy pośrodku otwór środkowy ślimaka *(foramen centrale cochleae)*. Otwór ten, wiodący do kanałów podłużnych, leżących w osi wrzecionka ślimaka, zastępują niekiedy liczne drobne otworki. Taki spiralny układ otworków dla nerwu ślimaka występuje najwyraźniej u noworodka.

3. Przedsionek błędnika kostnego.

Przedsionek błędnika jest jamką nieregularnego kształtu, najwięcej zbliżoną do przypłaszczonego owoidu. Jama ta wsuwa się między część tylną dna przewodu słuchowego wewnętrznego a dołek okienka owalnego, wykracza atoli poza te granice, kryjąc się w głębi piramidy. Największy jej wymiar poprzeczny wynosi 3—4 mm, pionowy i strzałkowy około 5 mm. Ściana przyśrodkowa i boczna, obie nieco zbieżne ku przodowi, są największe i przechodzą w siebie łukowato u góry oraz z przodu. Znaczniejsza część ściany przyśrodkowej przedsionka tworzy przegrodę między nim a przewodem słuchowym wewnętrznym, jako tylny odcinek dna tego przewodu, przedzielony na pole przedsionkowe górne i dolne.

Do ściany przyśrodkowej przedsionka przyrastają woreczek, łagiewka i ślepy początek przewodu ślimakowego, t. zw. kątnica przedsion-

kowa *(coecum vestibulare)*, wyciskając na niej pewne wgłębienia oddzielone od siebie listewkami kostnemi. Główna listewka schodzi skośnie ku tyłowi i dołowi jako grzebień przedsionka *(crista vestibuli)*. Koniec górny grzebienia zagina się ku ścianie bocznej ponad okienko owalne i grubieje, tworząc trójboczną piramidę przedsionka *(pyramis vestibuli)*, zakończoną niekiedy ostrym wyrostkiem. Grzebień oddziela od siebie dwa wgłębienia ściany przyśrodkowej przedsionka, jedno dla woreczka, drugie dla łagiewki błędnika błoniastego. Przedniodolny dołek, okrągławy, o średnicy 3—3·5 mm, zwany zachyłkiem sferycznym (kulistym) *(recessus sphaericus)* przyjmuje woreczek; tylnogórny dołek, płytszy od tamtego i wydłużony do 6 mm, przyjmuje łagiewkę jako zachyłek eliptyczny *(recessus ellipticus)*. Grzebień przedsionka obejmuje zachyłek sferyczny od góry i tyłu. Schodząc ku dołowi, rozszczepia się grzebień przedsionka w końcu na dwie listewki, między któremi powstaje wgłębienie, zachyłek ślimakowy *(recessus cochlearis)* dla kątnicy przedsionkowej przewodu ślimakowego błędnika błoniastego. Przednia z dwu listewek, obejmujących ten zachyłek, dochodzi niekiedy aż do blaszki spiralnej kostnej ślimaka (zob. niżej).

Na ścianie przyśrodkowej przedsionka widzimy grupy drobnych otworków, plamki sitkowate *(maculae cribrosae)*. U noworodka są one dostrzegalne wolnem okiem, mniej wyraźne są u dorosłego. Przez otworki tych plamek dostają się gałązki nerwu słuchowego z błędnika błoniastego do przewodu słuchowego wewnętrznego, gdzie plamkom sitkowatym odpowiadają opisane powyżej otworki w górnem i dolnem polu przedsionkowem dna owego przewodu. Odróżniamy trzy takie plamki. Największa z nich plamka sitkowata górna *(macula cribrosa superior)* leży częścią na piramidzie przedsionka, złożona tu z 15—19 otworków dla nerwu łagiewkowego *(nervus utricularis)*, częścią powyżej piramidy, gdzie 14—17 otworków, a niekiedy mniejsza liczba ale większych otworków przyjmuje gałązki nerwu bańkowego górnego *(nervus ampullaris superior)* i bocznego *(nervus ampullaris lateralis)*. Otworki plamki górnej wiodą do pola przedsionkowego górnego. Nieco poniżej środka zachyłka sferycznego widzimy owalną plamkę sitkowatą średnią *(macula cribrosa media)*, przez której otworki (13—16) przechodzą gałązki nerwu woreczkowego *(nervus sacccularis)* do otworków pola przedsionkowego dolnego. W części dolnej zachyłka eliptycznego, w pobliżu ujścia bańki kanału półkolistego tylnego, znajduje się plamka sitkowata dolna *(macula cribrosa inferior)*. Składa się ona z większej liczby (8) drobnych albo z mniejszej liczby większych otworków dla nerwu bańkowego tylnego *(nervus ampullaris posterior)*. Wiązki tego nerwu dostają się do kanału, mającego około 4 mm długości, który uchodzi do przewodu słuchowego w polu przedsionkowem dolnem otworem pojedynczym.

U dolnego brzegu zachyłka eliptycznego biegnie do wewnętrznego otworu wodociągu przedsionka *(apertura interna aquaeductus ve-*

stibuli) delikatna zatoka rowkowata *(sinus sulciformis)* czyli rowek do wodociągu przedsionka *(sulcus ad aquaeductum vestibuli)*. Wodociąg przedsionka jest kanalikiem kostnym, długości 5—7 mm, o średnicy 0·25 mm, który rozpoczyna się w przedsionku wspomnianym otworem przy ujściu odnogi wspólnej obu pionowych kanałów półkolistych, biegnie stąd początkowo poza tą odnogą ku górze, potem zagina się ku tyłowi i uchodzi wkońcu na tylnej wewnętrznej ścianie piramidy szparowatym otworem zewnętrznym wodociągu przedsionka *(apertura externa aquaeductus vestibuli)*.

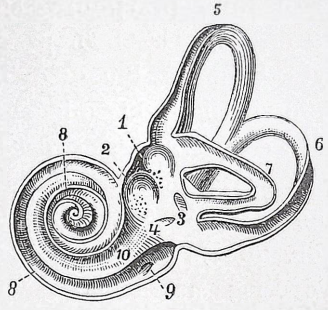

Rys. 13. Lewy błędnik kostny otwarty.
1. Recessus ellipticus; 2. Recessus sphaericus i macula cribrosa media; między 1 i 2 Crista vestibuli; 3. Ujście odnogi wspólnej górnego i tylnego kanału półkolistego; 4. Apertura interna aquaeductus vestibuli; 5. Canalis semicircularis superior; 6. Canalis semicircularis posterior; 7. Canalis semicircularis lateralis; 8. Canalis spiralis cochleae; 9. Apertura interna canaliculi cochleae; 10. Lamina spiralis ossea (Sömmering).

Ścianę boczną przedsionka oddziela od błędnika błoniastego przestwór perilimfatyczny. Przebija ją tylko jeden otwór, okienko przedsionka, zamknięte podstawą strzemionka. Powyżej tego okienka wpada do przedsionka odnoga bańkowa kanału półkolistego bocznego. Nieco więcej z przodu otwiera się na ścianie górnej przedsionka ponad zachyłkiem eliptycznym bańka kanału półkolistego górnego. Inne ujścia kanałów półkolistych należą do ściany tylnej przedsionka. Z przodu i u dołu wyrasta z niego kanał wężownicowaty ślimaka.

4. Kanały półkoliste.

Kanały półkoliste *(canales semicirculares)* błędnika kostnego otwierają się swojemi końcami do przedsionka, t. j. wychodzą z niego i wracają do niego. Są one nieco większe od półkola i ustawione w trzech prostopadłych do siebie płaszczyznach, które przecinają się w narożu, otwartem ku stronie bocznej. Z dwóch pionowych kanałów, jeden tylny *(canalis semicircularis posterior)*, wypukły ku tyłowi, leży w płaszczyźnie równoległej do podłużnej osi piramidy. Jego część górna zaznacza się u noworodka jako wyniosłość na tylnej śródczaszkowej ścianie piramidy;

część dolna znajduje się poza ramieniem zstępującem kanału nerwu twarzowego. Drugi z dwóch kanałów pionowych, kanał półkolisty górny (*canalis semicircularis superior*), leży przed tylnym, powyżej niego i poprzecznie w stosunku do piramidy, wypuklając się ponad ścianę górną przedsionka. Kanał półkolisty boczny (*canalis semicircularis lateralis*), zwrócony wypukłością ku stronie bocznej, przebiega w płaszczyznie poziomej w kącie ściennym, utworzonym przez płaszczyzny obu kanałów pionowych, leżąc poniżej kanału górnego na wysokości górnej połowy kanału tylnego. Przedniemu końcowi kanału bocznego odpowiada w zachyłku nadbębenkowym (*recessus epitympanicus*) jamy bębenkowej wyniosłość od niego nazwana (*prominentia canalis semicircularis lateralis*); pod nim biegnie kanał nerwu twarzowego.

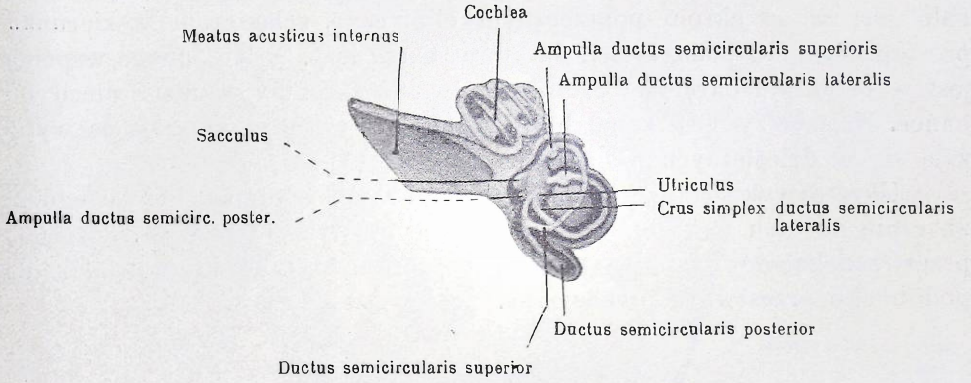

Rys. 14. Prawy błędnik kostny, otwarty od góry; widoczne są przewody półkoliste oraz woreczek i łagiewka (Sappey).

Każdy kanał półkolisty jest na jednym końcu rozdęty w bańkę (*ampulla*), od której odpowiedni odcinek kanału nazywamy jego odnogą bańkową (*crus ampullare*). Bańka kanału bocznego leży na jego końcu przednim i otwiera się do przedsionka tuż ponad przednim końcem okienka owalnego. Bańka kanału górnego leży na jego końcu bocznym, tuż powyżej tamtej, w tylnym wreszcie kanale bańka zajmuje jego koniec dolny. W kanale bocznym bańka łagodnie przechodzi w resztę kanału, bańki obu kanałów pionowych wyróżniają się ostrzej niż tamta i są od światła przedsionka odgraniczone listewkami kostnemi, które nazywamy grzebieniami bańkowemi przedsionka (*cristae ampullares vestibuli*), odróżniając grzebień górny przy ujściu kanału górnego i dolny przy ujściu kanału tylnego.

Przeciwległe bańkom, węższe końce obu kanałów pionowych, t. j. koniec przyśrodkowy kanału górnego i górny kanału tylnego, nie wpadają oddzielnie do przedsionka, lecz łączą się ze sobą w krótką odnogę wspólną (*crus commune*), a ta dopiero otwiera się do przedsionka. Odnogę tę zaliczają też do przedsionka jako jego zatokę (*sinus vestibuli*).

W kanale bocznym odnoga bańkowa przedłuża się ku tyłowi w odnogę pojedynczą *(crus simplex)*, której ujście do przedsionka leży tuż poniżej ujścia odnogi wspólnej kanałów pionowych, odgraniczone od niego ostrym grzebieniem. Trzy kanały półkoliste otwierają się zatem do przedsionka nie sześcioma, lecz pięcioma otworami.

W długości i krzywiznie kanałów półkolistych zachodzą pewne różnice. Najkrótszy jest kanał boczny (15 mm), dłuższy od niego jest górny (20 mm), najdłuższy zaś tylny (22 mm); na odnogę wspólną obu kanałów pionowych przypada 2 - 3 mm. Wogóle długości tych kanałów, nie licząc odnogi wspólnej, mają się do siebie w przybliżeniu, jak 6 : 5 : 4. Każdy kanał półkolisty okazuje oprócz krzywizny głównej, która zbacza od koła ku elipsie lub też paraboli, także skrzywienie małego stopnia w innym kierunku, nie leży bowiem w całości w jednej płaszczyznie. Światło kanału jest w przekroju poprzecznym eliptyczne, spłaszczone w kierunku prostopadłym do płaszczyzny, w której kanał leży. Tylko odnoga wspólna jest w przekroju okrągła. Szerokość światła z reguły wzrasta nieco ku bańce. Najszerszy jest kanał boczny, najwęższy górny, ale różnice wyrażają się w dziesiętnych milimetra.

Ukryte w kanałach półkolistych przewody błędnika błoniastego są znacznie od nich węższe, wypełniają je przeto tylko częściowo. Pozostałą przestrzeń kanałów zajmują przestwory perilimfatyczne, które uchodzą do podobnego przestworu przedsionka.

5. Ślimak.

Ślimak *(cochlea)* błędnika kostnego przedstawia się jako twór w zarysie ogólnym stożkowaty, podobny do muszli ślimaka winniczka. Oś stożka leży poziomo i prawie prostopadle do długiej osi piramidy. Podstawa ślimaka opiera się o dno przewodu słuchowego wewnętrznego; wierzchołek jest zwrócony ku stronie bocznej i leży pod ujściem kanału nerwu twarzowego *(hiatus canalis facialis)* przy początku kanału mięśniowotrąbkowego *(canalis musculotubarius)*, oddzielony od tegoż tylko cienką blaszką kości. Od przodu graniczy ślimak z kolankowatem zgięciem kanału tętnicy szyjnej wewnętrznej *(canalis caroticus)*. Na przekrojach osiowych ślimaka widzimy w jego środku słupek kostny w zarysie stożkowaty, zwany wrzecionkiem *(modiolus)* i wijący się dokoła tego słupka w skrętach śrubowospiralnych kanał spiralny (wężownicowaty) ślimaka *(canalis spiralis cochleae)*, zwany też kanałem ślimakowym *(canalis cochlearis)*.

Kanał spiralny ślimaka wychodzi z przedsionka z przodu i u dołu, w przedłużeniu zachyłka kulistego i ślimakowego otworem przedsionkowym ślimaka *(apertura vestibularis cochleae)*. Biegnie on zrazu 4—5 mm w łagodnym łuku ku przodowi — ta część kanału, zwana przedsionkową lub wolną, odpowiada wzgórkowi *(promontorium)* jamy

bębenkowej — poczem dopiero, zawracając nieco ku stronie przyśrodkowej, przechodzi w bieg wężownicowośrubowy. Wijąc się dokoła wrzecionka w $2^1/_2$—$2^3/_4$ skrętach coraz mniejszych i węższych ku szczytowi ślimaka, wybiega w ślepy zaokrąglony koniec, osklepek *(cupula)*. Trzy skręty kanału: pierwszy (przypodstawny), drugi (środkowy) i trzeci (szczytowy) leżą w płaszczyznach pionowych mniej więcej równoległych do długiej osi piramidy. Podstawa ślimaka — z pominięciem wspomnianej części przedsionkowej kanału spiralnego, która od części wężownicowośrubowej oddziela się nieco grubszą blaszką tkanki kostnej — jest prawie okrągła o średnicy 7—8 mm; wysokość ślimaka wynosi 4—5 mm. Długość kanału ślimakowego podają w granicach od 28—38 mm. Światło

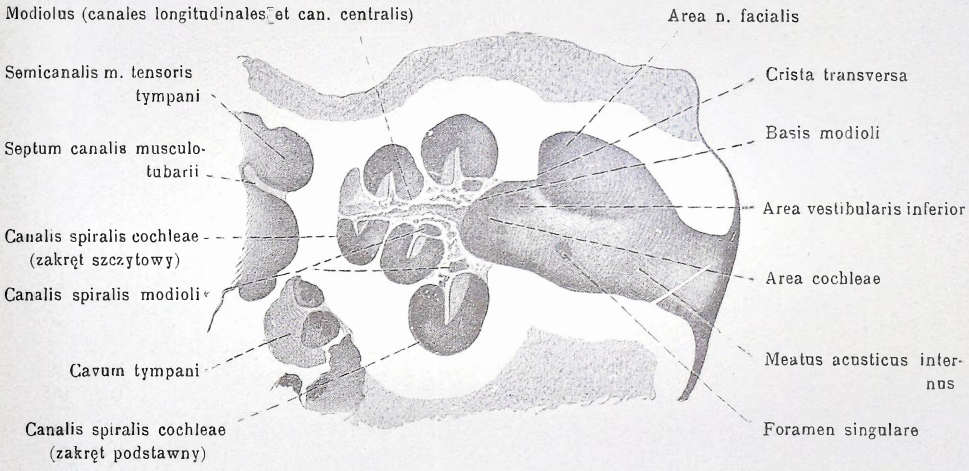

Rys. 15. Przekrój osiowy prawego ślimaka (Toldt).

jego przedstawia się rozmaicie. Część kanału, leżąca bliżej podstawy ślimaka, jest zwykle w przekroju owalna, dalsza ma kształt wycinka koła, szczytowa ma znowu przekrój owalny lub eliptyczny lub w postaci półkola. Część początkowa kanału ślimakowego jest najszersza, w środku pierwszego zakrętu największa średnica jego przekroju wynosi około 2 mm, w dalszym przebiegu kanał się zwęża, zrazu łagodnie, w trzecim zakręcie szybko. Pierwszy zakręt kanału leży prawie cały w jednej płaszczyznie tak, że początek drugiego zakrętu kryje się w całości lub częściowo po stronie wklęsłej pierwszego. W zakręcie drugim promień krzywizny gwałtownie się zmniejsza i kanał wznosi się śrubowo. Trzeci, niezupełny zakręt nie wznosi się już ponad drugi, lecz leży po jego stronie wklęsłej i kończy się przy niej ślepo. Można powiedzieć, że zakręt szczytowy kanału spiralnego jest wgnieciony w środkowy tak, że z jego końcem tworzy szczyt ślimaka.

Część przedsionkowa kanału ślimakowego, lekko łukowata, leży poniżej dna przewodu słuchowego wewnętrznego, a tylko jej brzeg górny odpo-

wiada pasmu spiralnemu dziurkowatemu. Dopiero druga połowa pierwszego zakrętu leży na wysokości dna przewodu słuchowego; część przednia poprzecznego grzebienia dna przypada na granicy między pierwszym a drugim zakrętem kanału spiralnego. Początek zakrętu drugiego znajduje się powyżej grzebienia poprzecznego, w dalszym jednak przebiegu zakręt ten schodzi poniżej grzebienia i zaznacza się na dnie przewodu słuchowego jako gładka powierzchnia między polem przedsionkowem dolnem a pasmem spiralnem dziurkowatem. Biegnąc następnie ku szczytowi ślimaka, kanał jego oddala się od dna przewodu słuchowego. Okrągłe pole porowate z większym otworem środkowym, leżące przy końcu pasma dziurkowatego, odpowiada podstawie wrzecionka.

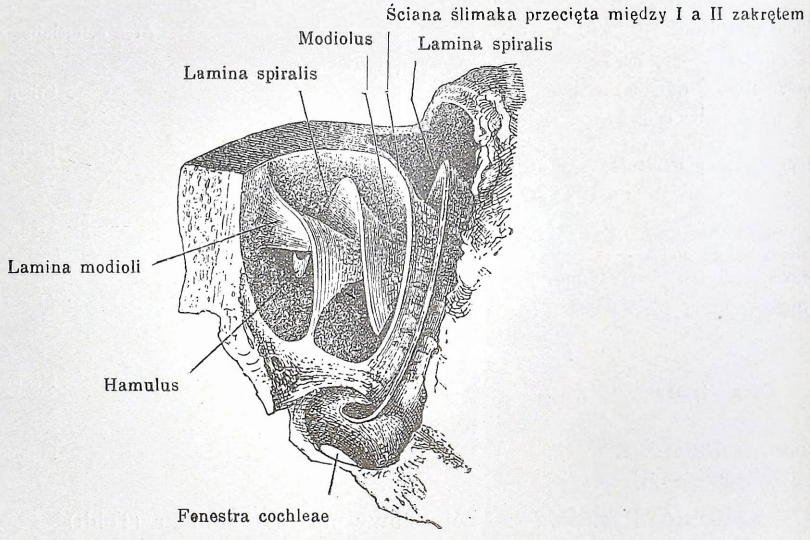

Rys. 16. Ślimak kostny prawy, otwarty od przodu (Henle).

Opisany stosunek kanału spiralnego i podstawy wrzecionka do dna przewodu słuchowego wewnętrznego wynika stąd, że dno wgłębia się w podstawę ślimaka tak, iż tego dna dotyka jeszcze część początkowa drugiego zakrętu. W następstwie tego oś wrzecionka jest krótsza niż oś ślimaka, gdyż podstawa wrzecionka leży w polu drugiego zakrętu kanału spiralnego. Do wytworzenia tych stosunków przyczynia się jeszcze ta okoliczność, że zakręt ten jest jakby zepchnięty ku podstawie ślimaka, gdyż obejmuje go częściowo zakręt pierwszy, znacznie od niego większy.

Stożkowate wrzecionko ślimaka ma 2·5 mm wysokości, średnica jego u podstawy, t. j. na dnie przewodu słuchowego wewnętrznego, wynosi 2 mm, a u szczytu, który leży przy przejściu drugiego zakrętu kanału spiralnego w trzeci, tylko 0·5 mm. Wrzecionko tworzy wewnętrzną, do osi ślimaka zwróconą ścianę owego kanału i wysyła między jego zakręty blaszkę kostną, sięgającą aż do ściany zewnętrznej ślimaka. Blaszka ta ma oczywiście przebieg spiralny, odpowiedni do przebiegu kanału i two-

rzy przegrodę między jego zakrętami, wspólną dla sąsiednich ścianę. Na przekrojach osiowych ślimaka owa przegroda spiralna przedstawia się w postaci blaszek, wyrastających z boków wrzecionka między zakręty kanału ślimakowego. Jest ona w początkowej swej części najgrubsza i ustawiona mniej więcej prostopadle do osi wrzecionka, wijąc się atoli ku jego szczytowi, nachyla się coraz bardziej ku niemu i zarazem stopniowo cieńczeje. Przy przejściu środkowego zakrętu kanału ślimakowego w szczy-

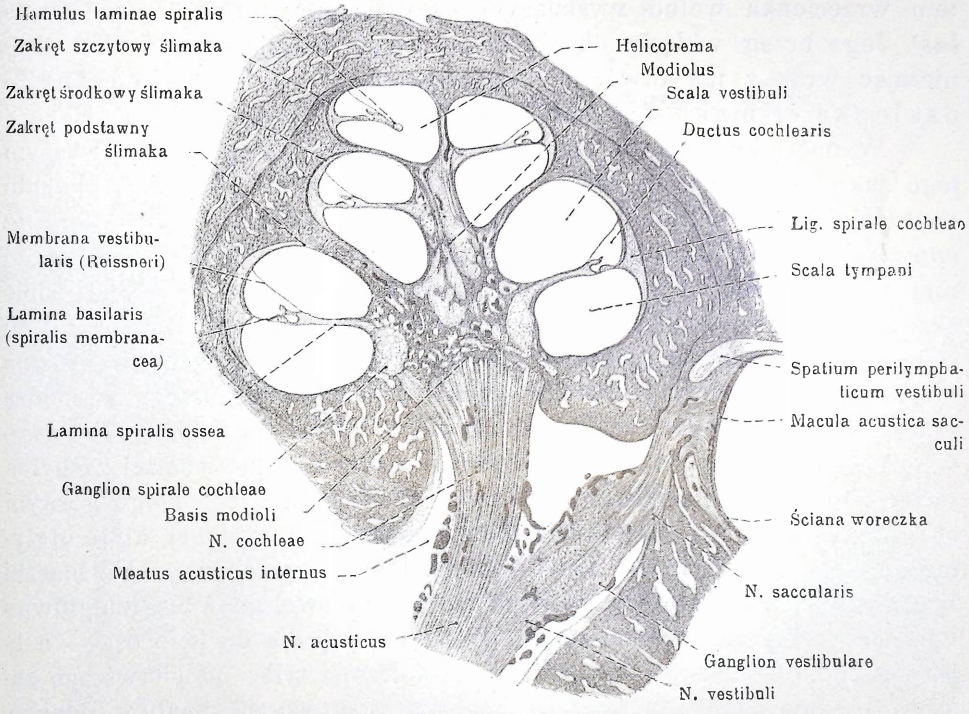

Rys. 16. Przekrój osiowy ślimaka noworodka (po odwapnieniu) (Toldt-Hochstetter).

towy właściwe wrzecionko się kończy — jako też i leżący w jego osi podłużny kanał środkowy — a tylko opisana przegroda spiralna wybiega dalej ku szczytowi ślimaka, jako b l a s z k a w r z e c i o n k a *(lamina modioli)*. Blaszka ta ma kształt lejka, podłużnie przeciętego, który, wychodząc ze szczytu wrzecionka w przedłużeniu jego osi, przedstawia się jakby jego zakończenie, w rzeczywistości wszakże jest częścią końcową przegrody spiralnej, wijącej się między zakrętami kanału ślimakowego.

Oprócz owej przegrody wyrasta z wrzecionka, ale do wnętrza kanału ślimakowego, b l a s z k a s p i r a l n a k o s t n a *(lamina spiralis ossea)*, która nie dochodzi do ściany zewnętrznej ślimaka, lecz kończy się w świetle kanału brzegiem wolnym, ostrym i delikatnie karbowanym. Grubość jej i szerokość, największe w zakręcie przypodstawnym — gdzie pierw-

sza wynosi 0·3 mm, druga 1·2 mm — maleją stopniowo ku szczytowi ślimaka tak, że przy końcu grubość blaszki spada do 0·03 mm, a szerokość do 0·5 mm. W pierwszym zakręcie kanału blaszka spiralna wyrasta z wrzecionka pod kątem prostym, w dalszym przebiegu nagina się ku niemu podobnie, jak przegroda spiralna między zakrętami kanału, ale w mniejszym stopniu. Na przekrojach osiowych ślimaka przedstawia się ona w postaci wyrostków wrzecionka, wchodzących w światło kanału spiralnego. Na końcu tego kanału blaszka spiralna kończy się ponad szczytem wrzecionka wolno wystającym sierpowatym haczykiem *(hamulus)*. Jego brzeg wklęsły okrąża brzeg wolny blaszki wrzecionka, ograniczając wraz z nią otwór półksiężycowaty, szparkę czyli dziurkę osklepka ślimaka *(helicotrema)*.

W początkowej, wolnej części kanału ślimakowego i w pierwszym jego zakręcie wyrasta ze ściany zewnętrznej ślimaka do światła kanału naprzeciw blaszki spiralnej kostnej blaszka spiralna wtórna *(lamina spiralis secundaria)*, odpowiadająca tamtej przebiegiem, ale znacznie od niej węższa, szeroka co najwyżej $^1/_3$ mm. Wolne, zwrócone ku sobie brzegi obu blaszek spiralnych są w wolnej części kanału oddzielone od siebie szparką szeroką zaledwie 0·5 mm. Obie blaszki spiralne, główna i wtórna, przy początku bardzo wąskie i połączone ze sobą, wychodzą z przedsionka, z dna zachyłka ślimakowego, i dążą do kanału spiralnego ślimaka, główna po przyśrodkowej ścianie przedsionka, poniżej zachyłka sferycznego, wtórna po bocznej ścianie przedsionka przy brzegu górnym okienka okrągłego. Z tego położenia w płaszczyźnie poziomej, które utrzymuje się w wolnej części kanału ślimakowego, przechodzą obie blaszki w spiralnej części tego kanału w położenie pionowe, gdyż blaszka główna wije się dokoła wrzecionka mniej więcej prostopadle do jego osi — a ta leży poziomo — blaszka zaś wtórna, ograniczona tylko od pierwszego zakrętu, biegnie naprzeciw tamtej, na zewnętrznej ścianie kanału spiralnego.

Blaszka spiralna kostna zaznacza, po części przy współudziale blaszki wtórnej, podział podłużny kanału ślimakowego na dwa przedziały, względnie kanały czyli schody: przedsionkowy *(scala vestibuli)* i bębenkowy *(scala tympani)*. Podział ten jest w samym błędniku kostnym niezupełny, ponieważ obie blaszki spiralne kończą się, jak widzieliśmy, brzegami wolnemi w świetle kanału; uzupełnia go dopiero błędnik błoniasty, a mianowicie jego przewód ślimakowy, który przyczepia się do tych blaszek i do ściany zewnętrznej kostnego kanału spiralnego, a jest od tego kanału znacznie węższy, zajmuje przeto tylko część jego światła. W błędniku więc zupełnym kanał spiralny ślimaka jest na całej swej długości podzielony na trzy przedziały: pośrodku położony błoniasty przewód ślimakowy i dwa obejmujące go kanały perilimfatyczne: przedsionkowy i bębenkowy.

Znając z poprzedniego przebieg i położenie kostnych blaszek spiralnych, zrozumiemy łatwo wzajemne położenie dwóch wymienionych ka-

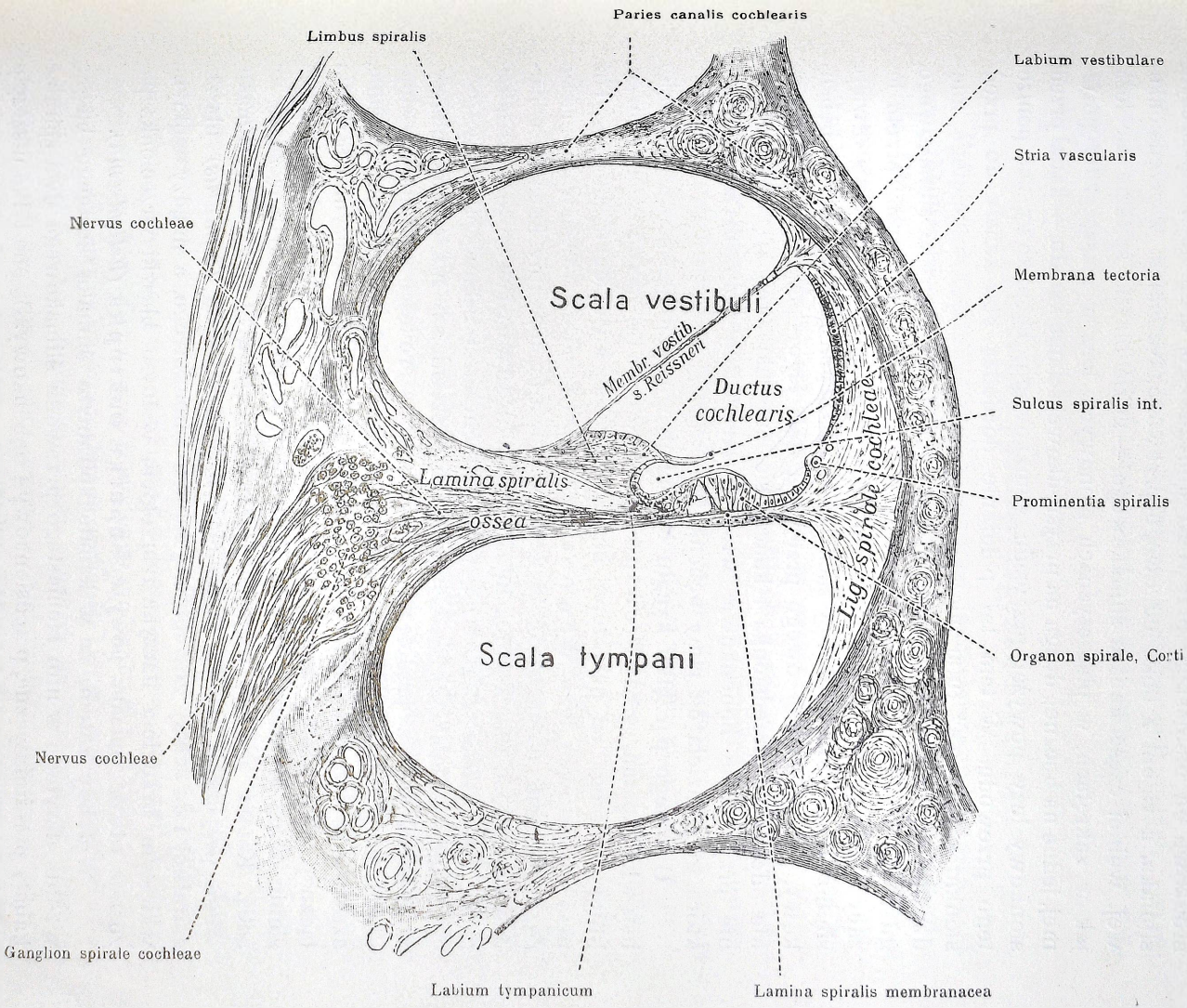

Rys. 17. Przekrój poprzeczny kanału i przewodu ślimakowego (Kölliker).

nałów perilimfatycznych i ich stosunek do przedsionka. W spiralnośrubowej części kanału ślimakowego kanał bębenkowy i przedsionkowy biegną w ten sposób, że pierwszy z nich leży od strony podstawy ślimaka, więc przyśrodkowo od błoniastego przewodu ślimakowego, drugi od strony szczytu ślimaka, a zatem z boku od owego przewodu. Natomiast w przedsionkowej, wolnej części kanału ślimakowego, — gdzie blaszki spiralne nie leżą, jak w zakrętach, w płaszczyznach pionowych, lecz w płaszczyznie poziomej, jedna na bocznej, druga na przyśrodkowej ścianie kanału, — kanał przedsionkowy leży powyżej przewodu ślimakowego, bębenkowy zaś poniżej tego przewodu. W tem też położeniu dochodzą oba kanały do przedsionka; a ponieważ tutaj początek *(coecum vestibulare)* wsuniętego między nie przewodu ślimakowego przyczepia się do zachyłka ślimakowego, gdzie też łączą się ze sobą początki obu blaszek spiralnych, przeto leżący ponad niemi i przewodem ślimakowym kanał przedsionkowy otwiera się do przedsionka w okolicy zachyłka sferycznego, natomiast kanał bębenkowy, leżący poniżej owego przewodu, jest przez początek tegoż zupełnie odcięty od przedsionka i kończy się przy okienku okrągłem, względnie przy błonie bębenkowej wtórnej *(membrana tympani secundaria)*, która go oddziela od jamy bębenkowej.

U samego początku kanału bębenkowego znajduje się w przedsionku listewka kostna, grzebień półksiężycowaty *(crista semilunaris)*, która przebiega od przyczepu blaszki spiralnej ku okienku ślimaka. Tuż przy tej listewce leży wewnętrzne ujście wodociągu ślimaka *(apertura interna aquaeductus cochleae)*. Jest to delikatny kanalik, o bardzo twardej ścianie kostnej, mający ujście zewnętrzne (*apertura externa aquaeductus cochleae)* na tylnej zewnętrznej ścianie piramidy.

Kanał bębenkowy jest w początku obszerniejszy niż przedsionkowy, w dalszym jednak przebiegu stosunek ich szerokości zmienia się stopniowo na przeciwny. U szczytu ślimaka oba kanały są znacznie zwężone, szparowate i wypełnione licznemi beleczkami wiotkiej unaczynionej tkanki łącznej. W błędniku zupełnym są one na całej długości oddzielone od siebie przez błoniasty przewód ślimakowy, a tylko u szczytu łączą się ze sobą. Koniec bowiem szczytowy *(coecum cupulare)* przewodu ślimakowego przyczepia się do wypukłego brzegu haczyka *(hamulus)* blaszki spiralnej i do ściany zewnętrznej kanału ślimakowego, a między wolnym, wklęsłym brzegiem haczyka i brzegiem wolnym blaszki wrzecionka pozostaje otwór, opisana powyżej szparka osklepka *(helicotrema)*.

Widzimy zatem, że w kanale spiralnym ślimaka kostnego biegną wzdłuż ukrytego w nim błoniastego przewodu ślimakowego dwa spiralne kanały perilimfatyczne, przedsionkowy i bębenkowy. Są one tylko u szczytu ślimaka połączone ze sobą przez szparkę, zresztą na całym przebiegu oddzielone od siebie przez błoniasty przewód ślimakowy, przyczepiony do blaszki spiralnej i do ściany zewnętrznej kanału spiralnego. Kanał przedsionkowy otwiera się u początku do perilimfatycznego przestworu przed-

sionka, kanał bębenkowy jest od przedsionka odcięty przez początek przewodu ślimakowego i opiera się tutaj o błonę bębenkową wtórną okienka okrągłego, która go oddziela od jamy bębenkowej. Ponieważ do perilimfatycznego przestworu przedsionka otwierają się oprócz kanału przedsionkowego także przestwory perilimfatyczne kanałów półkolistych, przeto wszystkie przestwory perilimfatyczne błędnika kostnego pozostają ze sobą w związku.

6. Przestwory perilimfatyczne błędnika.

Perilimfa wypełnia wszystkie szpary między ścianami błędnika kostnego i błoniastego, gdzie tylko związek między niemi nie jest bardzo ścisły. Głównie atoli gromadzi się tam, gdzie ściany obu błędników są od siebie oddzielone większemi odstępami i albo nie łączą się wcale, albo tylko luźnemi wiązkami tkanki łącznej. Ośrodkiem systemu przestworów perilimfatycznych jest zbiornik w przedniodolnej części przedsionka *(cisterna perilymphatica vestibuli)* obok woreczka, w sąsiedztwie okienka owalnego. Na dnie jego leży początek przewodu ślimakowego. Zbiornik ten, o średnicy około 3 mm, łączy się ku tyłowi z wąską szparą perilimfatyczną tylnej części przedsionka, która znowu przechodzi w przestwory perilimfatyczne kanałów półkolistych, zyskując tu na szerokości. W tych wszystkich miejscach spotyka się wszędzie beleczki tkanki łącznej, biegnące między okostną a błędnikiem błoniastym. Ku przodowi zbiornik przedsionka przechodzi wprost w kanał przedsionkowy ślimaka, a ten znowu przez szparkę u szczytu ślimaka łączy się końcem kanału bębenkowego, którym znowu wracamy ku przedsionkowi, schodząc do błony bębenkowej wtórnej. Perilimfa przeto może rozchodzić się swobodnie w całym systemie perilimfatycznym błędnika, a może być pobudzana do ruchów zarówno od okienka przedsionka przy ruchach strzemionka, powstałych przez drganie błony bębenkowej, jako też od okienka ślimaka przy drganiu błony bębenkowej wtórnej.

Między przestworem perilimfatycznym błędnika a przestworem podpajęczynówkowym *(cavum subarachnoidale)* jamy czaszkowej ma istnieć bezpośrednia łączność zapomocą przewodów perilimfatycznych *(ductus perilymphatici)*. Głównym z tych przewodów jest ów kanalik kostny, który nazywamy wodociągiem ślimaka *(aquaeductus cochleae)*, a którym perilimfa odpływa do przestworu podpajęczynówkowego. Także w wodociągu przedsionka *(aquaeductus vestibuli)* biegnie z przedsionka aż do końca tego kanalika kostnego wąski przewód perilimfatyczny, leżąc na zewnątrz od biegnącego tam przewodu endolimfatycznego. Za najważniejsze drogi, łączące przestwory perilimfatyczne z podpajęczynówkowemi, uważają obok wodociągu ślimaka kanaliki kostne, w których biegną nerwy i naczynia krwionośne. Kanaliki te są szczególnie we wrzecionku ślimaka aż po przyczep blaszki spiralnej kostnej stosunkowo bardzo obszerne.

Leżące w nich nerwy i naczynia nie przylegają do kości, lecz są objęte szparami okołonerwowemi względnie okołonaczyniowemi, w których obficie znajdujemy tkankę o podobnej budowie, jak tkanka podpajęczynówkowa. Wzdłuż przyczepu blaszki spiralnej kostnej szpary te są oddzielone od obu kanałów perilimfatycznych ślimaka tylko cienkiemi ściankami, utworzonemi z tkanki łącznej. Przypisują im ważne znaczenie w utrzymaniu stałego ciśnienia i składu chemicznego perilimfy i endolimfy.

Ściany przestworów perilimfatycznych, a więc okostna błędnika kostnego i ściany wolne błędnika błoniastego, jako też zawarte w tych przestworach beleczki i blaszki tkanki łącznej są pokryte śródbłonkiem.

7. Budowa mikroskopowa błędnika kostnego.

Ściana zewnętrzna błędnika kostnego jest blaszką najtwardszej i najgęstszej tkanki kostnej organizmu. Blaszka ta, mająca u dorosłego średnio 1—2·5 mm grubości, jest u noworodka 1·5—2 razy cieńsza, grubieje zatem w rozwoju pozapłodowym przez appozycję. Tworzy ona wspólną torebkę zewnętrzną błędnika kostnego. Obejmuje ślimaka tylko powierzchownie, otaczając go dokoła warstwą grubą 1 mm, przechodzi z niego na przedsionek, a stąd na kanały półkoliste, obejmując każdy z nich zosobna, pokrywa wreszcie przewód słuchowy wewnętrzny wraz z jego dnem. Pod tą torebką zewnętrzną znajduje się, ale tylko dokoła ślimaka, warstewka tkanki kostnej gąbczastej, wyraźna u noworodka, bardzo cienka u dorosłego, zamknięta od strony kanału ślimakowego bardzo delikatną blaszką zbitej tkanki kostnej. Także wrzecionko, blaszka spiralna kostna i przegroda spiralna między zakrętami kanału ślimakowego składają się z kości gąbczastej. I te jednak części ślimaka są od światła kanału ślimakowego pokryte cienką warstewką zbitej tkanki kostnej, która zatem wyściela cały kanał. Gąbczasty trzon wrzecionka i blaszki spiralnej kostnej zawiera liczne kanaliki dla nerwów i naczyń błędnika błoniastego. Powierzchnie tych składników ślimaka są pokryte licznemi delikatnemi, u młodszych zwłaszcza osobników wyraźnemi rowkami i otworkami, które pochodzą od naczyń i nerwów okostnej kanału spiralnego. Na blaszce spiralnej rowki te układają się promienisto do osi ślimaka, a sięgają tylko do połowy szerokości tej blaszki; dalej ku wolnemu brzegowi powierzchnie jej są gładkie.

Torebkę zewnętrzną błędnika kostnego otacza dokoła kość gąbczasta piramidy, a tylko w tych miejscach, gdzie ściana jego dochodzi do powierzchni piramidy, pokrywająca ją blaszka tkanki zbitej zlewa się ze ścianą błędnika.

System kanalików nerwowych i naczyniowych wrzecionka wraz z blaszką spiralną kostną pozostaje w związku z otworkami pola ślimaka na dnie przewodu słuchowego wewnętrznego. Z otworków tych wychodzą kanały podłużne wrzecionka *(canales longitudinales modioli)*, mniej więcej równoległe do jego osi. Jeden z nich, kanał środkowy wrze-

cionka albo ślimaka *(canalis centralis modioli s. cochleae)*, zaczyna się na dnie przewodu słuchowego wewnętrznego otworem środkowym ślimaka *(foramen centrale cochleae)*, a kończy się na szczycie wrzecionka jednym otworkiem albo blaszką przedziurawioną licznemi drobnemi otworkami. Inne kanały podłużne wrzecionka uchodzą do jego kanału spiralnego *(canalis spiralis modioli)*. Kanał ten, kształtu nieregularnego, o przekroju eliptycznym, biegnie wzdłuż wewnętrznej ściany perilimfatycznego kanału bębenkowego u przyczepu blaszki spiralnej. Ku szczytowi ślimaka zwęża się i zbliża coraz więcej do kanału środkowego tak, że na szczycie wrzecionka oba kanały oddziela od siebie tylko cienka blaszka kostna. Kanał spiralny wrzecionka jest często na całym swoim przebiegu niezupełnie podzielony cienkiemi blaszkami kostnemi na dwa oddziały: jeden, leżący od strony szczytu ślimaka dla żyły, drugi, obszerniejszy, od strony podstawy ślimaka dla zwoju spiralnego *(ganglion spirale)* nerwu ślimaka. Na ścianie wewnętrznej doosiowej spiralnego kanału wrzecionka widzimy liczne delikatne otworki, wiodące do jego kanałów podłużnych. Również na ścianie tego kanału spiralnego, zwróconej do szczytu wrzecionka, występuje nieprzerwany szereg otworków, ujście kanalików blaszki spiralnej kostnej. Kanaliki te leżą gęsto obok siebie, promienisto względem osi wrzecionka i uchodzą drugiemi końcami do kanału ślimakowego przy wolnym brzegu blaszki spiralnej. Są one umieszczone w gąbczastej warstwie tej blaszki i łączą się ze sobą, gdyż przedzielające je ścianki są niezupełne.

Jamy i kanały błędnika kostnego pokrywa bardzo cienka okostna, utworzona z delikatnych włókien i gwiaździstych komórek barwikowych, obfitująca w naczynia krwionośne. Z nią zrasta się ściana błędnika błoniastego, a tam, gdzie okostna zwraca się do przestworów perilimfatycznych, pokrywa ją warstwa płaskich komórek śródbłonkowych, zawierających ziarnka barwika. Śródbłonek ten przechodzi z okostnej na ściany wolne błędnika błoniastego oraz na beleczki i blaszki tkanki łącznej, rozpięte w przestworach perilimfatycznych między błędnikiem kostnym a błoniastym.

B. Błędnik błoniasty.

1. Budowa makroskopowa błędnika błoniastego.

W przedsionku błędnika kostnego są zawarte oba środkowe pęcherzykowate oddziały błędnika błoniastego, łagiewka *(utriculus)* i woreczek *(sacculus)*, połączone ze sobą wąskim przewodem łagiewkowo-woreczkowym *(ductus utriculosaccularis)*. Z tym przewodem łączy się przewód endolimfatyczny *(ductus endolymphaticus)*, który opuszcza przedsionek błędnika kostnego przez wodociąg przedsionka i kończy się woreczkiem endolimfatycznym *(saccus endolymphaticus)*. Z wo-

reczka błędnika wychodzi przewód ślimakowy *(ductus cochlearis)*, z łagiewką zaś łączą się oboma końcami trzy przewody półkoliste *(ductus semicirculares)*. Wszystkie te przewody błędnika błoniastego przebiegają w równoimiennych kanałach błędnika kostnego. Błędnik błoniasty wypełnia ciecz wodnista, endolimfa. W ścianie jego kończą się obwodowe włókna zwojów nerwu słuchowego: jedna gałąź tego nerwu, nerw ślimakowy, zaopatruje przewód ślimakowy, druga zaś, nerw przedsionkowy, zaopatruje woreczek, łagiewkę i przewody półkoliste.

a) Łagiewka i przewody półkoliste.

Łagiewka *(utriculus)* ma kształt wydłużonego woreczka, który najdłuższą swoją średnicą (3·5 mm) rozciąga się od piramidy przedsionka skośnie ku jego ścianie dolnej i ku tyłowi. Ściana przyśrodkowa łagiewki jest przyrosła zapomocą bardzo delikatnej tkanki łącznej, naczyń i nerwów do zachyłka eliptycznego, boczna jest wolna, oddzielona obszernym przestworem perilimfatycznym od ściany bocznej przedsionka, a w szczególności od okienka owalnego, względnie od podstawy strzemionka, tkwiącej w tem okienku. Wpadająca do łagiewki pod kątem prostym odnoga wspólna obu pionowych przewodów półkolistych — zaliczana też do niej jako zatoka wspólna albo górna łagiewki *(sinus communis s. superior utriculi)* — zaznacza na niej podział na dwie nierówne części: tylnodolną i przedniogórną. Pierwsza, zwana zatoką tylną łagiewki *(sinus posterior utriculi)*, wchodzi zwężonym końcem do bańki przewodu półkolistego tylnego i przyjmuje odnogę pojedynczą przewodu półkolistego bocznego. Część przedniogórna, zwana zachyłkiem górnym łagiewki *(recessus superior utriculi)*, jest obszerniejsza od zatoki tylnej i przyjmuje z boku i u góry bańki górnego i bocznego przewodu półkolistego, połączone ze sobą przy ujściu. Na ścianie przyśrodkowej zachyłka górnego, przyrosłej do ściany przedsionka, znajduje się jaśniejsze pole okrągławe, o średnicy 2 mm, lub kształtu rombu o zaokrąglonych kątach, t. j. plamka słuchowa łagiewki *(macula acustica utriculi)*, miejsce zakończenia włókien nerwu przedsionkowego. Z zachyłka górnego wychodzi bardzo wąski przewód łagiewkowoworeczkowy, który w rozwiniętym błędniku nie łączy się wprost z woreczkiem, lecz wpada do początkowej części przewodu endolimfatycznego, która jest znacznie szersza od przewodu łagiewkowoworeczkowego.

Przewody półkoliste błędnika błoniastego, górny, tylny i boczny *(ductus semicircularis superior, posterior et lateralis)* leżą w równoimiennych kanałach błędnika kostnego i zachowują się co do położenia, kształtu i przebiegu podobnie, jak owe kanały kostne. Wszystkie trzy mają jeden koniec rozdęty, zwany bańką błoniastą *(ampulla membranacea)*. Przeciwne końce u obu pionowych przewodów łączą się w jedną odnogę wspólną *(crus commune s. sinus superior utriculi)*,

która podobnie, jak odnoga pojedyncza *(crus simplex)* przewodu bocznego, oddzielnie uchodząca, jest przy ujściu do łagiewki nieco rozdęta. Bańki błoniaste odróżniamy, jak kostne, zależnie od przewodu, do którego należą, jako górną, boczną i tylną. Mają one średnicę przekroju o wiele większą niż pozostałe części przewodów półkolistych i dlatego wyróżniają się od nich wyraźnie. Przewody są znacznie węższe od odpo-

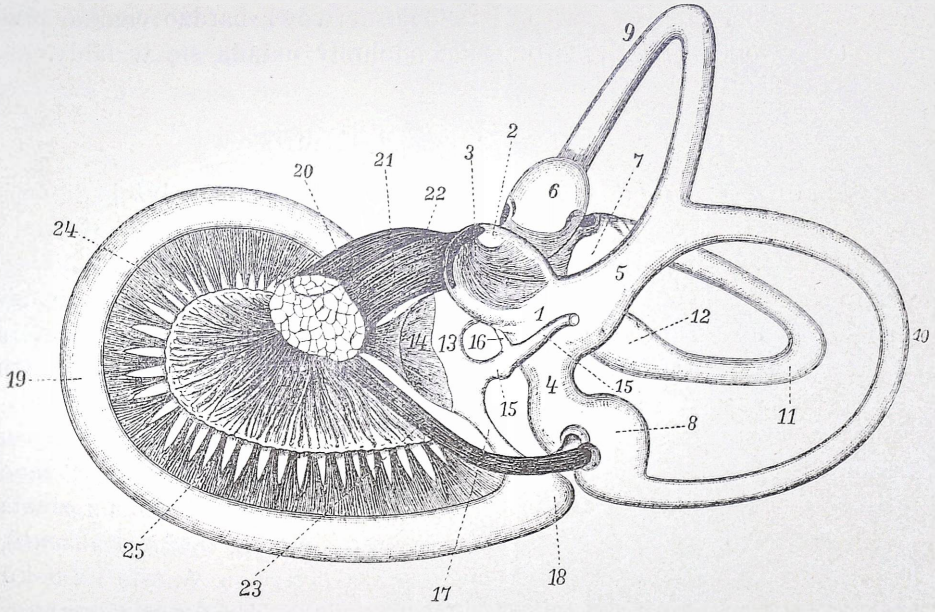

Rys. 18. Prawy błędnik błoniasty płodu 5-miesięcznego od strony przyśrodkowej (10:1) (Retzius).

1 Utriculus; 2 Recessus sup. utriculi; 3 Macula acustica utriculi; 4 Sinus post. utriculi; 5 Sinus superior utriculi (Crus commune ductus semicircularis superioris et posterioris); 6 Ampulla membranacea superior; 7 Ampulla membranacea lateralis; 8 Ampulla membranacea posterior; 9 Ductus semicircularis superior, 10 posterior, 11 lateralis; 12 Crus simplex ductus semicircularis lateralis; 13 Sacculus; 14 Macula acustica sacculi; 15 Ductus endolymphaticus; 16 Ductus utriculosaccularis; 17 Ductus reuniens; 18 Coecum vestibulare ductus cochlearis; 19 Ductus cochlearis; 20 N. facialis; 21 Radix vestibularis n. acustici; 22 N. saccularis; 23 N. ampullaris posterior; 24 N. cochlearis; 25 Wiązki nerwu ślimakowego w blaszce spiralnej kostnej.

wiednich kanałów błędnika kostnego i leżą w nich mimośrodkowo (ekscentrycznie) tak, że tylko wypukłą stroną swoich łuków przylegają i przyrastają do ścian kostnych. Zresztą są one otoczone przestworami perilimfatycznemi, przez które miejscami przeciągają unaczynione niteczki tkanki łącznej, więzadła błędnika *(ligamenta labyrinthi)*. Obszerne stosunkowo bańki błoniaste zajmują prawie połowę światła baniek kostnych. W każdej z nich znajduje się na ścianie przyrosłej do kości zgrubienie, wyróżniające się żółtawą barwą, do którego dochodzą włókna nerwu przedsionkowego. Zaznacza się ono na zewnętrznej powierzchni bańki

jako zagłębienie, rowek bańkowy *(sulcus ampullaris)*, ustawiony poprzecznie do kierunku przebiegu przewodu i po jego stronie wypukłej. Temu rowkowi odpowiada w świetle bańki wyniosłość, grzebień bańkowy *(crista ampullaris)*, na obu swoich końcach zgrubiały. Zajmuje on około $^1/_3$ obwodu bańki, ma więc formę półksiężyca, zwróconego wklęsłością do światła bańki.

Poza plamką słuchową i grzebieniami bańkowemi ściana łagiewki i przewodów półkolistych jest pozbawiona nerwów, bardzo cienka, przezroczysta i wiotka, gdyż po usunięciu endolimfy układa się w fałdy.

b) Woreczek i przewód ślimakowy.

Woreczek *(sacculus)* jest w zarysie gruszkowaty, gdyż jego część górna, rozszerzona, o średnicy 1·6 mm, przechodzi ku dołowi w wąski i krótki przewód łączący *(ductus reuniens)*, który wpada pod kątem prostym do przewodu ślimakowego w sposób podobny, jak jelito cienkie uchodzi do jelita grubego. Część górna woreczka wsuwa się brzegiem swoim pod łagiewkę i zrasta z nią na przestrzeni około 1 mm bardzo ściśle, ale tak, że daje się sztucznie oddzielić. Woreczek jest silnie spłaszczony w postaci soczewki płaskowypukłej. Ściana boczna, płaska jest zwrócona jako wolna do przestrzeni perilimfatycznej przedsionka. Ściana przyśrodkowa, wypukła, leży w zachyłku sferycznym przedsionka i zrasta się z kością. Nosi ona plamkę słuchową *(macula acustica sacculi)*, podobnie wyglądającą i zbudowaną, jak plamka łagiewki. W tyle i z boku wyrasta z woreczka przewód endolimfatyczny *(ductus endolymphaticus)* z lejkowatego rozszerzenia, zwanego zatoką łagiewkową woreczka *(sinus utricularis sacculi)*. Zatoka ta przyjmuje znacznie cieńszy od niej przewód łagiewkowoworeczkowy. Następnie cienki już przewód endolimfatyczny wchodzi do wodociągu przedsionka, a po wyjściu z tego kanalika rozszerza się w tkance opony twardej w płaski woreczek endolimfatyczny *(saccus endolymphaticus)* wielkości paznokcia.

Przewód ślimakowy *(ductus cochlearis)*, długości 28—30 mm, wije się w $2^1/_2$—$2^3/_4$ śrubowospiralnych zakrętach (1.) podstawnym, (2.) środkowym i (3.) szczytowym w kanale spiralnym ślimaka kostnego, przyczepiony do blaszki spiralnej kostnej i do przeciwległej, t. j. zewnętrznej ściany tego kanału. Trzeci niezupełny zakręt kończy się ślepo jako kątnica osklepkowa *(caecum cupulare)*. Także początek przewodu ślimakowego jest ślepo zamknięty, ponieważ woreczek swoim przewodem łączącym uchodzi do górnej ściany przewodu ślimakowego i odgranicza jego część początkową, jako kątnicę przedsionkową *(caecum vestibulare)*, podobnie jak ujście jelita cienkiego odgranicza kiszkę ślepą. Kątnica przedsionkowa leży w zachyłku ślimakowym przedsionka. Przewód ślimakowy zajmuje tylko część odpowiedniego kanału ślimaka, biegnąc

w nim między oboma jego przedziałami perilimfatycznemi, t. j. między kanałem przedsionkowym a bębenkowym.

Przekrój poprzeczny przewodu ślimakowego w odcinku między jego obiema kątnicami ma postać trójkąta, względnie wycinka koła, gdyż ściana zewnętrzna przewodu jest łukowata. Ściany przewodu nazywamy odpowiednio do ich położenia: bębenkową, przedsionkową i zewnętrzną. Pierwsza i druga graniczą z równoimiennemi kanałami perilimfatycznemi ślimaka, pierwsza więc jest zwrócona ku jego podstawie, druga ku szczytowi. Przy pionowem ustawieniu wrzecionka ściana bębenkowa przewodu ślimakowego jest u dołu, przedsionkowa zaś u góry; w tem więc tylko położeniu ślimaka można te ściany nazywać górną i dolną, jak to często czyni się dla wygody przy opisie przewodu ślimakowego.

Ściana zewnętrzna przewodu ślimakowego zlewa się na całej swej szerokości ze zgrubiałą w tej okolicy okostną kanału spiralnego. Zgrubienie to nazywamy więzadłem spiralnem *(ligamentum spirale)*. Dwie inne ściany, przedsionkowa i bębenkowa, wychodzą z blaszki spiralnej kostnej, obejmując między sobą kąt ostry. Ściana bębenkowa rozciąga się jako przedłużenie owej blaszki, leżąc w jej płaszczyznie, do ściany zewnętrznej przewodu ślimakowego i przyczepia się do tej ściany zgrubieniem o trójkątnym przekroju poprzecznym, zwanem grzebieniem podstawnym *(crista basilaris)*. Na tej ścianie sterczy do światła przewodu pasmo zgrubiałe, mające na przekrojach osiowych ślimaka postać brodawki, a zwane narządem spiralnym czyli narządem Cortiego *(organon spirale, Cortii)*; w nim kończą się włókna obwodowe nerwu ślimakowego. Ściana przedsionkowa przewodu ślimakowego, zwana błoną przedsionkową *(membrana vestibularis, Reissneri)*, wyrasta pod kątem ostrym z blaszki spiralnej kostnej na jej powierzchni zwróconej do kanału przedsionkowego, a łączy się ze ścianą zewnętrzną przewodu w sposób podobny jak ściana bębenkowa, przechodząc w grzebień błony przedsionkowej *(crista membranae vestibularis)*.

2. Budowa mikroskopowa błędnika błoniastego.

Ściana błędnika błoniastego powstaje z dwu błon, wewnętrznej nabłonkowej, pochodzenia ektodermalnego i zewnętrznej błony właściwej, pochodzenia mezodermalnego. Do tych błon przyłącza się miejscami leżąca między niemi blaszka podstawna i śródbłonek, który pokrywa błonę właściwą od zewnątrz tam, gdzie ona, nie zrastając się z okostną błędnika, ogranicza przestwory perilimfatyczne.

Nabłonek błędnika błoniastego jest naogół jednowarstwowy, zmienia atoli swoją budowę w różnych częściach błędnika. Przyjmując zakończenia włókien nerwu słuchowego, przekształca się on w tych miejscach w nabłonek zmysłowy czyli nerwowy, który znowu rozmaicie się przed-

stawia, zależnie od swojego fizjologicznego znaczenia. Mając na względzie różnice w budowie nabłonka nerwowego, możemy wyróżnić w błędniku błoniastym dwie części: t. zw. narząd przedsionkowy dla zmysłu statycznego, t. j. woreczek i łagiewkę z przewodami półkolistemi, i przewód ślimakowy dla zmysłu słuchu.

a) Narząd przedsionkowy.

Woreczek, łagiewka i przewody półkoliste mają ścianę przezroczystą bardzo cienką i delikatną, najgrubszą (0·15—0·2 mm) w plamkach słuchowych i grzebieniach bańkowych. W przewodach półkolistych występują pojedynczo lub grupami ułożone nieznaczne brodawkowate wyniosłości, zgrubienia ściany błędnika, pokryte nabłonkiem płaskim. Spotyka się je już u noworodka, z reguły atoli tworzą się one dopiero po urodzeniu. Nazywają je brodawkami albo kosmkami przewodów półkolistych.

Ściana narządu przedsionkowego składa się z błony właściwej, blaszki podstawnej i nabłonka.

Błonę właściwą *(membrana propria)* tworzy tkanka łączna włóknista z nielicznemi włóknami sprężystemi, obfitująca w naczynia krwionośne, podobna naogół do okostnej. W plamkach słuchowych i grzebieniach bańkowych błona ta jest zgrubiała, a jej warstwa wewnętrzna zawiera liczne komórki gwiaździste; warstwa zewnętrzna jest w tych miejscach wiotka, przechodząc bowiem w okostną błędnika rozdziela się na sieć wiązek. Błoną właściwą przechodzą naczynia i nerwy błędnika.

Blaszka podstawna oddziela błonę właściwą od nabłonka. Jest to blaszka szklista, naogół cienka, zgrubiała w plamkach słuchowych i grzebieniach bańkowych, najgrubsza w przewodach półkolistych, gdzie głównie przyczynia się do utworzenia ściany błędnika.

Nabłonek jest jednowarstwowy, naogół płaski, o komórkach wielobocznych, o ile nie jest nabłonkiem nerwowym. Miejscami występują niskie komórki walcowate. Takie komórki widzimy na wąskim pasku naprzeciw grzebieni bańkowych, na t. zw. linji szwu wzdłuż wypukłej strony przewodów półkolistych i na końcach grzebieni bańkowych, gdzie komórki walcowate tworzą płaszczyzny półksiężycowate *(plana semilunata)*, obejmujące nabłonek nerwowy grzebieni.

Nabłonek nerwowy plamek i grzebieni jest znacznie grubszy niż tamten (około 50 μ) i składa się z wysokich komórek dwojakiego rodzaju: jedne, komórki rzęsate, są objęte zakończeniami włókien nerwowych i stanowią właściwe komórki zmysłowe, drugie komórki, nitkowate czyli zrębowe (podpórkowe), są wtrącone między tamte i służą im za podporę. Przejście wysokiego nabłonka zmysłowego w płaski nabłonek otoczenia jest stopniowe, łagodne.

Komórki zrębowe są cienkie a wysokie i zajmują całą grubość nabłonka. Jądro leży w dolnej połowie komórki, t. j. bliżej błony podsta-

wnej, niekiedy bardzo blisko niej, jest owalne i mniejsze od jąder komórek rzęsatych. Wywołuje ono na komórce wyraźne zgrubienie, pozostałe bowiem jej części są o wiele cieńsze, a tylko końce komórek są szersze i grubsze. Część dolna komórki rozdziela się niekiedy ku końcowi na kilka gałęzi, które opierają się na błonie podstawnej. Zdarzają się także boczne odgałęzienia komórki. Część górna komórki zawiera często w protoplazmie żółte ziarenka barwikowe, a kończy się rąbkiem oskórkowym *(cuticula)*. Z tych oskórkowych tworów komórek zrębowych powstaje na powierzchni nabłonka błona graniczna *(membrana limitans)*. W plamkach słuchowych komórki zrębowe są grubsze i niższe, niż w grzebieniach bańkowych.

Komórki rzęsate są grubsze i mniej więcej o połowę niższe od komórek zrębowych. Mają one kształt kolbowaty, gdyż część dolna komórki, zawierająca duże kuliste jądro, jest zgrubiała. Protoplazma tych komórek jest w stanie świeżym jasna, po utrwaleniu drobnoziarnista. Każdą komórkę rzęsatą otaczają dokoła komórki zrębowe. Koniec dolny komórki rzęsatej nigdy nie dochodzi do błony podstawnej, a z reguły nie przekracza linji, przepoławiającej wysokość nabłonka zmysłowego. Na owalnej lub okrągławej powierzchni górnego końca komórki znajduje się pęczek cienkich, delikatnych nitek, które wystają ponad powierzchnię wolną nabłonka. Nitki te, zlepiając się ze sobą, tworzą na komórce pojedynczy, stożkowaty wyrostek, zwany włosem słuchowym. Są to twory oskórkowe, dłuższe na grzebieniach niż na plamkach i łatwo łamliwe u nasady.

Na grzebieniach bańkowych znajduje się między włosami słuchowemi i ponad niemi przezroczysta galaretowata substancja, która, krzepnąc pod wpływem odczynników, zlepia ze sobą włosy i wytwarza na powierzchni grzebieni wyniosłość, osklepek grzebieniowy czyli końcowy *(cupula ampullaris s. terminalis)*.

Obie plamki słuchowe mają nabłonek zmysłowy nieco niższy niż grzebienie bańkowe, nie są objęte płaszczyzną półksiężycowatą i mają na swojej powierzchni cienką warstwę masy galaretowatej, błonę otolitową. Składa się ona z bardzo miękkiej bezpostaciowej masy, która sieciowatemi smugami nakrywa włosy słuchowe, i z licznych drobnych ziarenek, zwanych kamyczkami słuchowemi, albo otolitami, albo statolitami. Statolity leżą w jednej tylko warstwie, a są drobnemi 1—15 μ długiemi, sześciobocznemi graniastosłupami o końcach zaostrzonych w postaci piramid. Składają się one przeważnie z węglanu wapniowego z dodatkiem fosforanu wapniowego i substancji organicznej azotowej, nierozpuszczalnej w rozcieńczonych kwasach. Błona otolitowa jest tworem oskórkowym, analogicznym do błony pokrywkowej *(membrana tectoria)* przewodu ślimakowego.

W plamkach słuchowych i grzebieniach bańkowych kończą się obwodowe włókna dwubiegunowych komórek zwoju nerwu przedsionkowego. Włókna te, przechodząc przez błonę podstawną ściany błędnika, tracą

osłonkę rdzenną, dzielą się widlasto u podstawy nabłonka i wchodzą między jego komórki zrębowe. Pod podstawami komórek rzęsatych każde włókno dzieli się na 3—4 poziomo biegnące gałązki, z których każda biegnie pod kilku (3—6) komórkami rzęsatemi, a przy ostatniej z tego szeregu zagina się i kończy wolno na jej powierzchni bocznej. Z owych gałązek poziomych powstaje u podstaw komórek rzęsatych splot nerwowy, od którego tę warstwę nabłonka nazywamy splotowatą *(stratum plexiforme)*. Splot ten wysyła liczne gałązki wstępujące dokoła komórek rzęsatych i nieliczne zstępujące między komórki zrębowe. Od tych gałązek nazywamy te warstwy nabłonka sferą komórek rzęsatych i sferą komórek zrębowych. Każda komórka rzęsata otrzymuje 2—3 gałązki wstępujące, które oplatają jej część podstawną, tworząc jakby kubek dla tej komórki. Kończą się one wolno na bocznej powierzchni komórki, nie dochodząc do powierzchni nabłonka. W przebiegu tych końcowych gałązek włókien nerwowych spotyka się liczne zgrubienia. Każde zatem włókno nerwu przedsionka oplata swojemi gałązkami końcowemi całą grupę komórek rzęsatych, od których przyjmuje podnietę przez zetknięcie. Takich włókienek, któreby wchodziły do komórki nabłonka zmysłowego, nie stwierdzono.

b) Przewód ślimakowy.

W przewodzie ślimakowym można, jak powyżej (zob. str. 45) wspomniano, wyróżnić trzy ściany: 1) bębenkową, 2) przedsionkową i 3) zewnętrzną.

1) Ściana bębenkowa.

Ściana bębenkowa zaczyna się na blaszce spiralnej kostnej, w pobliżu jej brzegu wolnego zgrubieniem, zwanem rąbkiem błony spiralnej *(limbus laminae spiralis)* albo krótko rąbkiem spiralnym *(limbus spiralis)*, a od wolnego brzegu owej blaszki kostnej rozciąga się do ściany zewnętrznej ślimaka jako blaszka spiralna błoniasta *(lamina spiralis membranacea)* albo blaszka podstawna *(lamina basilaris)*. Szerokość ściany bębenkowej rośnie ku szczytowi ślimaka, przyczem zmienia się szerokość jej obu wymienionych odcinków. Rąbek spiralny i sąsiadująca z nim część blaszki podstawnej są nakryte cienką błoną pokrywkową *(membrana tectoria)*.

α) Rąbek spiralny.

Rąbek spiralny wyrasta w formie wału z przedsionkowej powierzchni blaszki spiralnej kostnej, jakby silne zgrubienie okostnej. Ponieważ na brzegu tego wału, zwróconym do wrzecionka ślimaka przyczepia się ściana przedsionkowa przewodu ślimakowego, przeto rąbek spiralny

wystaje do światła tego przewodu w kącie między tą ścianą a ścianą bębenkową. W kierunku ku ścianie zewnętrznej przewodu ślimakowego wybiega rąbek w dwa ostre brzegi: wargę przedsionkową *(labium vestibulare)* i wargę bębenkową *(labium tympanicum)*. Pierwsza sterczy wolno do światła przewodu ślimakowego, druga, odpowiadająca brzegowi wolnemu blaszki spiralnej kostnej, przechodzi w blaszkę podstawną. Ściana rąbka spiralnego wyżłabia się między obiema wargami w rowek spiralny *(sulcus spiralis)*, zwany też rowkiem spiralnym wewnętrznym *(sulcus spiralis internus)*.

Rąbek spiralny składa się ze zbitej włóknistej tkanki łącznej, która w głębszych warstwach zawiera tu i ówdzie wrzecionowate komórki z rozgałęzionemi wypustkami, nieliczne naczynia krwionośne, czasami nieregularne płytki soli wapniowych; u niektórych zwierząt spotyka się w niej także skostnienia. Ten trzon rąbka spiralnego pokrywa nabłonek jednowarstwowy. W rowku spiralnym i na wardze bębenkowej znajdujemy nabłonek brukowy, natomiast na powierzchni przedsionkowej rąbka nieregularny, złożony z drobnych komórek, które miejscami są przypłaszczone, miejscami bryłowate. Ta rozmaitość komórek nabłonka pozostaje w związku z ukształtowaniem powierzchni przedsionkowej włóknistego trzonu rąbka, która jest podzielona rowkami na małe wyniosłe pola rozmaitego kształtu. Przy wardze przedsionkowej układają się one wzdłuż rąbka regularnie obok siebie w jednym szeregu i mają kształt zębów siecznych, stąd też noszą tu nazwę zębów słuchowych (Huschkego), dalej zaś od tej wargi mają postać nieregularnych lub okrągłych brodawek i występują w licznych nieregularnych szeregach. Rowki między zębami słuchowemi, których jest około 7.000, i między brodawkami wypełniają drobne bryłowate komórki nabłonkowe, same zaś wyniosłości są pokryte komórkami przypłaszczonemi. Przy szczytowym końcu przewodu ślimakowego rąbek spiralny staje się niższy, zęby słuchowe maleją i wreszcie cały twór zanika, a wraz z nim i narząd Cortiego.

β) Blaszka podstawna.

Blaszka podstawna wychodzi z wargi bębenkowej rąbka spiralnego i rozciąga się prosto do ściany zewnętrznej przewodu ślimakowego, grubiejąc ku przyczepowi we wspomniany grzebień podstawny. Grzebień ten przechodzi bezpośrednio w więzadło spiralne *(ligamentum spirale)*, t. j. owo zgrubienie okostnej kanału ślimakowego, z którem zrasta się ściana zewnętrzna przewodu błoniastego. W brzegu wargi bębenkowej znajdują się przy przejściu w blaszkę podstawną owalne otworki nerwowe *(foramina nervosa)*, ułożone w liczbie około 4 tysięcy w jednym szeregu na całej długości przewodu. Są to ujścia kanalików nerwowych blaszki spiralnej kostnej dla gałązek nerwu ślimakowego, zdążają-

cych do narządu Cortiego. Brzeg blaszki przebity temi otworkami nazywają *habenula perforata*.

W blaszce podstawnej możemy wyróżnić trzy główne warstwy: 1) środkową błonę właściwą, 2) warstwę bębenkową okładzinową i 3) warstwę nabłonkową z narządem Cortiego.

1. Błonę właściwą blaszki podstawnej można ze względu na jej budowę podzielić na dwa pasma czyli sfery: wewnętrzną, leżącą bliżej rąbka spiralnego i zewnętrzną. Sfera wewnętrzna, zwana łukowatą *(zona arcuata)*, rozciąga się od wargi bębenkowej do podstaw filarów zewnętrznych (zob. niżej) narządu Cortiego, a jest cienka i delikatnie prążkowana w kierunku promieni, wychodzących z osi ślimaka ku jego

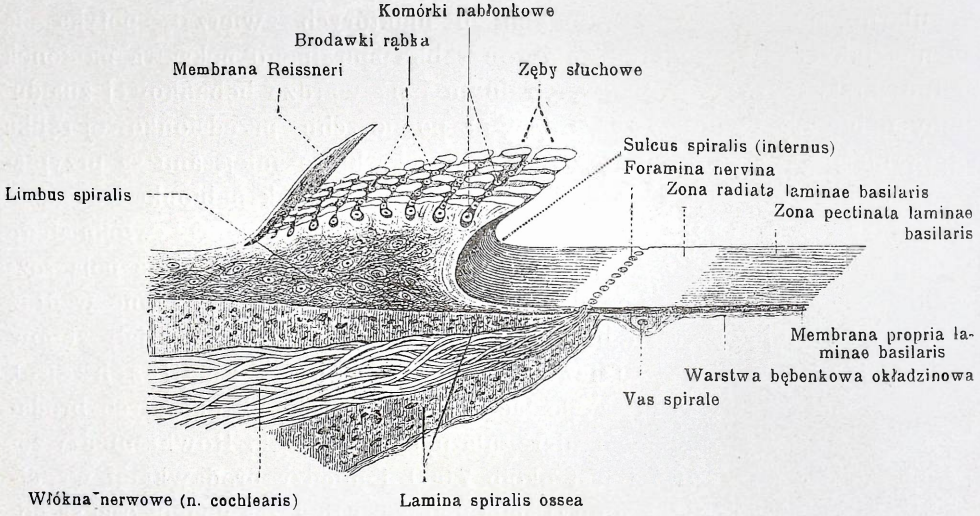

Rys. 19. Wycinek rąbka spiralnego z błoną podstawną (Poirier et Charpy, Cennien).

ścianie zewnętrznej. Druga, zewnętrzna sfera błony właściwej, zwana grzebieniastą *(zona pectinata)*, jest grubsza niż tamta i składa się z dwu warstw włóknistych, oddzielonych od siebie trzecią środkową bezpostaciową, wyglądającą jednolicie. Przy więzadle spiralnem ta środkowa warstwa gubi się, a obie warstwy włókniste, w których występują nieliczne podłużne jądra, przechodzą w tkankę łączną owego więzadła. Włókna tej warstwy, która jest zwrócona do nabłonka przewodu ślimakowego, są grubsze, wyraźniejsze i silniej załamują światło, niż włókna drugiej warstwy włóknistej. Włókna, ułożone obok siebie w kierunku promienistym, nadają tej sferze błony właściwej wygląd grzebienia, skąd pochodzi jej nazwa. Włókna promieniste błony właściwej nazywają też strunami głosowemi, a liczbę ich oceniają (Retzius) na 24 tysiące.

2. Warstwa bębenkowa okładzinowa, nakrywająca błonę właściwą od strony kanału bębenkowego, zaczyna się przy niej cienkim pokładem masy jednolitej, a zresztą składa się z protoplazmatycznych ko-

mórek tkanki łącznej, ułożonych w nielicznych warstwach. Komórki te, mające jądra owalne i wypustki o przebiegu spiralnym, są pozostałością owej tkanki galaretowatej, która początkowo wypełniała oba kanały perilimfatyczne ślimaka i dała im pokrycie śródbłonkowe. W warstwie okładzinowej biegnie nieco na zewnątrz od wargi bębenkowej włosowate naczynie spiralne *(vas spirale)*, zwane też zewnętrznem, które rozciąga się wzdłuż całego przewodu ślimakowego pod tunelem Cortiego. Drugie, wewnętrzne naczynie spiralne jest mniej stałe niż tamto i trzyma się wargi bębenkowej.

3. Nabłonek blaszki podstawnej wychodzi z brukowego nabłonka rowka spiralnego (wewnętrznego), przybiera obok tego rowka charakter nabłonka zmysłowego, jako narząd Cortiego, poczem, tracąc znacznie na wysokości, rozciąga się ku zewnętrznemu brzegowi błony, znowu jako nabłonek pokrywkowy. Ponad narząd Cortiego wybiega z rąbka spiralny twór oskórkowy, błona pokrywkowa *(membrana tectoria)*.

Narząd Cortiego, zwany też brodawką spiralną *(papilla spiralis)* albo narządem spiralnym *(organon spirale)*, rozciąga się na całej długości przewodu ślimakowego oprócz jego kątnicy przedsionkowej. Ma on postać wału, który po stronie wewnętrznej, t. j. zwróconej ku rowkowi spiralnemu, jest niższy i łagodniej opada niż po stronie zewnętrznej. Nabłonek narządu Cortiego składa się z komórek zmysłowych, zwanych rzęsatemi albo słuchowemi i z komórek zrębowych, które występują tutaj w trzech typach: jako komórki filarowe, Deitersa i Hensena.

Wszystkie wymienione komórki narządu Cortiego grupują się dokoła dwóch spiralnych szeregów komórek filarowych, względnie ich oskórkowych tworów zwanych filarami. Na przekrojach osiowych ślimaka widzimy stale dwa filary, z których leżący od strony rowka spiralnego nazywa się filarem wewnętrznym, drugi zaś filarem zewnętrznym. Oba filary opierają się na błonie podstawnej w pewnem oddaleniu od siebie (filar wewnętrzny stoi tuż przy brzegu blaszki spiralnej kostnej), a nachylając się ku sobie, łączą się wierzchołkami t. j. główkami. W ten sposób oba szeregi filarów, zewnętrznych i wewnętrznych, tworzą łuk spiralny *(arcus spiralis)*, który wraz z błoną podstawną zamyka kanał, w przekroju poprzecznym trójkątny, tunel Cortiego. W tunelu znajduje się u podstawy filarów wewnętrznych i zewnętrznych masa protoplazmatyczna, która przy każdym filarze zawiera po jednem jądrze i każdy też pokrywa cienką warstewką. Jądra te wraz z otaczającą je protoplazmą przedstawiają komórki przypodstawne, macierzyste komórki filarów. Każdy filar wraz z leżącą przy nim komórką przypodstawną przedstawia jedną komórkę filarową. Protoplazma komórek przypodstawnych zawiera cieniutkie włókienka, przez co wygląda prążkowano. Substancja filarów jest również podłużnie prążkowana, zawiera bowiem włókna, być może rogowe.

Do filarów wewnętrznych przylegają o połowę od nich niższe komórki słuchowe (rzęsate) wewnętrzne, ułożone w jednym rzędzie na całej długości narządu Cortiego. U podstawy tych komórek i od

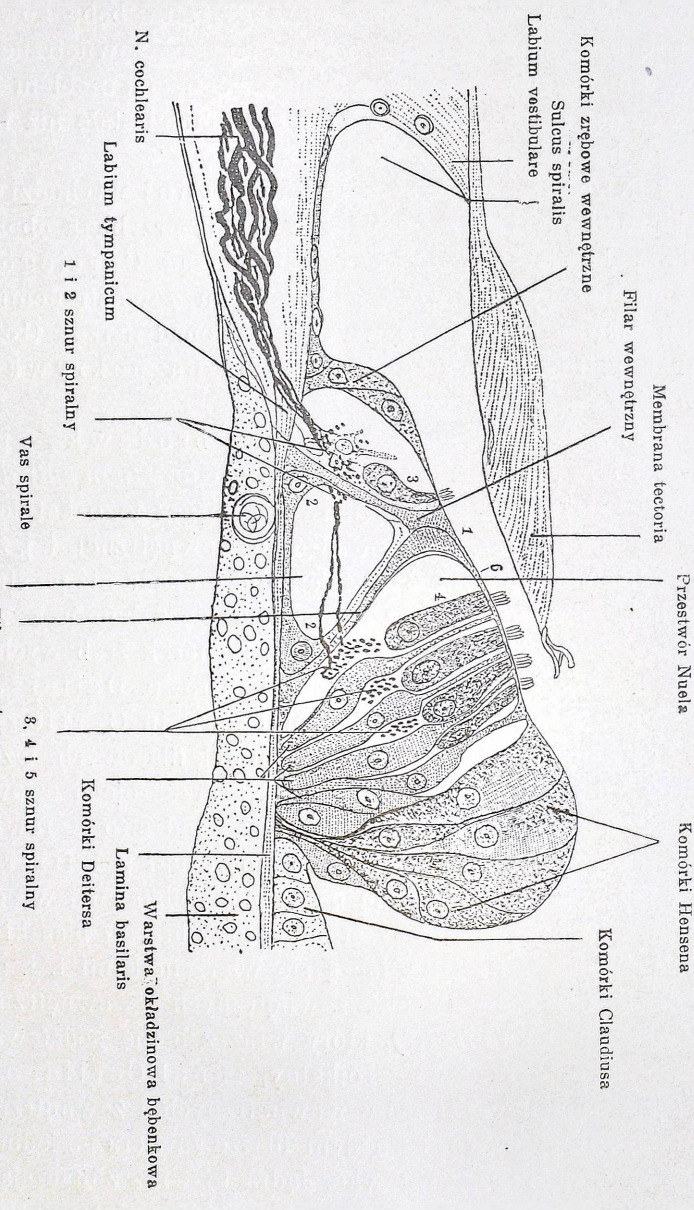

Rys. 20. Narząd Cortiego w przekroju poprzecznym (Retzius).
1 Płytka główkowa filara wewnętrznego. 2 Komórki przypodstawne. 3 Komórka słuchowa wewnętrzna. 4. Komórka słuchowa zewnętrzna pierwszego (wewnętrznego) szeregu. 6. Wiosło filara zewnętrznego.

strony rowka spiralnego (wewnętrznego) układają się w kilku warstwach komórki zrębowe wewnętrzne. Najgłębsze z tych komórek, leżące pod komórkami rzęsatemi na błonie podstawnej, odróżniamy jako komórki falangowe wewnętrzne i komórki graniczne. Pierwsze przylegają do filarów wewnętrznych, drugie znajdują się na wewnątrz

od falangowych. Jedne i drugie, cieńczejąc znacznie od połowy swej wysokości ku szczytowi, obejmują temi cienkiemi częściami komórki rzęsate wewnętrzne, oddzielają je od siebie i kończą się na powierzchni narządu Cortiego małemi płytkami główkowemi. Między komórkami wewnętrznego stoku narządu Cortiego znajduje się system szpar, które przez szparki między filarami wewnętrznemi łączą się z tunelem Cortiego.

Po stronie filarów zewnętrznych leżą trzy, miejscami cztery rzędy komórek Deitersa, a między temi kryje się tyleż rzędów komórek

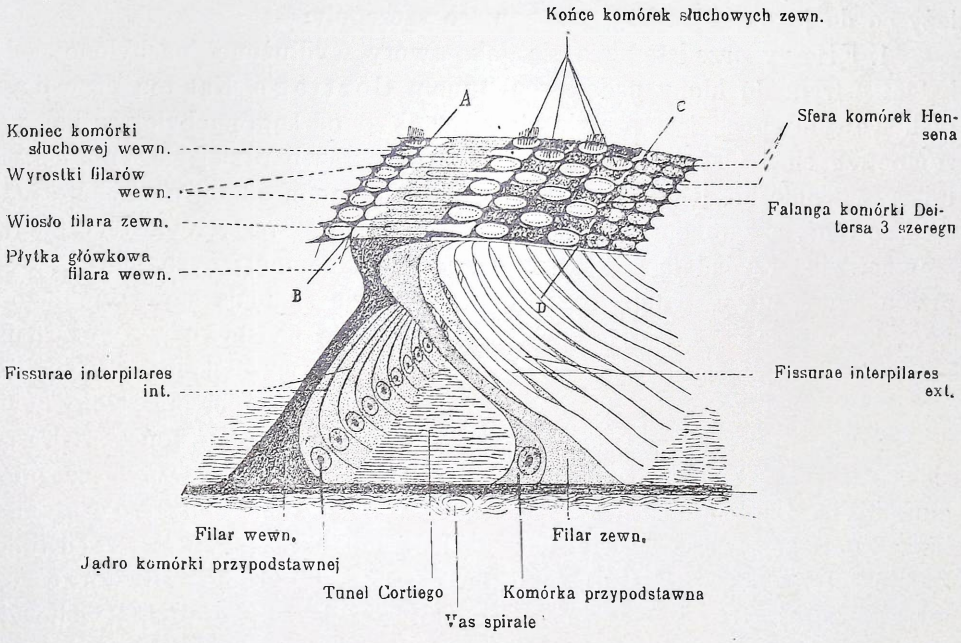

Rys. 21. Schemat tunelu Cortiego i błony siatkowatej AB—CD (Poirier et Charpy, Cennien).

słuchowych zewnętrznych. Między wewnętrznym szeregiem komórek Deitersa i komórek słuchowych zewnętrznych z jednej strony, a filarami zewnętrznemi z drugiej strony pozostaje znaczniejszy odstęp wolny, przestwór Nuela. Jest to kanał spiralny podobny do tunelu Cortiego, z którym pozostaje w związku przez szparki między filarami zewnętrznemi. Komórki Deitersa są wydłużone i zajmują całą wysokość nabłonka. Komórki słuchowe zewnętrzne są znacznie niższe od tamtych i nie dochodzą do błony podstawnej. Przypodstawne, dolne części komórek Deitersa, zawierające jądra, leżą obok siebie pod komórkami słuchowemi; górne, znacznie cieńsze od tamtych, wchodzą jako wyrostki falangowe między komórki słuchowe i oddzielają je od siebie, sięgając aż do wolnej powierzchni nabłonka, gdzie każdy taki wyrostek kończy się płytką główkową.

Na zewnątrz od komórek Deitersa następują komórki Hensena, które zamykają z tej strony narząd Cortiego, tworząc jego spadzisty stok zewnętrzny. Leżą one w jednej warstwie na błonie podstawnej, są jednak różnej wysokości, dlatego niekiedy komórki niższe kryją się między wyższemi, przez co nabłonek przybiera tu charakter wielorzędowego. Zewnętrzne, najniższe komórki Hensena przechodzą w warstwę niskich komórek Claudiusa, które pokrywają resztę błony podstawnej aż po ścianę zewnętrzną kanału ślimakowego i przechodzą w nabłonek tej ściany.

Do powyższego poglądu na budowę narządu Cortiego dodać należy co do jego składników następujące szczegóły:

1. Filary przedstawiają się jako twory wydłużone, nachylone pod kątem ostrym do błony podstawnej tunelu Cortiego. Kąt ten przy filarach wewnętrznych jest prawie stały i większy od kąta nachylenia filarów zewnętrznych, który ku szczytowi ślimaka coraz bardziej się zmniejsza. Filary zewnętrzne, lekko esowato wygięte, są zatem silniej nachylone niż wewnętrzne, a zarazem dłuższe od nich i nieco szersze. Na cztery filary wewnętrzne przypadają tylko trzy zewnętrzne, zewnętrznych filarów jest przeto mniej, niż wewnętrznych. Jedne i drugie składają się z wydłużonej płytki podstawnej, która leży na błonie podstawnej, z trzonu, i z główki, opatrzonej jednym względnie dwoma wyrostkami. Główka filara wewnętrznego wybiega w dwa, skierowane w przeciwne strony wyrostki: jeden, wewnętrzny, krótki i wąski, wchodzi między końce dwu sąsiednich komórek słuchowych wewnętrznych, drugi, zewnętrzny, znacznie dłuższy, bardzo cienki, prostokątny, zwany płytką główkową, nakrywa główkę i część wąską wiosła filara zewnętrznego. Wiosło (tak zwane od swojego kształtu) czyli falanga szeregu pierwszego, wyrasta z główki filara zewnętrznego ku stronie zewnętrznej i wchodzi między komórki słuchowe zewnętrzne najbliższego szeregu. Filary, leżące obok siebie w szeregu, stykają się tylko płytkami podstawnemi, główkami i płytkami główkowemi, natomiast między ich trzonami pozostają szpary międzyfilarowe *(fissurae interpilares)*. Szpary te w szeregu filarów zewnętrznych są szersze niż między filarami wewnętrznemi, a jedne i drugie łączą tunel Cortiego z przestworem Nuela i przestworami, leżącemi między komórkami nabłonkowemi wewnętrznego stoku narządu Cortiego. Wszystkie te przestwory są wypełnione endolimfą. Filary zewnętrzne i wewnętrzne łączą się ze sobą główkami w sposób podobny, jak kości w stawach panewkowych. Kolbowato zgrubiałe główki filarów wewnętrznych mają panewkowate zagłębienie, czworoboczne zaś główki filarów zewnętrznych mają odpowiednią powierzchnię wypukłą, która wchodzi w panewkę, utworzoną przez dwa albo trzy filary wewnętrzne. Te połączenia stawowe między filarami są nakryte płytkami główkowemi filarów wewnętrznych, które rozciągają się dalej jeszcze ponad wąskiemi

częściami wioseł filarów zewnętrznych, aż do pierwszego (wewnętrznego) szeregu komórek słuchowych zewnętrznych.

2. Komórki Deitersa spoczywają na błonie podstawnej małemi sześciobocznemi płytkami i wznoszą się skośnie ku powierzchni wolnej nabłonka. Komórka taka, u podstawy dość gruba, walcowata, cieńczeje znacznie powyżej środka i przechodzi w wyrostek falangowy, który kończy się płytką główkową kształtu biszkopta lub członka (falangi) palca. Część przypodstawna komórki składa się z bardzo jasnej, słabo ziarnistej substancji, natomiast część środkowa, zawierająca jądro i wyrostek falangowy, ma protoplazmę ciemną i ziarnistą. Na całej wysokości komórki biegnie falisto połyskujące włókno Retziusa, które opiera się na błonie podstawnej małą płytką podstawną. Ma ono podobne znaczenie, jak filary komórek filarowych i jest produktem protoplazmy komórki. W części szczytowej komórki występują stale ciałka środkowe.

3. Komórki Hensena są jasne, mają cienką, mocną osłonkę, kuliste jądro i protoplazmę zawierającą mało ziarenek i włókienek.

4. Błona siatkowata *(membrana reticularis)*. Wiosła filarów zewnętrznych i płytki główkowe komórek Deitersa, łącząc się ze sobą brzegami, tworzą przy współudziale główkowych płytek filarów wewnętrznych na powierzchni narządu Cortiego delikatną błonkę z owalnemi otworami, w które wchodzą końce komórek słuchowych zewnętrznych. Błona ta, zwana od owych regularnie rozmieszczonych otworów siatkowatą, rozciąga się aż do wewnętrznego brzegu wału komórek Hensena. Płytki, z których ona się składa, nazywamy falangami pierwszego, drugiego, trzeciego i czwartego szeregu. Falangi pierwszego szeregu są wiosłami filarów zewnętrznych, falangi drugiego do czwartego szeregu są zakończeniami komórek Deitersa. Wyrostki falangowe tych komórek dążą między komórkami słuchowemi, krzyżując się z niemi, do środkowych, cienkich części odnośnych falang i łączą się z niemi. Falangi pierwszego szeregu mają kształt wiosła, falangi drugiego i trzeciego szeregu są biszkoptowate, a te, które leżą na zewnątrz od ostatniego szeregu komórek słuchowych zewnętrznych, są nieregularne, wieloboczne i tworzą ramkę, zamykającą błonę siatkowatą. Falangi są przy brzegu zgrubiałe, w środku zaś bardzo cienkie; najsłabiej zaznacza się to na falangach ramki.

Błona siatkowata, obejmując swemi otworami końce komórek słuchowych zewnętrznych, przyczynia się do utrwalenia ich położenia. Dla komórek słuchowych wewnętrznych, ułożonych w jednym tylko szeregu, podobną rolę spełniają wewnętrzne wyrostki główkowe filarów wewnętrznych. Wyrostki te przechodzą między komórkami słuchowemi na ich powierzchnię wewnętrzną i łączą się tutaj ze sobą. W ten sposób koniec wolny każdej z tych komórek tkwi jakby w ramce.

5. Komórki słuchowe wewnętrzne mają kształt kolbowaty, podstawna bowiem część komórki jest rozdęta przez wielkie kuliste ją-

dro. Są one grubsze od filarów wewnętrznych, przy których leżą, dwie bowiem komórki słuchowe przypadają na trzy filary. Liczba ich wynosi około 3.300. Protoplazma okazuje w stanie świeżym delikatną ziarnistość, większą i wyraźniejszą po utrwaleniu. U podstawy komórki leży twór nie wyraźnie włóknisty, ciałko Retziusa. W części górnej mieści się ciałko środkowe i ciemne, owalne lub podłużne, ziarniste ciałko Hensena, zwane też ciałkiem spiralnem, ponieważ oplata je, jak się zdaje, jasne włókno spiralne. Wolny koniec komórki, płytka końcowa, ma kształt owalny i jest w stosunku do osi długiej komórki skośnie ustawiona. Z płytki końcowej wyrasta prostopadle około 20 rzęsek czyli pręcików. Wszystkie pręciki są jednakowej długości, walcowate, sztywne i połyskujące, a układają się w jednym lekko łukowatym szeregu, zwanym linją rzęsek.

6. Komórki słuchowe (rzęsate) zewnętrzne są nieco dłuższe od wewnętrznych, walcowate, w okolicy jądra nieco rozdęte, ku podstawie stożkowato zaokrąglone. Mają one poniżej środka duże kuliste jądra, w górnej zaś połowie ciałko Hensena. Protoplazma w stanie świeżym jest jasna, przezroczysta, tylko jej warstwa powierzchowna jest słabo ziarnista; najbardziej ziarnistą i zarazem ciemną jest protoplazma u podstawy komórki. Płytki końcowe są naogół owalne i mają w łukowatej linji rzęskowej około 20 rzęsek, nieco krótszych niż rzęski komórek słuchowych wewnętrznych. Liczba tych komórek wynosi około 12.000. W zakręcie przypodstawnym przewodu ślimakowego występują one z reguły w trzech szeregach, w zakręcie środkowym w czterech, a w szczytowym nawet w pięciu. Szereg czwarty, a w jeszcze wyższym stopniu piąty są niezupełne; luki zdarzają się także w szeregach niższego rzędu.

γ) Błona pokrywkowa.

Rąbek spiralny, rowek spiralny (wewnętrzny) i sąsiadującą z niemi część narządu Cortiego aż po najbardziej zewnętrzny szereg komórek słuchowych nakrywa miękka, sprężysta błona pokrywkowa *(membrana tectoria)*, twór komórek nabłonkowych. Jeden, wewnętrzny odcinek tej błony jest cienką blaszką, przylepioną zapomocą substancji kitowej do rąbka spiralnego na całej jego powierzchni aż po przyczep błony Reissnera. Drugi, zewnętrzny odcinek błony pokrywkowej, znacznie zgrubiały w swoim pasie środkowym, jest wolno zawieszony ponad rowkiem spiralnym oraz narządem Cortiego i kończy się brzegiem wolnym, zaostrzonym. Brzeg ten w zakręcie przypodstawnym przewodu ślimakowego przedstawia się jako błyszczący powrózek, w dwóch innych zakrętach rozdziela się ponad ostatnim szeregiem komórek rzęsatych na sieć włókien wolno zwisających, cienkich w zakręcie szczytowym, grubych w zakręcie środkowym. Błona pokrywkowa składa się z delikatnych włókien, wytrzymałych na działanie kwasu octowego, i z jednorodnej substancji podstawnej. Mniej więcej w połowie szerokości wolnej części błony biegnie

na jej powierzchni, zwróconej do narządu Cortiego, wzdłuż szeregu komórek słuchowych wewnętrznych płytki rowek, zaznaczający się jako wąski, połyskujący pasek Hensena. Jakie jest naturalne położenie wolnej części błony pokrywkowej, dotychczas nie rozstrzygnięto. Zdaje się, że odchylenie jej od narządu Cortiego, zwykle najznaczniejsze przy brzegu wolnym błony, rozwija się dopiero po urodzeniu w związku ze zdolnością słyszenia.

δ) Nerwy narządu Cortiego.

Nerwy zaopatrujące narząd Cortiego pochodzą ze spiralnego zwoju nerwu ślimaka. Obwodowe włókna dwubiegunowych komórek tego zwoju przechodzą cienkiemi wiązkami przez kanaliki promieniste blaszki spiralnej kostnej, tracą tutaj osłonkę rdzenną i dostają się przez otworki nerwowe wargi bębenkowej rąbka spiralnego w system przestworów między komórkami nabłonkowemi, zwany labiryntem śródnabłonkowym narządu Cortiego, gdzie tworzą szereg spiralnych powrózków nerwowych, połączonych ze sobą wiązkami promienistemi.

Największa część pęczków nerwowych, opuszczających blaszkę spiralną, rozdziela się na wiązki, które znowu splatają się ze sobą na wewnętrznej powierzchni filarów wewnętrznych w pobliżu ich podstaw w pierwszy czyli wewnętrzny powrózek spiralny. Z niego wychodzą włókna, otaczające części podstawne komórek słuchowych wewnętrznych i wiązki, które przez szpary między filarami wewnętrznemi dostają się do tunelu Cortiego i tworzą tutaj na tych filarach drugi czyli tunelowy powrózek spiralny. Powrózek tunelowy wysyła w małych odstępach promieniste włókna tunelowe, które przecinają poprzecznie tunel i przez szpary między filarami zewnętrznemi wchodzą do przestworu Nuela, gdzie pod podstawami pierwszego szeregu komórek rzęsatych zewnętrznych zaginają się w przebieg spiralny, poczem tworzą trzeci powrózek spiralny, leżący między filarami zewnętrznemi a pierwszym szeregiem komórek Deitersa. W podobny sposób powstają między dalszemi szeregami komórek Deitersa, a u podstaw komórek rzęsatych dalsze powrózki spiralne aż do szóstego. Od tych powrózków odchodzą włókna oplatające przypodstawne części komórek rzęsatych. Ostatecznie zatem zakończenia nerwowe w narządzie Cortiego leżą podobnie, jak w plamkach słuchowych i grzebieniach bańkowych, między komórkami nabłonkowemi dokoła komórek rzęsatych.

Dwie inne ściany przewodu ślimakowego, przedsionkowa i zewnętrzna, mają budowę nierównie prostszą niż ściana bębenkowa.

2) Ściana przedsionkowa.

Ściana przedsionkowa przewodu ślimakowego, zwana błoną przedsionkową Reissnera *(membrana vestibularis Reissneri)*, przy-

czepia się jednym brzegiem na brzegu wewnętrznym rąbka spiralnego, drugim, zgrubiałym w postaci grzebienia *(crista membranae vestibularis)*, do okostnej kanału ślimakowego względnie do więzadła spiralnego. Jest to cienka ale gołem okiem dostrzegalna błonka, zwykle rozpięta prosto między swojemi przyczepami, niekiedy wypuklona ku kanałowi przedsionkowemu. Zrębem jej jest bardzo cienka warstewka tkanki łącznej o delikatnych włóknach, od których pochodzi jej lekkie prążkowanie. Warstewkę tę nakrywa od strony kanału przedsionkowego śródbłonek, a od światła przewodu ślimakowego nabłonek płaski jednowarstwowy. Komórki nabłonkowe, ułożone często w wiry, są wieloboczne i zawierają żółte ziarenka barwikowe podobne do tych, jakie znajdują się w najgłębszym pokładzie warstwy rozrodczej *(stratum germinativum)* naskórka. Tu i ówdzie nabłonek tworzy sterczące do światła przewodu ślimakowego brodawkowate wyniosłości, złożone z jednej lub więcej ziarnistych okrągławych komórek o kulistem jądrze. Błona przedsionkowa nie jest unaczyniona, niekiedy atoli utrzymują się w niej resztki naczyń krwionośnych, pozostałość z rozwoju płodowego.

3) Ściana zewnętrzna.

Ściana zewnętrzna przewodu ślimakowego jest tak ściśle zrosła z okostną kanału spiralnego, że nie daje się od niej odgraniczyć. Na ścianie tego kanału kostnego występuje w okolicy przyczepu przewodu ślimakowego gruba warstwa tkanki łącznej, sierpowata na przekrojach osiowych ślimaka: więzadło spiralne *(ligamentum spirale)*. Przedstawia się ono jak zgrubienie okostnej, a rozciąga się poza sferę przewodu ślimakowego na ściany obu kanałów perilimfatycznych, przedsionkowego oraz bębenkowego i przechodzi swojemi ostremi brzegami w cienką okostnę tych kanałów. Więzadło spiralne składa się z cienkich włókien i z licznych rozgałęzionych komórek tkanki łącznej, które miejscami łączą się ze sobą wypustkami. U przyczepów dwu innych ścian przewodu ślimakowego, przedsionkowej i bębenkowej, tkanka więzadła spiralnego tworzy opisane powyżej grzebienie *(crista membranae vestibularis* i *crista basilaris)*. Część więzadła, leżąca między oboma grzebieniami, należy do ściany zewnętrznej przewodu ślimakowego. W sąsiedztwie grzebienia podstawnego więzadło wypukla się silniej ku światłu tego przewodu jako wyniosłość spiralna *(prominentia spiralis)*. Ogranicza ona ze ścianą bębenkową przewodu rynienkę, zwaną rowkiem spiralnym zewnętrznym *(sulcus spiralis externus)*.

W świetle przewodu ślimakowego więzadło spiralne pokrywa silnie unaczyniona, miękka blaszka: prążka naczyniowa *(stria vascularis)*. Przypisują jej wydzielanie endolimfy. Jej wolna powierzchnia jest nierówna, pagórkowata; do rzędu tych pagórków zaliczają też wyniosłość spiralną, inni natomiast uważają tę wyniosłość za twór, leżący już poza

sferą prążki naczyniowej. Budowa prążki nie jest dostatecznie wyjaśniona. Jedni uważają ją za twór czysto nabłonkowy, inni za nabłonek przerosły tkanką łączną, z którą weszły między komórki nabłonkowe także naczynia krwionośne. Szczególnie obfite są kręte naczynia włosowate, które wnikają aż między najbardziej powierzchowne komórki omawianej blaszki. Komórki prążki naczyniowej zawierają liczne ziarenka barwikowe, podobne jak nabłonek błony Reissnera. Na powierzchni prążki widzimy komórki przypłaszczone, głębiej bardziej walcowate; na wyniosłości spiralnej nabłonek jest cienki, w rowku spiralnym zewnętrznym wyższy. Komórki nabłonkowe wysyłają często wypustki w głąb prążki naczyniowej.

3. Nerwy błędnika błoniastego.

Nerwy błędnika pochodzą z ósmego nerwu mózgowego, nazywanego nerwem słuchowym. Nazwa ta jest o tyle niewłaściwa, że nerw ten skupia w sobie dwa fizjologicznie różne rodzaje włókien. Jedne z nich należą do części słuchowej błędnika, a więc do przewodu ślimakowego, drugie są przeznaczone dla czynności statycznych błędnika, idą więc do woreczka, łagiewki i baniek błoniastych. Pierwsze tworzą nerw ślimaka *(nervus cochleae)*, drugie nerw przedsionka *(nervus vestibuli)*. Oba nerwy mają zwoje o dwubiegunowych komórkach nerwowych, których wypustki obwodowe idą do błędnika, dośrodkowe do mózgu, tworząc w przewodzie słuchowym wewnętrznym pozornie pojedynczy pień nerwu słuchowego, a w istocie korzonek ślimakowy *(radix cochlearis)* i przedsionkowy *(radix vestibularis)* tego nerwu.

Nerw przedsionka dla plamek słuchowych i grzebieni bańkowych ma swój zwój przedsionkowy *(ganglion vestibulare)* na dnie przewodu słuchowego wewnętrznego. W przewodzie tym nerw dzieli się na dwie gałęzie główne: dolną czyli woreczkowobańkową *(ramus inferior s. sacculoampullaris)* i górną czyli łagiewkowobańkową *(ramus superior s. utriculoampullaris)*.

Gałąź dolna nerwu przedsionka wysyła: 1) nerw bańkowy tylny *(nervus ampullaris posterior)*, idący przez otwór pojedynczy pola przedsionkowego dolnego i przez plamkę sitkowatą dolną do bańki błoniastej tylnej i 2) nerw woreczkowy *(nervus sacculari)*, którego gałązki przez inne drobniejsze otworki wspomnianego pola i przez plamkę sitkowatą średnią zdążają do woreczka.

Gałąź górna nerwu przedsionka rozdziela się na trzy nerwy, które przez otworki pola przedsionkowego górnego i plamki sitkowatej górnej wchodzą do błędnika błoniastego. Są to: 1) nerw łagiewkowy *(nervus utricularis)*, przechodzący otworkami piramidy przedsionka do łagiewki, 2) nerw bańkowy górny *(nervus ampullaris superior)* i 3) nerw bańkowy boczny *(nervus ampullaris lateralis)*, przecho-

dzące innemi otworkami plamki sitkowatej górnej do swoich baniek błoniastych.

Nerw ślimaka jest nerwem narządu Cortiego. Powstaje on z włókien, które przez kanaliki blaszki spiralnej kostnej, kanał spiralny wrzecionka i jego kanały podłużne, wreszcie przez pasmo spiralne dziurkowate i otwór środkowy ślimaka dostają się do przewodu słuchowego wewnętrznego jako korzeń ślimakowy nerwu słuchowego. Nerw ten przeto z powodu wydłużonego wężownicowośrubowego kształtu przewodu ślimakowego i narządu Cortiego przybiera w swej części zawartej w ślimaku kształt wężownicowato zwiniętej taśmy, złożonej z oddzielnych gałązek nerwowych. Gałązki, idące od szczytowego i sąsiedniej połowy średniego zakrętu przewodu ślimakowego, skupiają się w kanale środkowym wrzecionka i wydostają się przez otwór środkowy do wspólnego pnia; gałązki, idące z pozostałej części przewodu ślimakowego, zdążają innemi kanałami podłużnemi wrzecionka i otworkami pasma spiralnego dziurkowatego do połączenia się z tamtemi. W przebieg tych wiązek nerwowych są wtrącone zwoje, które w kanale spiralnym wrzecionka skupiają się w wydłużony zwój spiralny ślimaka *(ganglion spirale cochleae)*, utworzony z komórek dwubiegunowych. Obwodowe wypustki tych komórek (dendryty) skupiają się w wiązki włókien, które dostają się od dołu w kanaliki promieniste blaszki spiralnej kostnej, łącząc się tu ze sobą obficie, poczem znowu oddzielnemi wiązkami przez otworki nerwowe *(foramina nervosa s. nervina)* wchodzą do blaszki podstawnej przewodu ślimakowego, wreszcie do narządu Cortiego. Gałązki nerwu ślimakowego, zdążające promienisto do blaszki spiralnej, krzyżują się po obu stronach zwoju spiralnego z innemi cienkiemi gałązkami tego nerwu, które biegną wężownicowo, a są znane pod nazwą wiązki nerwowej Böttchera. Włókna te wchodzą, zdaje się, prędzej lub później do blaszki spiralnej i przyłączają się do gałązek promienistych nerwu ślimakowego.

4. Naczynia błędnika.

a) Tętnice.

Tętnice błędnika błoniastego pochodzą od jednej z gałązek tętnicy słuchowej wewnętrznej *(a. auditiva interna)*. Gałązka ta dzieli się na trzy tętniczki: przedsionkową *(a. vestibularis)*, ślimakową *(a. cochlearis)* i przedsionkowoślimakową *(a. vestibulocochlearis)*, która znowu dzieli się na gałązkę przedsionkową i ślimakową. Wskutek tego więc błędnik dostaje cztery gałązki tętnicze: dwie tętnice przedsionkowe, zaopatrujące oprócz woreczka i łagiewki także przewody półkoliste oraz początek przewodu ślimakowego, i dwie tętnice dla ślimaka.

Tętnice przedsionkowe mają przebieg wężykowaty, a rozdzielają się ostatecznie w przedsionkowych częściach błędnika i w przewo-

dach półkolistych na sieć naczyń włosowatych, gęstą w plamkach słuchowych i grzebieniach bańkowych, rzadką w innych miejscach.

Tętnice ślimakowe dostają się w bardzo krętym przebiegu do spiralnego kanału ślimaka albo przez wrzecionko do średniego i szczytowego zakrętu, albo wprost przez pasmo spiralne dziurkowate do zakrętu przypodstawnego. Gałązki tych tętnic tworzą w pobliżu nasady blaszki spiralnej kostnej łańcuch spiralny tętniczy *(tractus spiralis arteriosus)*. Z tego łańcucha idą drobne gałązki do zwoju spiralnego, do blaszki spiralnej i do więzadła spiralnego. Do tego więzadła dostają się tętniczki

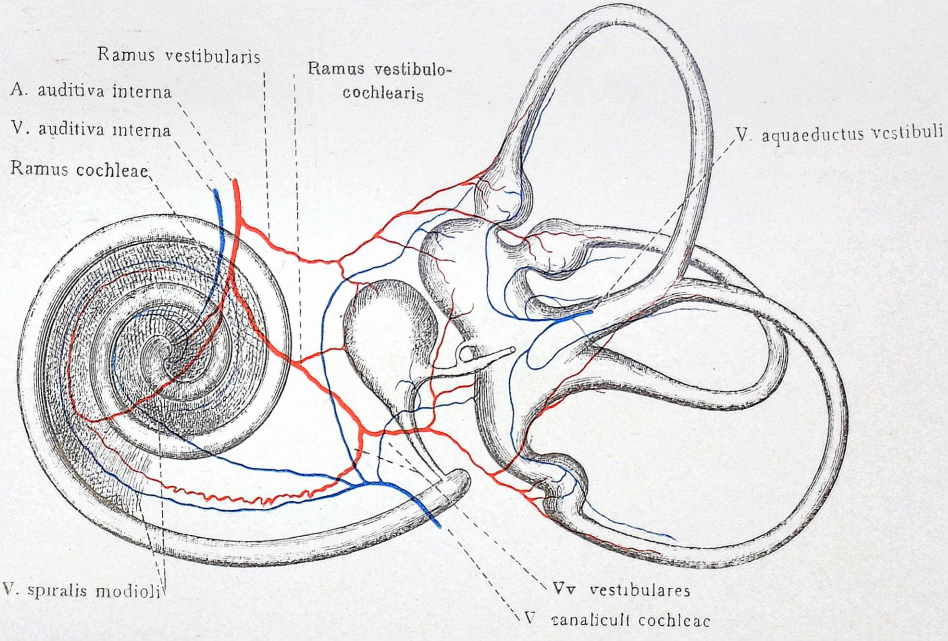

Rys. 22. Schemat unaczynienia błędnika błoniastego
(Toldt-Hochstetter wedle Siebenmanna)

przez przegrodę spiralną, oddzielającą od siebie zakręty kanału ślimakowego, okrążając perilimfatyczny kanał przedsionkowy. Od strony kanału bębenkowego tętnice są rzadkie, liczniejsze natomiast żyłki.

Tętniczki blaszki spiralnej kostnej łączą się ze sobą licznemi połączeniami, które tworzą podobne arkady, jak tętnice jelitowe w krezce. Arkady te są charakterystyczne zwłaszcza dla zakrętu przypodstawnego, gdzie występują w trzech rzędach. Arkady 1 i 2 rzędu leżą jeszcze w blaszce spiralnej kostnej i składają się z tętniczek. Arkady 3 rzędu powstają w ścianie bębenkowej przewodu ślimakowego już z właściwych naczyń włosowatych i tworzą razem pojedyncze naczynia o wężownicowym przebiegu, z których wychodzą naprzemian promieniste tętniczki i żyłki. Takiemi są zewnętrzne i wewnętrzne naczynie spi-

ralne, z których pierwsze, nazywane też krótko naczyniem spiralnem *(vas spirale)*, zawsze występuje przynajmniej w zakręcie przypodstawnym przewodu ślimakowego, drugie jest mniej stałe i poprzerywane.

Błędnik kostny i jego okostna otrzymują też gałązki tętnicze z opony twardej i od tętnicy rylcowosutkowej *(a. stylomastoidea)*. Mają one połączenie z tętnicami jamy bębenkowej.

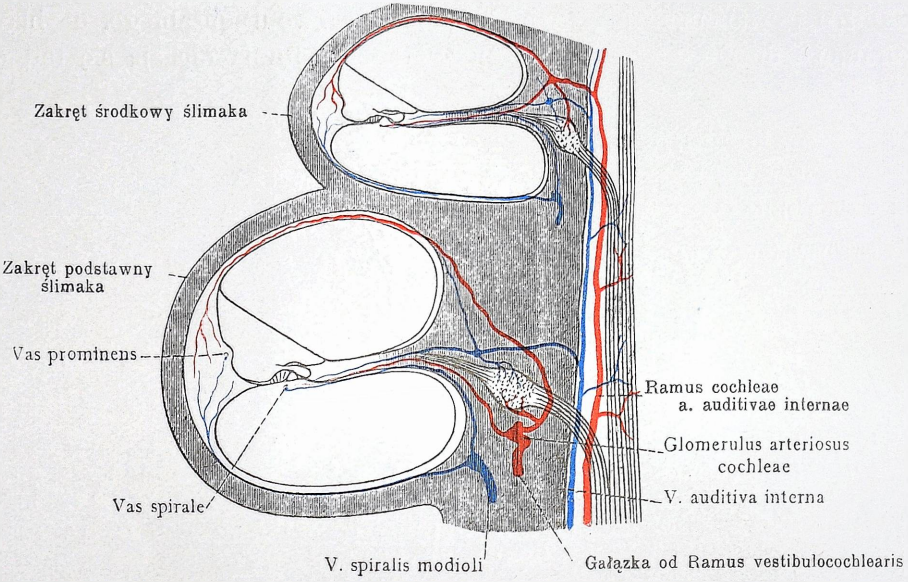

Rys. 23. Schemat unaczynienia ślimaka (Toldt-Hochstetter).

b) Żyły.

Żyły błędnika zbierają się w żyłę wodociągu przedsionka *(vena aquaeductus vestibuli)*, żyłę kanalika ślimaka *(v. canaliculi cochleae)* i żyły słuchowe wewnętrzne *(venae auditivae internae)*.

1. Żyła wodociągu przedsionka powstaje jako pojedynczy pień albo splot żylny z sześciu żył przewodów półkolistych. Z każdego przewodu odprowadzają krew dwie żyły, idące od jego ujść. Wszystkie łączą się w jeden wspólny pień, który dostaje się wodociągiem przedsionka albo kanałem dodatkowym przedsionka *(canalis accessorius vestibuli)* do zatoki skalistej dolnej lub do jednej z żył opony twardej.

2. Żyła kanalika ślimaka jest większa od tamtej, a wchodzi do żyły szyjnej wewnętrznej. Powstaje ona z żył spiralnych *(venae spirales)* ślimaka i z żył przedsionkowych *(venae vestibulares)*, odprowadzających krew znacznej części przedsionka; odpowiada przeto tętnicy przedsionkowoślimakowej.

Żyły spiralne ślimaka wiją się przy wewnętrznej ścianie kanału ślimakowego. Jedna z nich, żyła spiralna wrzecionka *(vena spiralis modioli)*, trzyma się w swoim przebiegu w pobliżu ściany kanału

bębenkowego aż do jego końca, druga, zwana żyłą blaszki spiralnej, biegnie wzdłuż przyczepu tej blaszki tylko do środkowego zakrętu. Żyła spiralna wrzecionka składa się z dwu gałęzi (żył spiralnych): z tylnej, która wije się wzdłuż przypodstawnego zakrętu kanału ślimakowego, i z przedniej, która należy do środkowego i szczytowego zakrętu. Wszystkie te żyły spiralne przyjmują na całym przebiegu promieniste gałązki, które obejmują dokoła oba perilimfatyczne kanały ślimaka. W ścianie kanału przedsionkowego występują te promieniste żyłki w tej samej mniej więcej liczbie co odpowiednie tętniczki, natomiast w kanale bębenkowym żyłki są nierównie liczniejsze. Gałązki tętnicze kanału przedsionkowego i żylne kanału bębenkowego spotykają się ze sobą końcami w więzadle spiralnem. Na jego powierzchni wewnętrznej, szczególnie w okolicy prążki naczyniowej, widzimy obfitą sieć naczyniową, w której też zdarzają się naczynia o wężownicowym przebiegu. Do nich należy naczynie wystające *(vas prominens)* — zwane też żyłą spiralną zewnętrzną *(vena spiralis externa)* — które biegnie w wyniosłości spiralnej wspomnianego więzadła. Podobne naczynia spiralne spotyka się także w grzebieniach błony przedsionkowej i blaszki podstawnej.

3. Żyły słuchowe wewnętrzne towarzyszą w liczbie dwu albo trzech równoimiennej tętnicy i nerwowi słuchowemu. Powstają one ze splotu żylnego, który na dnie przewodu słuchowego wewnętrznego otacza nerw, biegną częścią przy nim, częścią w oponie twardej, a uchodzą do zatoki skalistej dolnej albo poprzecznej. Ich dopływy z błędnika zachowują się jak gałęzie poboczne dwu powyżej opisanych żył głównych; największe z nich są: żyła środkowa ślimaka *(vena centralis cochleae)*, która wieloma gałązkami wychodzi z żyły blaszki spiralnej, biegnie w osiowej części wrzecionka i opuszcza je otworem środkowym, oraz żyła przyścienna ślimaka, która ma szerokie połączenie *(anastomosis)* z jego żyłą spiralną tylną. Dzięki połączeniom oba te naczynia odciążają opisane powyżej główne drogi żylne, odprowadzające krew z średnich i szczytowych części ślimaka.

W uchu wewnętrznem typowych naczyń limfatycznych niema. Rolę ich przypisujemy przestworom perilimfatycznym błędnika i wychodzącym z nich przewodom perilimfatycznym, o których była mowa wyżej.

V. Narządy pomocnicze ucha.

Należą tutaj ucho zewnętrzne, ucho środkowe i oddzielająca je od siebie błona bębenkowa.

A. Błona bębenkowa.

Błona bębenkowa *(membrana tympani)* jest cienką, ale mocną i sztywną przegrodą między przewodem słuchowym zewnętrznym a jamą

bębenkową i tworzy dla pierwszego dno, t. j. ścianę przyśrodkową, dla drugiej zaś ścianę boczną. Błona bębenkowa ma kształt nieregularnej elipsy, bardzo zbliżonej do koła, o wymiarach osi dużej 10—11 mm, małej 9 mm. W okolicy wcięcia bębenkowego brzeg błony na przestrzeni około 2·5—3 mm wypukla się silnie ku łusce skroniowej. Grubość błony wynosi około 0·1 mm, większa jest tylko przy brzegu; wytrzymałość jej jest bardzo znaczna, znosi ona bowiem ciśnienie słupa rtęci 1 m wysokiego, sprężystość natomiast jest bardzo mała. W kierunku ku przewodowi słuchowemu zewnętrznemu ruchomość błony jest wydatna, w kierunku odwrotnym t. j. ku jamie bębenkowej bardzo słaba. Za życia błona bębenkowa jest szara, lekko połyskująca i w małym stopniu przezroczysta; po śmierci mętnieje i traci połysk z powodu zmian w naskórku, pokrywającym ją od zewnątrz.

Błona bębenkowa jest u płodu ustawiona prawie poziomo. Położenie to zmienia się w życiu pozapłodowem na skośne tego rodzaju, że płaszczyzna położona przez jej brzeg, p ł a s z c z y z n a b ł o n y b ę b e n k o w e j, jest nachylona do poziomu pod kątem 45°—50°, otwartym na zewnątrz (k ą t i n k l i n a c j i), a do płaszczyzny środkowej pod kątem około 50°, otwartym ku tyłowi (k ą t d e k l i n a c j i). Oba kąty są u noworodka nieco mniejsze niż u dorosłego, dlatego mówimy o podnoszeniu się błony bębenkowej w rozwoju pozapłodowym.

W stosunku do ścian zewnętrznego przewodu słuchowego, który przebiega na ogół poprzecznie, błona bębenkowa jest u dorosłego ustawiona skośnie, w ten sposób, że jej brzeg dolny jest o 7 mm dalej ku stronie przyśrodkowej wysunięty niż górny, a brzeg przedni o 5 mm dalej niż tylny. W następstwie tego ściana górnotylna przewodu tworzy z błoną bębenkową kąt tak silnie rozwarty (co najmniej 140°), że wydaje się, jakby ta ściana przewodu była przedłużeniem błony bębenkowej, zwłaszcza przy sprawach zapalnych w tej okolicy; natomiast do ściany przedniodolnej przewodu jest błona bębenkowa nachylona pod kątem bardzo ostrym (średnio około 27°). Te stosunki mają ważne znaczenie dla medycyny praktycznej.

Błona bębenkowa całym swoim obwodem przyrasta do kości. Większy jej odcinek, c z ę ś ć n a p i ę t a *(pars tensa)*, jest swoim zgrubiałym brzegiem, o b r ą c z k ą w ł ó k n i s t o c h r z ą s t k o w ą *(annulus fibrocartilagineus)*, wpuszczona w r o w e k b ę b e n k o w y *(sulcus tympanicus)* kości bębenkowej. Mały, górny odcinek błony przyczepia się do łuskowej części kości skroniowej we w c i ę c i u b ę b e n k o w e m *(incisura tympanica, Rivini)*, tworząc jej c z ę ś ć w i o t k ą *(pars flaccida, membrana Shrapnelli)*. Zdarzający się w tej części błony o t w ó r *(foramen mebranae flaccidae, Rivini)* uważa większość autorów za zjawisko nieprawidłowe. Granica między częścią wiotką i napiętą zaznacza się, z powodu ich niejednakowej grubości, jako delikatna linja, p r ą ż k a b ł o n y b ę b e n k o w e j p r z e d n i a i t y l n a *(stria membranae tympani anterior et posterior)*, nazywane

często niewłaściwie fałdami młoteczkowemi zewnętrznemi *(plicae malleolares externae, ant. et post.)*.

Oglądając błonę bębenkową od strony zewnętrznego przewodu słuchowego u osoby żywej, zauważamy w jej części górnej białawą smugę, schodzącą skośnie ku tyłowi i dołowi od brzegu górnego do środka błony. Smuga ta, prążka młoteczka *(stria malleolaris)*, pochodzi od przyczepu rękojeści tej kostki. Na jej dolnym końcu, leżącym nieco niżej i z przodu od środka błony, przypada lejkowate zagłębienie, pępek błony bębenkowej *(umbo membranae tympani)*. Odpowiada on końcowi rękojeści młoteczka i pochodzi stąd, że część końcowa rękojeści od-

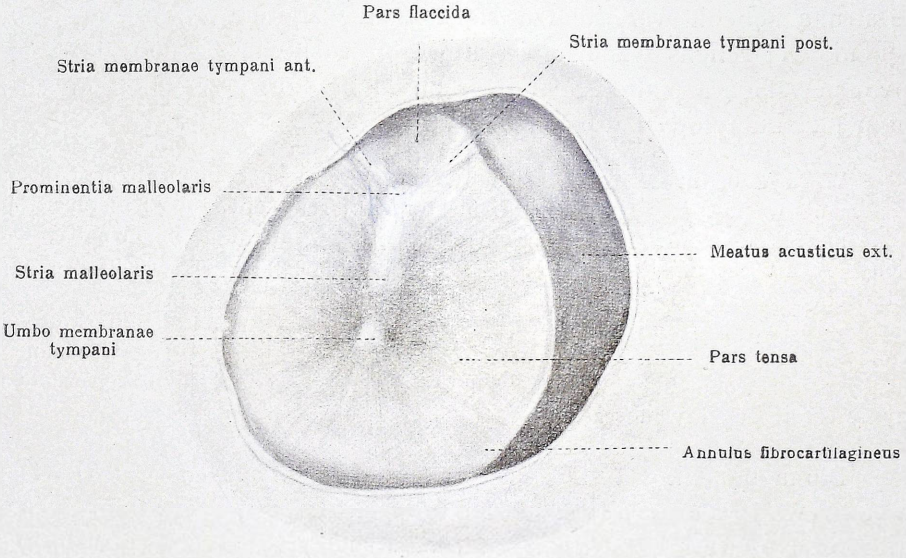

Rys. 24. Powierzchnia zewnętrzna lewej błony bębenkowej 5:1. (Rauber-Kopsch).

gina się pod kątem około 30° ku wnętrzu jamy bębenkowej. Linja prosta, biegnąca w błonie bębenkowej w kierunku prążki i prostopadła do niej, wykreślona w pępku, dzielą tę błonę na cztery nierówne ćwiartki, z których obie dolne są mniejsze od górnych, przyczem każda tylna jest większa od odpowiedniej przedniej. Poza okolicą pępka błona bębenkowa w całości wypukla się nieznacznie ku przewodowi słuchowemu.

Na granicy części napiętej i wiotkiej zaznacza się na zewnętrznej powierzchni błony mała, biaława wyniosłość młoteczka *(prominentia malleolaris)*, wywołana przez wyrostek krótki (boczny) tej kostki. W przedniodolnej ćwiartce błony bębenkowej widzimy wziernikiem u żywego człowieka przy sztucznem oświetleniu trójkątną jasną plamę: stożek świetlny (refleks trójkątny). Wierzchołek trójkąta leży w pępku błony bębenkowej, podstawa (1·5—2 mm szeroka) blisko jej brzegu, ale do niego nie dochodzi; wysokość wynosi 2·5 mm. Stożek

świetlny, ważny przy rozpoznawaniu chorób ucha środkowego, nie zależy od anatomicznej budowy błony bębenkowej, lecz jest tylko zjawiskiem optycznem, refleksem świetlnym, który co do kształtu i wielkości ulega pewnym wahaniom, zawsze jednak w warunkach prawidłowych wychodzi z pępka błony bębenkowej. Oprócz tego refleksu prawie zawsze występuje jeszcze drugi, jako linijna smuga połyskująca wzdłuż przedniodolnego brzegu błony (refleks rowkowy). Dzięki pewnej, chociaż nieznacznej przezroczystości błony można przez nią niekiedy dojrzeć u żywego człowieka pewne szczegóły w jamie bębenkowej: odnogę długą kowadełka, odnogę tylną strzemionka, ścięgno mięśnia strzemiennego, wzgórek, a w rzadkich przypadkach dołek okienka ślimaka i tylny fałd młoteczkowy ze struną bębenkową. Zdarza się też, że wzgórek wywoływa na błonie bębenkowej refleks wzgórkowy, który przedstawia się jako okrągła, matowo połyskująca plamka o niewyraźnym brzegu, przesunięta nieznacznie od pępka ku tyłowi i dołowi.

W zachowaniu się błony bębenkowej u zwierząt spotyka się rozmaite zboczenia od stosunków powyżej opisanych. U niektórych (kret, żółw, żaba i nietoperz) jest ta błona płaska, u ptaków i jaszczurek okolica pępka wypukla się nazewnątrz, a reszta błony jest z tej strony wklęsła. Żółw, wydra i tchórz mają błonę bębenkową pionowo ustawioną, świnka morska i wiewiórka prawie poziomo.

Odmiany. Wybitnie pionową błonę bębenkową spotykano u muzyków, nieprawidłowo nachyloną u kretynów i osób głuchych od urodzenia. Przy wrodzonem zamknięciu przewodu słuchowego zewnętrznego brak błony bębenkowej, czemu towarzyszy często zupełny lub częściowy brak kostek słuchowych.

Błona bębenkowa składa się z trzech głównych blaszek: 1) blaszki właściwej włóknistej *(lamina propria s. fibrosa)*, 2) blaszki (warstwy) skórnej *(stratum cutaneum)* i 3) blaszki (warstwy) śluzowej *(stratum mucosum)*. W wiotkiej części błony nie ma blaszki właściwej.

Blaszka właściwa, najgrubsza z trzech blaszek błony bębenkowej, tworzy podstawę dla dwu innych blaszek, które ją nakrywają, skórna od strony zewnętrznej, śluzowa od strony jamy bębenkowej. Do niej też należy obrączka włóknistochrząstkowa, umocowująca błonę w rowku bębenkowym. Obrączka ta składa się ze zbitej tkanki łącznej włóknistej z włóknami sprężystemi i rozrzuconemi komórkami chrząstkowemi. Na obu powierzchniach pokrywają ją gęsto włókna promieniste, które przechodzą stąd w błonę właściwą części napiętej. Zresztą blaszka właściwa składa się z płaskich wiązek włókien tkanki łącznej, które łączą się ze sobą pod kątami ostremi. Pozostawiają one między sobą tylko bardzo wąskie odstępy z komórkami tkanki łącznej, ciałkami błony bębenkowej. Włókien sprężystych niema tu zupełnie. Włókna blaszki właściwej tworzą dwie warstwy, dość luźno ze sobą połączone: zewnętrzną warstwę włókien promienistych *(stratum radiatum)* i wewnętrzną warstwę włókien okrężnych *(stratum circulare)*.

Włókna promieniste wychodzą z obrączki włóknistochrząstkowej i skupiają się w pępku oraz przy dolnej połowie rękojeści młoteczka, leżąc w tych miejscach najgęściej obok siebie. Niema ich wcale w wiotkiej części błony bębenkowej oraz w trójkątnym wycinku części napiętej, zwanym trójkątem śródpromienistym *(trigonum interradiale)*, który podstawą opiera się na części wiotkiej. Z blaszką skórną łączy się luźno warstwa włókien promienistych w ten sposób, że włókna jej przechodzą w delikatne wiązki włókienek skóry właściwej.

Warstwa włókien okrężnych, leżąca na wewnętrznej powierzchni warstwy promienistej, rozpoczyna się na brzegu, w obrączce, i jest w obwodowym pierścieniu błony najgrubsza. W oddaleniu jednej trzeciej promienia od obwodu warstwa ta zaczyna tracić na grubości, ku środkowi błony cieńczeje coraz więcej i wreszcie prawie zupełnie zanika. Środkowa zatem część błony bębenkowej ma w blaszce właściwej tylko włókna promieniste. Nagromadzenie i napięcie włókien okrężnych w obwodowym pasie błony bębenkowej jest powodem jej wypuklenia w tej okolicy nazewnątrz. Także na zewnętrznej powierzchni warstwy włókien promienistych leży w obwodowej części błony bębenkowej cienki pokład włókien okrężnych.

Połączenie blaszki właściwej z blaszką śluzową jest ścisłe. W tylnej górnej ćwiartce błony bębenkowej tworzy się pod blaszką śluzową ze splotu włókien promienistych i okrężnych zgrubienie (aż do 0·08 mm) blaszki właściwej, które wystaje do światła jamy bębenkowej i wysyła do niej w różnych kierunkach cienkie pasma pokryte błoną śluzową. Cały ten twór jest prawdopodobnie pozostałością owej tkanki galaretowatej, której miejsce zajęła jama bębenkowa.

Z blaszką właściwą zrasta się ściśle rękojeść młoteczka. Od strony zwróconej do błony bębenkowej rękojeść jest pokryta cienką warstwą chrząstki szklistej, zresztą okostną, w którą przechodzą włókna blaszki włóknistej. Część górną rękojeści w okolicy bocznego wyrostka młoteczka przymocowują włókna okrężne, do pozostałej zaś części schodzą włókna promieniste, i to albo z dwu stron, jak u dolnego końca rękojeści, albo tylko z jednej, jak do środkowej części, obejmując ją w postaci pętli.

2) Blaszka śluzowa błony bębenkowej jest przedłużeniem błony śluzowej, wyścielającej jamę bębenkową. Jest to cienka błona ściśle zrosła z blaszką właściwą i z okostną rękojeści młoteczka. Składa się z jednej warstwy dużych ale bardzo płaskich komórek nabłonkowych i z cienkiej warstwy tkanki siateczkowatej, zawierającej leukocyty. Przy brzegu błony występują brodawkowate wyniosłości z pętlami naczyniowemi. Dalej od brzegu i na rękojeści młoteczka zdarzają się one rzadziej.

3) Blaszka skórna błony bębenkowej jest przedłużeniem skóry przewodu słuchowego. Grubość tej blaszki, wynosząca zaledwie 50—60 μ,

zwiększa się na wiotkiej części błony i na prążce młoteczka do 0·4 mm. W tem zgrubiałem pasemku skórnem schodzą główne naczynia i nerwy do okolicy pępka błony bębenkowej. Skóra właściwa jest bardzo cienka (20 μ), a jedynie we wspomnianem pasemku dochodzi do $^1/_3$ mm i tworzy tu brodaweczki. W naskórku, który grubieje na prążce, można wyróżnić warstwę rozrodczą *(stratum germinativum)*, utworzoną z jednego pokładu komórek z dużemi jądrami, warstwę jasną *(stratum lucidum)* z rzadkiemi silnie spłaszczonemi jądrami i warstwę zrogowaciałą *(stratum corneum)* z kilku pokładów bezjądrzastych płytek. Gruczołów i włosów niema wcale.

Naczynia krwionośne i nerwy błony bębenkowej występują w dwóch systemach: jeden zewnętrzny w blaszce skórnej i drugi wewnętrzny w blaszce śluzowej. Blaszka właściwa nie ma naczyń krwionośnych, tylko system kanalików odżywczych, podobnie jak rogówka; posiada natomiast splot nerwowy.

Tętnice blaszki skórnej są gałązkami tętnic zewnętrznego przewodu słuchowego. Od tętnicy usznej głębokiej *(a. auricularis profunda)* pochodzi większa gałązka, tętnica rękojeści zewnętrzna *(a. manubrialis externa)*, która w zgrubiałem pasemku skórnem błony bębenkowej schodzi do jej pępka, wysyłając z pnia i gałęzi końcowych liczne gałązki promieniste dla środkowej części błony. Drugą grupę stanowią tętniczki, idące promienisto od brzegu ku środkowi błony. Z sieci tych tętniczek odpływa krew do dwóch splotów żylnych: do splotu rękojeści *(plexus venosus manubrii)* i splotu przybrzeżnego *(plexus venosus marginalis)*.

W blaszce skórnej znajdujemy też sieć delikatnych naczyń limfatycznych, których treść odpływa do gruczołów limfatycznych usznych przednich i tylnych *(lymphoglandulae auric. ant. et post.)*.

Podobnie jak tętniczki rozmieszczone są nerwy blaszki skórnej. Pochodzą one z nerwu przewodu słuchowego zewnętrznego *(nervus meatus auditivi externi)*, gałązki nerwu usznoskroniowego *(nervus auriculotemporalis)* oraz z gałęzi usznej nerwu błędnego *(ramus auricularis nervi vagi)*. Oprócz drobnych gałązek przybrzeżnych, promienistych, znajdujemy jedną większą gałązkę błony bębenkowej *(ramus membranae tympani)*, który z tętniczką rękojeści biegnie w pasemku skórnem błony. Z nerwów tych powstaje rzadka sieć na granicy blaszki skórnej i właściwej, a od niej odchodzą gałązki do naskórka.

Tętniczki blaszki śluzowej pochodzą od tętnic bębenkowych *(a. tympanicae)*. Tworzą one również siatkę, w której wyróżniają się dwie gałązki: jedna, tętnica rękojeści wewnętrzna *(a. manubrii interna)*, biegnie w pasemku skórnem, druga idzie z przeciwnej strony od brzegu dolnego błony bębenkowej i ma połączenia z tamtą. Żyły łączą się w sploty i pozostają z podobnemi splotami blaszki skórnej w związku zapomocą gałązek, które przebijają blaszkę właściwą.

Sieć naczyń limfatycznych blaszki śluzowej jest rzadsza niż podskórna, z którą się łączy na brzegu błony bębenkowej i zapomocą gałązek przebijających.

Nerwy blaszki śluzowej pochodzą ze splotu bębenkowego *(plexus tympanicus)* i tworzą sploty pod nabłonkiem i dokoła naczyń.

B. Ucho środkowe.

Ucho środkowe przedstawia się jako kanał, zawarty przeważnie w kości skroniowej, z przodu uzupełniony chrząstką. Na tylnym końcu kończy się on w wyrostku sutkowym, na przednim otwiera się do części nosowej gardła. Część środkowa tego kanału, jama bębenkowa, mieści w sobie kostki słuchowe, część tylna obejmuje system komórek sutkowych, część przednia stanowi trąbkę słuchową. Jama bębenkowa jest oddzielona z boku błoną bębenkową od przewodu słuchowego zewnętrznego, a od strony przyśrodkowej sąsiaduje z błędnikiem słuchowym, mając tu z nim ścianę wspólną. Cały ten kanał, oraz kostki słuchowe, pokrywa błona śluzowa.

1. Jama bębenkowa.

a) Kształt i ściany kostne.

Jama bębenkowa *(cavum tympani)* ma kształt nieregularny. Odróżniamy w niej sześć ścian, których wzajemne położenie możemy wyobrazić sobie, uważając je za ściany niskiego graniastosłupa czworościennego o poziomo ustawionej osi. Z dwu podstaw jego jedna, przyśrodkowa, ściana błędnikowa *(paries labyrinthicus)*, tworzy ścianę wspólną dla jamy bębenkowej i błędnika — druga, boczna, jest przeważnie utworzona przez błonę bębenkową i dlatego nazywa się ścianą błoniastą *(paries membranaceus)*. Obie te ściany wpuklają się ku światłu jamy bębenkowej, błoniasta z powodu pępka błony bębenkowej, błędnikowa z powodu wzgórka *(promontorium)* i są w okolicy tych wyniosłości oddalone od siebie zaledwie 2—3 mm. Cztery ściany boczne graniastosłupa, t. j. górna, dolna, przednia i tylna ściana jamy bębenkowej przechodzą łagodnie w siebie i noszą nazwy od sąsiednich szczegółów kości skroniowej. Wszystkie cztery są nierówne, pokryte jamkami, komórkami bębenkowemi *(cellulae tympanicae)* i miejscami bardzo cienkie. Dotyczy to szczególnie ściany górnej i dolnej, które mogą być nawet zupełnie przedziurawione, a wówczas tylko opona twarda, względnie okostna zewnętrznej podstawy czaszki, zamykają w tych miejscach jamę bębenkową. Przy przejściu ściany górnej w tylną znajduje się otwór, wiodący do jamy sutkowej *(antrum mastoideum)*, a na ścianie przedniej u góry jama bębenkowa otwiera się do trąbki słuchowej.

1. Ściana błędnikowa jamy bębenkowej jest najwięcej ze wszystkich urozmaicona. Wypukla się ona pośrodku do światła tej jamy jako wzgórek *(promontorium)*. Blaszka kostna, tworząca tę wyniosłość, jest zarazem ścianą boczną części wolnej kanału ślimakowego. Część tylna wzgórka oddziela od siebie dwa dołki: górny, dołek okienka owalnego albo przedsionka *(fossula fenestrae ovalis s. vestibuli)* i dolny,

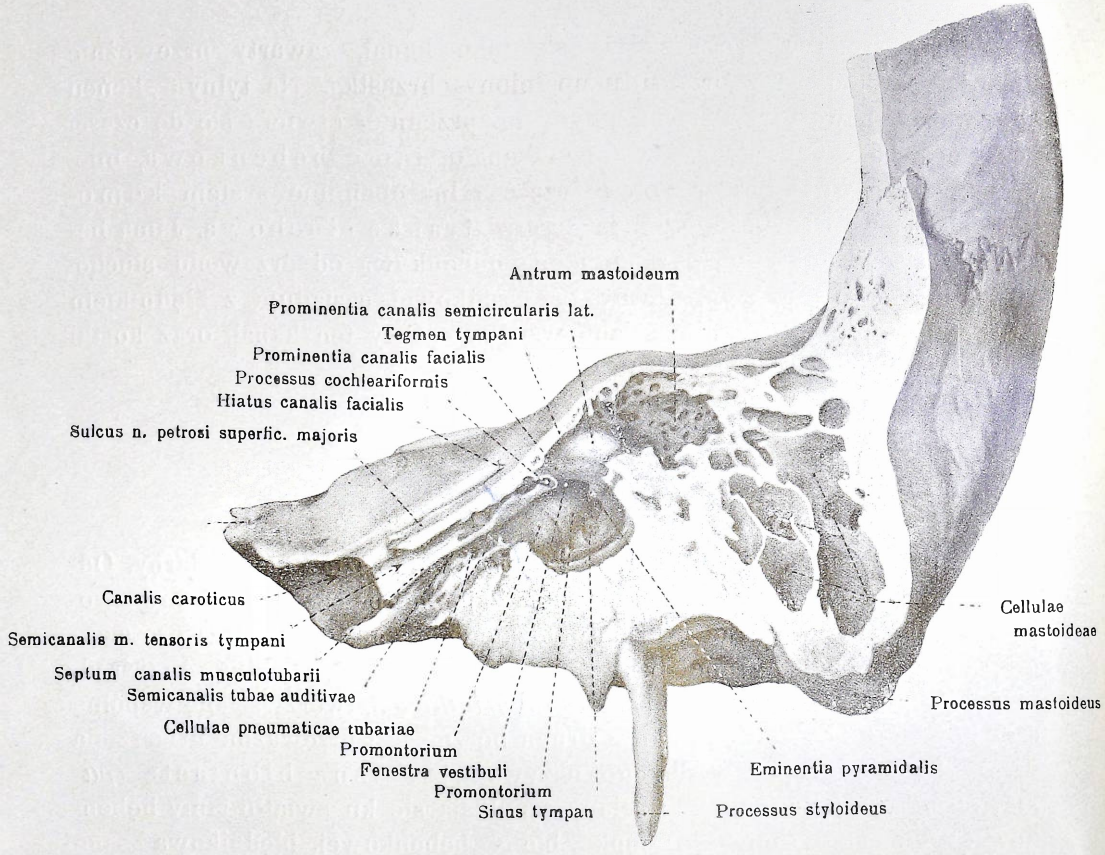

Rys. 25. Sciana przyśrodkowa lewego ucha środkowego (1·5 : 1). (Rauber-Kopsch).

dołek okienka okrągłego albo ślimaka *(fossula fenestrae rotundae s. cochleae)*. Na dnie tych dołków leżą równoimienne otwory, okienka.

Okienko przedsionka jest zwrócone ku stronie bocznej, a ma kształt nerkowaty, t. j. owalu o brzegu dolnym nieco wgiętym ku środkowi. Najdłuższa średnica wynosi 3 mm i biegnie w kierunku osi piramidy skroniowej, największa szerokość wynosi 1·5 mm. Okienko owalne wiedzie z jamy bębenkowej do przedsionka błędnika kostnego względnie

do perilimfatycznego przestworu przedsionka. Zamyka je podstawa strzemionka, umocowana na brzegu otworu więzadłem obrączkowem *(ligamentum annulare)* do rowka powleczonego chrząstką szklistą.

Okienko okrągłe jest mniejsze od owalnego i kryje się głęboko pod wzgórkiem, leżąc na dnie stosunkowo głębokiego dołka z wejściem zwróconem ku tylnej ścianie jamy bębenkowej. Przyśrodkową, najdłuższą

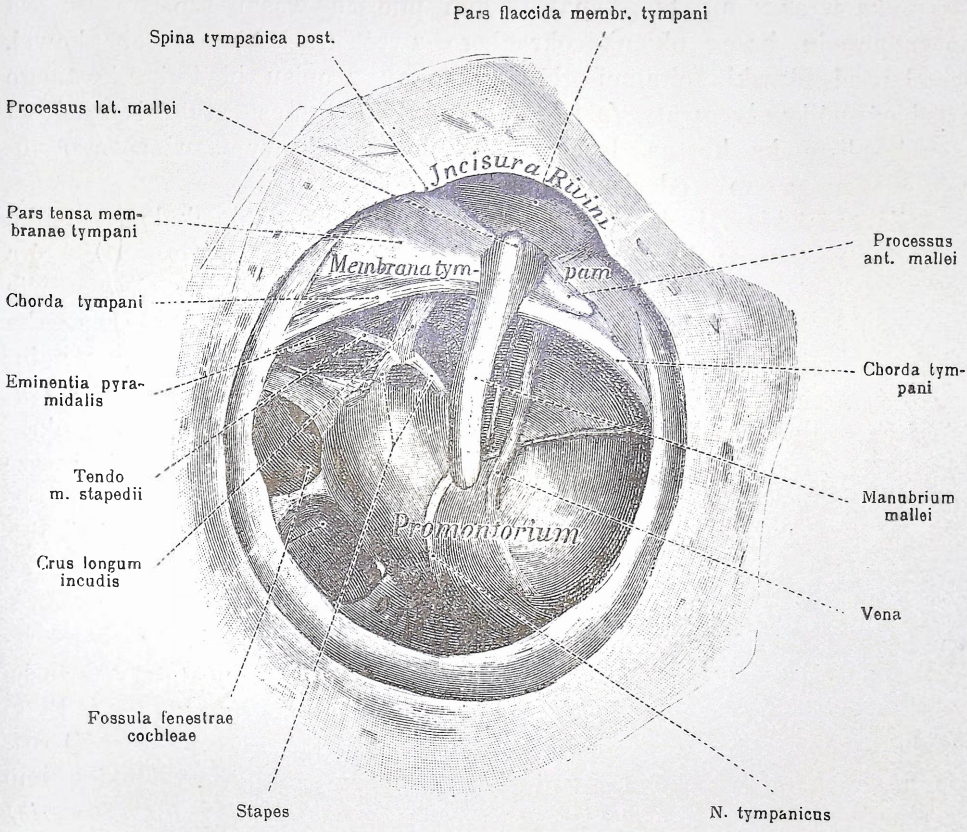

Rys. 26. Ściana przyśrodkowa prawej jamy bębenkowej z kostkami słuchowemi, z częścią górną błony bębenkowej, z przednim i tylnym fałdem młoteczka (7:1) (Broesike).

ścianę tego dołka tworzy podpora wzgórka (zob. niżej), boczną, najkrótszą — wzgórek. Okienko okrągłe otwiera się do spiralnego kanału ślimaka, dokładniej mówiąc do perilimfatycznego kanału bębenkowego, a jest zamknięte błoną bębenkową wtórną *(membrana tympani secundaria, Scarpae)*, nieskostniałą częścią pierwotnej torebki mezodermalnej błędnika błoniastego. Błona ta, utworzona z tkanki włóknistej i zrosła z okostną błędnika, jest od strony jamy bębenkowej pokryta jej błoną śluzową, a od strony kanału ślimakowego śródbłonkiem przestworów perilimfatycznych. Uzupełnia ona ścianę perilimfatycznego kanału bębenkowego *(scala tym-*

pani) przy jego początku. Na tylno-przyśrodkowym brzegu okienka, zwróconym ku przedsionkowi błędnika, spotykają się i łączą ze sobą obie blaszki spiralne kostne, główna i wtórna, których początkowe odcinki są na kości macerowanej widoczne przez okienko. Utworzona przez te blaszki i rozpięty między niemi przewód ślimaka błoniastego — ściana perilimfatycznego kanału bębenkowego spotyka się przy tym brzegu okienka z błoną bębenkową wtórną pod kątem ostrym, otwartym ku przodowi, i zamyka wraz z nią ten kanał, w tem miejscu wąski, szparowaty. Na bocznoprzedni brzeg okienka okrągłego, zwrócony ku jamie bębenkowej, schodzi od blaszki spiralnej głównej znany z opisu błędnika kostnego grzebień półksiężycowaty *(crista semilunaris)*, to jest mniej lub więcej wyraźna listewka kostna, leżąca w kanale bębenkowym, tuż poza otworem wewnętrznym wodociągu ślimaka.

Za wzgórkiem i okienkiem okrągłem znajduje się dołek dość głęboki, zwłaszcza u noworodka: zatoka bębenkowa *(sinus tympani)*, która z tyłu wgłębia się pod wyniosłość piramidową. Zatokę tę ograniczają dwie listewki kostne, które wychodzą tuż przy sobie z tylnego brzegu wzgórka i biegną rozbieżnie: jedna poziomo pod okienkiem owalnem ku wyniosłości piramidowej, druga pionowo w dół jako podpora wzgórka *(subiculum promontorii)*, tworząca przyśrodkowy brzeg dołka okienka okrągłego. Zatoka bębenkowa jest u dorosłego płytsza, zmienna i niezawsze wyraźna.

Ponad okienkiem owalnem wypukla się ku jamie bębenkowej cienka, czasami niezupełna ściana kanału nerwu twarzowego jako wyniosłość tejże nazwy *(prominentia canalis facialis)*. Powyżej tej wyniosłości i równolegle do niej biegnie wyniosłość kanału półkolistego bocznego *(prominentia canalis semicircularis lateralis)*. Obie te wyniosłości leżą po stronie przyśrodkowej otworu, wiodącego do jamy sutkowej. Przegroda kanału mięśniowotrąbkowego *(septum canalis musculotubarii)* rozciąga się ku tyłowi ponad wzgórkiem i kończy się tuż przed okienkiem owalnem wyrostkiem łyżeczkowatym *(processus cochleariformis)*. Na powierzchni wzgórka przebiega prawie pionowo rowek wzgórka *(sulcus promontorii)*. Zastępuje on część środkową kanalika bębenkowego *(canaliculus tympanicus)*, którego część dolna, wychodząca z dołka skalistego, otwiera się do jamy bębenkowej na jej ścianie dolnej, górna zaś rozpoczyna się u końca rowka wzgórka delikatnym otworkiem między okienkiem owalnem a wyrostkiem łyżeczkowatym i biegnie do jamy czaszkowej, gdzie wpada ujściem górnem kanalika bębenkowego *(apertura superior canaliculi tympanici)*.

2. Sciana boczna, błoniasta, jamy bębenkowej zajmuje oprócz błony bębenkowej także małą część kostną, rozciąga się bowiem poniżej brzegu dolnego tej błony, a więcej jeszcze ponad jej brzeg górny, sięgając aż do stropu jamy bębenkowej *(tegmen tympani)* jako blaszkowaty wyrostek łuski kości skroniowej. Przy tej ścianie leży młoteczek w ten

sposób, że jego rękojeść wrasta w błonę bębenkową, a główka sąsiaduje ze wspomnianym wyrostkiem łuski. Kolec bębenkowy tylny *(spina tympanica posterior)*, który utrzymuje się i na ostatecznej kości bębenkowej, wchodzi w przewężenie między główką a rękojeścią, zwane szyjką młoteczka.

3. Ścianę górną, stropową *(paries tegmentalis)* tworzy cienka, niekiedy przedziurawiona blaszka kostna, strop jamy bębenkowej *(tegmen tympani)*, który, rozciągając się dalej ku szczytowi piramidy, nakrywa też kanał mięśniowotrąbkowy.

4. Ściana przednia, tętnicza *(paries caroticus)* jest blaszką kostną, około 4 mm wysoką, która oddziela jamę bębenkową od kanału tętnicy szyjnej wewnętrznej; stąd nazwa tej ściany. Znajdują się na niej ujścia drobnych kanalików szyjnobębenkowych *(canaliculi caroticotympanici)*. Dolny z tych kanalików otwierać się może na dolnej ścianie jamy bębenkowej, górny na ścianie przyśrodkowej. U góry na ścianie przedniej uchodzi do jamy bębenkowej kanał mięśniowotrąbkowy. Często widzimy na niej kilka drobnych, płytkich dołków, a niekiedy większe otwory, przebijające do kanału tętnicy szyjnej. Przypomina to stosunki u małp, u których ta tętnica leży w jamie bębenkowej.

5. Ściana dolna, żylna *(paries jugularis)*, węższa od górnej, odpowiada dolnej ścianie piramidy i graniczy z dołkiem dla żyły szyjnej wewnętrznej *(fossa jugularis)*, od której otrzymała nazwę łacińską. Wobec zmienności w zachowaniu się tego dołka stosunek jego do jamy bębenkowej rozmaicie się przedstawia. Na tej ścianie otwiera się kanalik bębenkowy, który zdąża tutaj od swego początku *(apertura inferior canaliculi tympanici)* w dołku skalistym *(fossula petrosa)*. Na granicy ze ścianą tylną znajduje się nieregularna, zmiennej wielkości wyniosłość rylcowata *(prominentia styloidea)*, zawierająca górny, obrośnięty kością koniec wyrostka rylcowatego. Ściana dolna ma z reguły drobne, pojedyncze wgłębienia, a niekiedy łuki. Wyjątkowo są one tak znaczne, że żyła szyjna wpukla się do jamy bębenkowej i jest od jej światła oddzielona tylko błoną śluzową. Te zboczenia mają doniosłe znaczenie praktyczne.

6. Ściana tylna, sutkowa *(paries mastoideus)* ma u góry trójkątny otwór, wejście do jamy sutkowej *(aditus ad antrum mastoideum)* z opisanemi przy ścianie przyśrodkowej wyniosłościami kanału półkolistego bocznego i kanału nerwu twarzowego, który dalej przebiega w głębi tej ściany. Przy brzegu dolnym wspomnianego otworu leży nieznaczny dołek kowadełka *(fossa incudis)* dla odnogi krótkiej tej kostki *(crus breve incudis)*. Poniżej tego dołka znajduje się mała stożkowata wyniosłość piramidowa *(eminentia pyramidalis)* z otworkiem na szczycie. Tworzy ją cienka blaszka kostna, pokrywająca mięsień strzemienny *(musculus stapedius)*, którego drobne ścięgno przechodzi przez otworek szczytowy tej blaszki do jamy bębenkowej. Jamka ukryta w wyniosłości piramidowej łączy się otworkiem, leżącym na jej dnie, z kanałem

nerwu twarzowego, od którego mięsień otrzymuje gałązkę. Od szczytu tej wyniosłości do brzegu okienka owalnego przebiega zwykle pręcik kostny, mostek wzgórka *(ponticulus promontorii)*. Z boku od wyniosłości piramidowej otwiera się drobnym otworkiem kanalik struny bębenkowej *(apertura tympanica canaliculi chordae)*, wychodzący z kanału nerwu twarzowego.

Jamę bębenkową dzielimy na trzy części, odpowiadające trzem odcinkom ściany bocznej, dwom kostnym i środkowemu błoniastemu. Część środkowa *(mesotympanum)* ma za ścianę boczną błonę bębenkową, a otwiera się ku przodowi do trąbki słuchowej. Część górna *(epitympanum)* jest z boku zamknięta wspomnianą wyżej blaszką łuski kości skroniowej, a otwiera się ku tyłowi do jamy sutkowej. Część dolna *(hypotympanum)*, najmniejsza, leży poniżej brzegu dolnego błony bębenkowej. Między temi częściami jamy bębenkowej niema, prócz zaznaczonych budową jej ściany bocznej, żadnych granic.

b) Kostki słuchowe.

Między błoną bębenkową a okienkiem przedsionka leżą w jamie bębenkowej trzy kostki słuchowe *(ossicula auditivi)*, połączone ze sobą stawami: młoteczek *(malleus)*, kowadełko *(incus)* i strzemionko *(stapes)*. Tworzą one łańcuch, złożony z trzech ogniw, na obu końcach umocowany, gdyż młoteczek wrasta w błonę bębenkową, a strzemionko łączy się więzadłem obrączkowem z brzegiem otworu owalnego. Łańcuch kostek słuchowych przenosi drgania błony bębenkowej na perilimfę błędnika. Główka młoteczka i trzon kowadełka, więc najgrubsze części tych kostek, mieszczą się w górnym odcinku jamy bębenkowej *(epitympanum)*, powyżej błony bębenkowej, cienkie schodzą równolegle obok siebie do środkowej części tej jamy *(mesotympanum)*. Tutaj rękojeść młoteczka wrasta w błonę bębenkową, a odnoga długa kowadełka biegnie wolno i zagiąwszy się przy końcu pod kątem prostym ku stronie przyśrodkowej łączy się ze strzemionkiem. Płaszczyzna przesunięta przez wszystkie części strzemionka, które mniej lub więcej kryje się w zagłębieniu między wzgórkiem a wyniosłością kanału nerwu twarzowego, jest prawie prostopadła do odnogi długiej kowadełka i rękojeści młoteczka.

Kostki słuchowe są przymocowane do ścian jamy bębenkowej więzadłami i wraz z niemi pokryte błoną śluzową tej jamy. Leżą one zatem pod błoną śluzową i pozostają do niej w podobnym stosunku, jak narządy jamy brzusznej do otrzewnej.

Młoteczek *(malleus)* jest kostką 8—9 mm długą, kształtu lekko zgiętej maczugi. Odróżniamy na nim dwie główne części: grubszą, zaokrągloną główkę *(capitulum)* i cieńczejącą od główki ku końcowi rękojeść *(manubrium)*. Między temi częściami znajduje się zwężenie, szyjka *(collum)*. Oś głowy i szyjki odchyla się od osi rękojeści pod kątem roz-

wartym (125° — 130°), otwartym ku stronie przyśrodkowej i ku przodowi. Z szyjki względnie tuż poniżej z początku rękojeści wychodzą dwa wy-

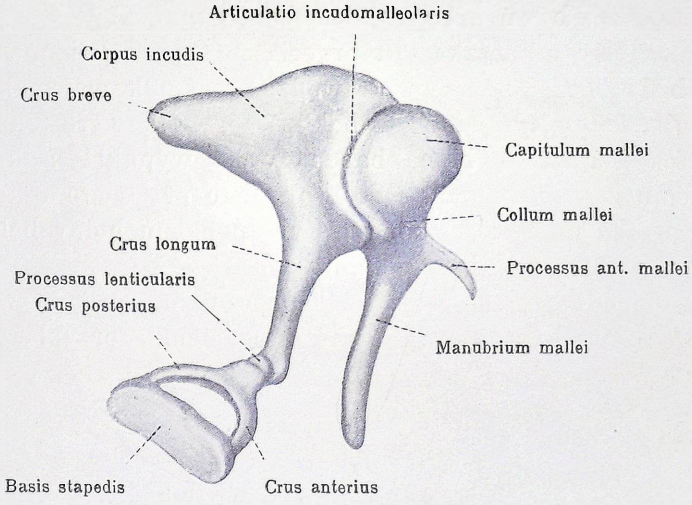

Rys. 27. Kostki słuchowe lewe w związku ze sobą: od strony przyśrodkowej i nieco od góry (6:1) (Rauber-Kopsch).

rostki, jeden krótki, boczny *(processus lateralis s. brevis)* i drugi długi, przedni *(processus anterior s. longus, Folii)*.

Główka młoteczka, kształtu gruszkowatego, leży ponad błoną bę-

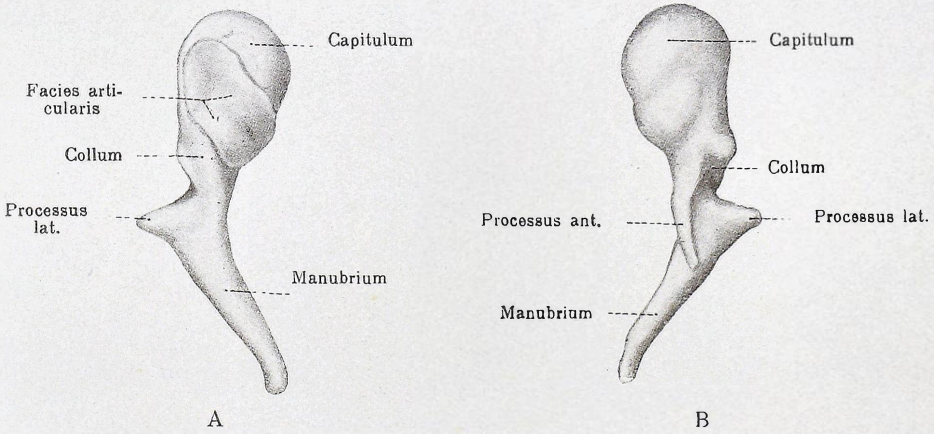

Rys. 28. Lewy młoteczek. A od tyłu, B od przodu (6:1) (Rauber-Kopsch).

benkową w górnej części jamy bębenkowej, tuż pod jej stropem i jest wraz z szyjką, która leży przy wiotkiej części błony bębenkowej, ustawiona pionowo lub nachylona lekko ku przodowi. Od tyłu znajduje się na główce wydłużona, siodełkowata powierzchnia stawowa, eliptyczna,

niekiedy pośrodku lekko zwężona, o wystających brzegach. Schodzi ona skośnie z tylnej na przyśrodkową powierzchnię główki, a jest przeznaczona dla kowadełka. U góry szyjki zaznacza się z boku przyczep więzadła jako grzebień młoteczka *(crista mallei)*.

Rękojeść młoteczka jest przypłaszczona, trójścienna i lekko zgięta. Jej zgrubiały początek ma na krawędzi przyśrodkowej znak od przyczepu mięśnia *(m. tensor tympani)*, w bok zaś wysyła wyrostek boczny, który z rękojeścią wrasta w błonę bębenkową i wypukla ją ku przewodowi słuchowemu zewnętrznemu. Od strony tego przewodu rękojeść zaznacza się jako prążka młoteczka, kończąca się pępkiem błony bębenkowej, wyrostek boczny jako wyniosłość młoteczka.

Tuż ponad początkiem wyrostka bocznego wychodzi z przedniej powierzchni szyjki wyrostek przedni, cienki, przypłaszczony pręcik,

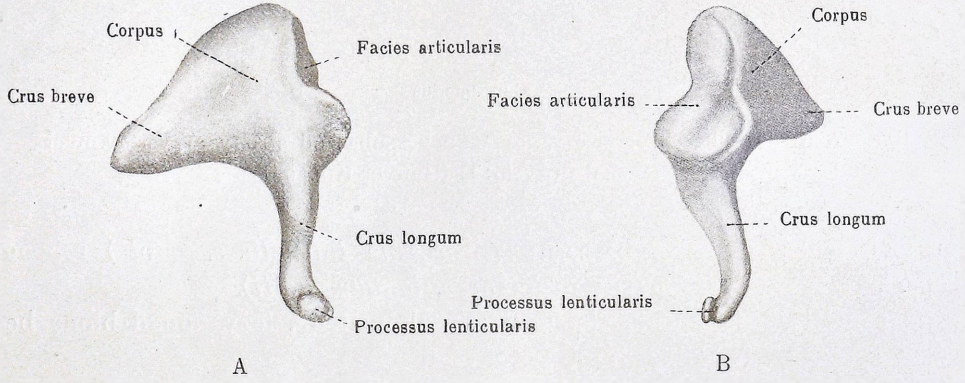

Rys. 29. Lewe kowadełko: A od strony przyśrodkowej, B od strony przedniobocznej (6:1) (Rauber-Kopsch).

który w łagodnym łuku zwraca się ku przodowi i dołowi. U dorosłego ma on zaledwie 1—1.5 mm długości. U noworodka i dziecka, w okresie istnienia pierścienia bębenkowego, wyrostek ten leży wraz ze struną bębenkową, tętnicą bębenkową i przedniem więzadłem młoteczka w rowku młoteczka *(sulcus malleolaris)*. Jest to rowek, który biegnie skośnie na przyśrodkowej powierzchni przedniego ramienia pierścienia bębenkowego, w pobliżu jego przyczepu do łuski kości skroniowej, tuż poniżej listewki, łączącej kolec bębenkowy przedni i tylny *(spina tympanica anterior et posterior)*, a zwanej grzebieniem kolców *(crista spinarum)*. Później — gdy z rozwojem pierścienia w rozszerzoną rynienkowatą kość bębenkową i po wyrośnięciu dolnego (bocznego) wyrostka stropu jamy bębenkowej *(processus inferior tegmenti tympani)*, z którym zrasta się kolec bębenkowy przedni, wytworzy się szczelina skalistobębenkowa *(fissura petrotympanica)*, — rowek młoteczka przyłącza się do tej szpary, a wyrostek przedni młoteczka zwraca się ku niej, ale rzadko przez nią przechodzi. Zwykle zamienia się on ku końcowi w masę włóknistą, która przy-

łącza się do przedniego więzadła młoteczka; niekiedy nawet cały wyrostek zamienia się w więzadło. W kąt między szyjką młoteczka a początkiem wyrostka długiego wsuwa się utrzymujący się u dorosłego kolec bębenkowy tylny. Niekiedy na górnym końcu rękojeści, na wysokości wyrostka bocznego, ale po stronie przyśrodkowej, zaznacza się drobna wyniosłość dla przyczepu mięśnia napinającego błonę bębenkową.

2. Kowadełko *(incus)* przypomina kształtem ząb o dwóch pod kątem prostym rozbieżnych korzeniach. Odróżniamy na nim trzon i dwa wyrostki. Trzon *(corpus incudis)*, najgrubsza część kostki, ma na stronie przedniej wgłębioną, siodełkowatą powierzchnię stawową, która dolnym końcem przechodzi na stronę boczną. Łączy się ona z odpowiednią

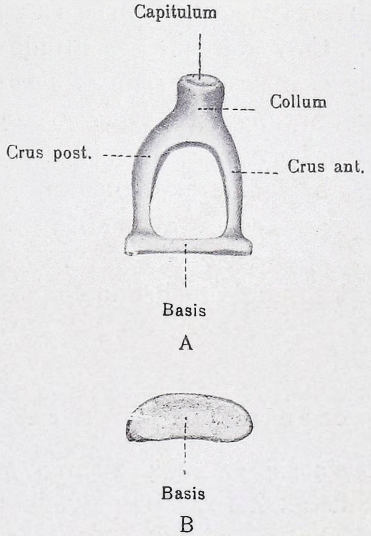

Rys. 30. Lewe strzemionko. A od góry, B od strony przyśrodkowej (6:1). (Rauber-Kopsch).

powierzchnią leżącej od przodu główki młoteczka, z którą trzon kowadełka zajmuje część górną jamy bębenkowej. Z dwóch wyrostków jeden krótszy (3·5 mm), stożkowaty, odnoga krótka kowadełka *(crus breve incudis)* zwraca się prawie poziomo ku tyłowi i łączy się więzadłem z dołkiem kowadełka na tylnej ścianie jamy bębenkowej. Drugi wyrostek (4·5 mm), odnoga długa kowadełka *(crus longum incudis)*, schodzi ku dołowi z tyłu za rękojeścią młoteczka równolegle do niej, jest prawie tej samej długości, co ona, a leży zaledwie 1·5—2 mm oddalona od błony bębenkowej i dlatego niekiedy prześwieca przez tę błonę od strony przewodu słuchowego. Odnoga długa, lekko esowato wygięta, cieńczeje ku dołowi, a przy końcu zagina się ku stronie przyśrodkowej i przechodzi w mały owalny guziczek, wyrostek soczewkowaty *(processus lenticularis)*, odgraniczony wyraźnem zwężeniem kostki. Wolna, lekko wypukła po-

wierzchnia wyrostka soczewkowatego, pokryta chrząstką stawową, łączy się ze strzemionkiem.

3. Strzemionko *(stapes)* ma nazwę, odpowiadającą swojemu kształtowi. Składa się z blaszki podstawnej i połączonego z nią łuku, który na szczycie swej wypukłości nosi niski walcowaty guziczek, główkę *(capitulum)* i jest przez nią przedzielony na dwie odnogi, przednią czyli prostą *(crus anterius s. rectilineum)* i tylną czyli krzywą *(crus posterius s. curvilineum)*. Podstawa strzemionka *(basis stapedis)* jest płytką owalną, nerkowatą, jak brzeg okienka owalnego, z którem jest połączona bardzo wąskiem więzadłem obrączkowem. Oś długa płytki leży poziomo, brzeg górny jest wypukły, dolny wklęsły, powierzchnia zwrócona do błędnika — wypukła, przeciwna — wgłębiona, zwykle opatrzona delikatną listewką, grzebieniem strzemionka *(crista stapedis)*, który łączy końce obu odnóg. Cały łuk ma po stronie wklęsłej rynienkowate wyżłobienie, rowek strzemionka *(sulcus stapedis)*. Odnoga przednia jest nieco krótsza i mniej wygięta niż tylna. Łącząca obie odnogi główka strzemionka, niekiedy u nasady nieco zwężona szyjką *(collum stapedis)*, kończy się płaską lub słabo wklęsłą chrząstkową powierzchnią stawową dla soczewkowatego wyrostka kowadełka. Przy tylnym brzegu tej powierzchni drobna chropowatość zaznacza przyczep mięśnia strzemiennego. Główka jest zwrócona ku błonie bębenkowej i jest od niej oddalona 2·5—3 mm.

c) Połączenia kostek słuchowych.

Kostki słuchowe łączą się ze sobą dwoma stawami, a ze ścianami jamy bębenkowej więzadłami. Zarówno z powodu ukształtowania stawów, jak i licznych chociaż drobnych więzadeł, ruchomość kostek słuchowych jest bardzo ograniczona.

1. Staw młoteczkowokowadełkowy *(articulatio incudomalleolaris)* zaliczają jedni do stawów siodełkowatych, inni do stawów śrubowych, jeszcze inni do stawów zaporowych (hamulcowych), co stąd pochodzi, że powierzchnie obu kostek bywają w szczegółach rozmaicie ukształtowane. Zawsze są one mniej więcej eliptyczne, przyczem powierzchnia stawowa młoteczka jest w kierunku osi długiej elipsy wypukła, a w osi krótkiej może być wklęsła; przeciwnie natomiast zachowuje się powierzchnia kowadełka. Obie powierzchnie nie mają jednostajnej krzywizny, lecz okazują drobne wyniosłości, zwane zębami zaporowemi, i odpowiadające im zagłębienia. Jedni autorowie opisywali po jednym takim zębie na obu kostkach, inni mówią o kilku zębach na młoteczku i odpowiednich dołkach na kowadełku. Od tych zębów nazywają staw ten zaporowym. Torebka stawowa, silnie napięta, przyczepia się w rowkach na brzegach obu powierzchni stawowych. Obie kostki są albo zupełnie, albo częściowo oddzielone od siebie wychodzącą z torebki cienką włóknistą

łąkotką śródstawową *(meniscus)*, zawierającą rozrzucone komórki chrząstkowe. Zdarza się, że łąkotka ta miejscami zrasta się z chrząstkami stawowemi, a sama jest rozszczepiona szparami, przez co jama stawowa staje się nieregularną, a staw zbliża się własnościami do chrząstkozrostu *(symphysis)*. Ruchy odbywają się około osi, która przechodzi poprzecznie przez główkę młoteczka i odnogę krótką kowadełka, a wynoszą niecałych 5°. Przy ucisku na błonę bębenkową od strony przewodu słuchowego zewnętrznego rękojeść młoteczka obraca się ku jamie bębenkowej, a odnoga długa kowadełka, naśladując ruch rękojeści, przyciska strzemionko do okienka owalnego.

2. Staw kowadełkowostrzemienny *(articulatio incudostapedia)* jest stawem kulistym o bardzo spłaszczonych powierzchniach stawowych, z panewką na strzemionku, główką na kowadełku. Torebka stawowa, delikatna, obfituje we włókna sprężyste. Ruchomość jest bardzo mała.

3. Więzadła kostek słuchowych *(ligamenta ossiculorum auditus)*.

a) Strzemionko ma dwa więzadła: jedno własne, drugie do połączenia ze ścianą jamy bębenkowej.

Błona zasłonowa strzemionka *(membrana obturatoria stapedis)* jest cienką blaszką tkanki łącznej, która przyczepia się do rowka łuku i do grzebienia podstawy strzemionka, zamykając zupełnie jego otwór.

Więzadło obrączkowe podstawy strzemionka *(ligamentum annulare baseos stapedis)*, bardzo wąskie i utworzone z włókien promienistych, łączy tę kostkę z okienkiem przedsionka. Najsilniej jest rozwinięta jego część, leżąca przy dolnym brzegu podstawy. Brzeg okienka i podstawy oraz jej wewnętrzną, do przedsionka zwróconą powierzchnię, pokrywa cienka warstwa chrząstki.

b) Kowadełko jest umocowane zapomocą dwóch więzadeł.

Więzadło górne kowadełka *(ligamentum incudis superius)* schodzi jako cienka blaszka ze stropu jamy bębenkowej do tylnego brzegu trzonu kowadełka.

Więzadło tylne kowadełka *(ligamentum incudis posterius)* łączy odnogę krótką kowadełka, powleczoną u końca chrząstką, z dołkiem kowadełka, leżącym na tylnej ścianie jamy bębenkowej.

c) Do młoteczka należą trzy więzadła:

Więzadło górne młoteczka *(ligamentum mallei superius)* jest cienkie i biegnie od stropu jamy bębenkowej do szczytu główki. Więzadło to i podobne za niem leżące, więzadło górne kowadełka, są zmienne, niekiedy utworzone tylko z błony śluzowej, a wogóle tylko wówczas lepiej rozwinięte, gdy odpowiednie kostki nie przylegają do stropu jamy bębenkowej.

Więzadło przednie młoteczka *(ligamentum mallei anterius)* jest najsilniejsze z więzadeł tej kostki. Wychodzi ono od kolca kątowego

(spina angularis) kości klinowej, dostaje się przez szczelinę skalistobębenkową do jamy bębenkowej, gdzie przyłącza się do niego druga wiązka, idąca od kolca bębenkowego tylnego *(spina tympanica posterior)*. Obie części przy młoteczku łączą się ze sobą i przyczepiają od przodu do szyjki i do wyrostka przedniego, który niekiedy sam jest zmieniony w więzadło.

Więzadło boczne młoteczka *(ligamentum mallei laterale)* składa się z dwóch odcinków, przedniego i tylnego, które od przodu i tyłu zdążają do górnej części szyjki i do grzebienia młoteczka, tworząc oś, około której ta kostka się obraca. Odcinek przedni tego więzadła wychodzi od kolca bębenkowego tylnego i leży obok przedniego więzadła młoteczka, odcinek tylny zaczyna się na brzegu bębenkowym *(margo tympanicus)* łuski. Wiązki więzadła przyczepiają się też do wiotkiej części błony bębenkowej. Części wiązek bocznego i przedniego więzadła młoteczka leżą na tej samej linji prostej, stąd oba więzadła nazywają więzadłem osiowem (Helmholtz).

d) Mięśnie kostek słuchowych.

Mięśnie kostek słuchowych są drobne i zamknięte w kanałach kostnych.

1. Mięsień napinający błonę bębenkową (czyli naprężacz) *(musculus tensor tympani)* rozpoczyna się na szczycie piramidy kości skroniowej od chrząstki trąbki słuchowej i sąsiedniej części skrzydła wielkiego kości klinowej. Jego brzusiec pierzasty leży w górnym przedziale kanału mięśniowotrąbkowego, noszącym nazwę półkanału tego mięśnia *(semicanalis tensoris tympani)* i otrzymuje z jego ścian włókna dodatkowe. Tuż przed wyjściem z tego półkanału mięsień przechodzi w okrągłe ścięgno, a to w dalszym przebiegu obwija się dokoła wyrostka łyżeczkowatego, odchyla się pod kątem prostym w bok i biegnie poprzecznie przez jamę bębenkową do początku rękojeści młoteczka. Mięsień ten pociąga młoteczek ku światłu jamy bębenkowej i przez to napina błonę bębenkową, nie wywołując zresztą widocznej zmiany w położeniu samej kostki. Zaopatruje go gałązka nerwu żuchwowego, idąca od zwoju usznego *(ganglion oticum)*.

2. Mięsień strzemienny *(musculus stapedius)* wypełnia wnętrze wyniosłości piramidowej, wychodząc z jej dna. Cienkie włosowate ścięgno mięśnia wydostaje się przez otwór szczytowy tej wyniosłości, odgina się od kierunku brzuśca pod kątem rozwartym, otwartym ku dołowi i zdąża do główki strzemionka, gdzie przyczepia się przy brzegu jej powierzchni stawowej. W ścięgnie mięśnia zdarza się włosowata kostka, stała u niektórych zwierząt. Mięsień otrzymuje gałązkę nerwu twarzowego, która dostaje się do mięśnia z kanału nerwu twarzowego przez otwór u podstawy wyniosłości piramidowej. Działanie mięśnia polega prawdopodobnie głównie na tem, że wraz z powyżej opisanym ustala strzemionko. Samoistne działanie mogłoby, ze względu na kierunek przebiegu mięśnia, zaznaczać się odchy-

leniem przedniogórnej połowy podstawy strzemionka od przedsionka błędnika, byłoby więc przeciwne działaniu mięśnia napinającego błonę bębenkową.

Do umocowania strzemionka przyczynia się też cienki mięsień gładki *(musculus fixator baseos stapedis)*. Rozpoczyna się on poza okienkiem przedsionka, a przyczepia się do podstawy strzemionka u nasady odnogi tylnej.

e) Błona śluzowa i zachyłki jamy bębenkowej.

Jamę bębenkową pokrywa bardzo cienka, różowa błona śluzowa, która przechodzi tutaj z gardła przez trąbkę słuchową, nakrywa też błonę bębenkową, jako jej blaszka śluzowa i rozciąga się dalej ku tyłowi do komórek sutkowych. Ze ścian jamy bębenkowej unosi się ona w fałdy obejmujące kostki słuchowe wraz z ich stawami i więzadłami, ścięgna, mięśni i strunę bębenkową, która po wyjściu z kanału nerwu twarzowego zdąża między rękojeścią młoteczka a odnogą długą kowadełka do szczeliny skalistobębenkowej. Wszystkie te twory nie leżą zatem w świetle jamy bębenkowej, lecz w fałdach jej błony śluzowej, wyrastających ze ścian jamy bębenkowej, podobnie jak krezki otrzewne *(mesenteria)* wyrastają ze ścian jamy brzusznej. Fałdy te są bardzo zmienne, tak dalece, że nawet u tego samego osobnika w obu uszach zwykle wyglądają inaczej.

Odróżniamy fałdy młoteczka, kowadełka i strzemionka. Do najstalszych należą następujące:

Fałd młoteczka leży przy górnym kostnym odcinku bocznej ściany jamy bębenkowej, a biegnąc w pobliżu i dość równolegle do błony bębenkowej, zasłania od strony przyśrodkowej jej część wiotką i sąsiedni wąski skrawek części napiętej. Brzeg górny fałdu przyczepia się do błony bębenkowej, zachodząc końcem przednim i tylnym do kości, brzeg dolny jest wolny, łukowaty, leży u początku rękojeści młoteczka na wysokości przyczepu mięśnia tej kostki, a zawiera na całej swej długości strunę bębenkową. Młoteczek przedziela ten fałd na dwa odcinki, przedni i tylny fałd młoteczkowy *(plica malleolaris anterior et posterior)*, zwane też fałdami Tröltscha. Fałd przedni młoteczka, dłuższy ale niższy od tylnego, oparty podstawą na kolcu bębenkowym tylnym, obejmuje oprócz struny bębenkowej także i inne twory, zdążające do szczeliny skalistobębenkowej: t. j. naczynia, więzadło przednie młoteczka, a u noworodka wyrostek przedni młoteczka. Fałd tylny młoteczka zawiera oprócz struny bębenkowej, — która może jednak oddzielić się od fałdu — grubsze i cieńsze powrózki włókniste, a rozciąga się do nasady odnogi długiej kowadełka.

Fałd kowadełka *(plica incudis)*, skośnie pionowy, obejmuje odnogę długą kowadełka aż po wyrostek soczewkowaty i przytwierdza ją do tylnej ściany jamy bębenkowej.

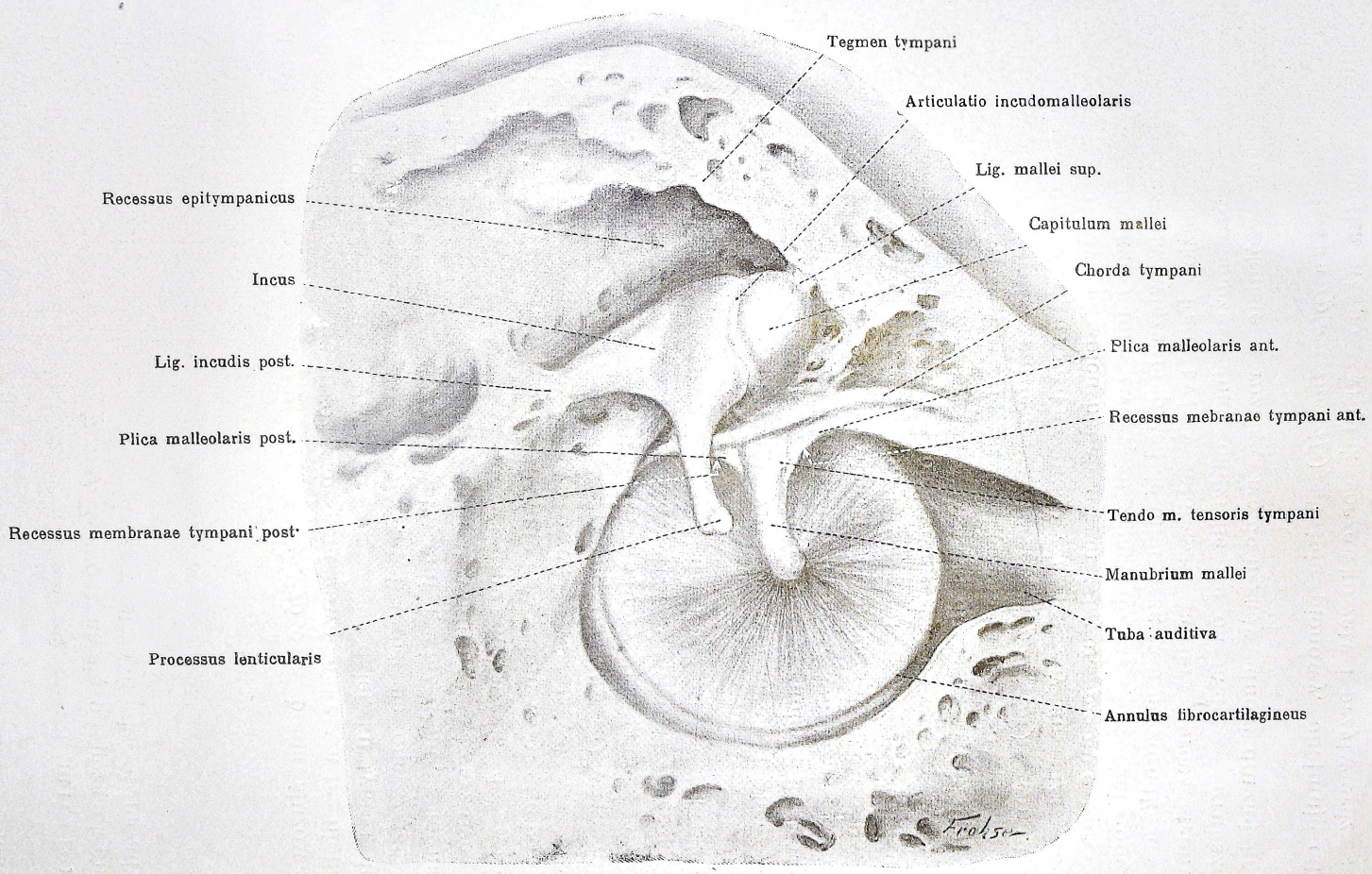

Rys. 31. Powierzchnia wewnętrzna lewej błony bębenkowej z młoteczkiem i kowadełkiem (5:1) (Rauber-Kopsch).

Fałd strzemionka *(plica stapedis)* jest poziomo ustawiony, odpowiednio do tej kostki, która się w nim kryje wraz ze ścięgnem mięśnia strzemionka i podporą wzgórka *(subiculum promontorii)*.

Także ścięgno mięśnia napinającego błonę bębenkową zawarte jest w schodzącym z góry fałdzie poprzecznym *(plica transversa)* błony śluzowej.

Opisane powyżej fałdy, dość zmienne, obejmując zawarte w nich twory, jedne luźno, inne ściśle, ograniczają wraz z niemi zachyłki oraz kieszonki, najznaczniejsze i najstalsze przy bocznej ścianie jamy bębenkowej, zwane zachyłkami jamy bębenkowej.

1. Zachyłek nadbębenkowy *(recessus epitympanicus)*. Nazwą tą obejmują jedni anatomowie całą część górną jamy bębenkowej *(epitympanum)*, w której leży główka młoteczka i trzon kowadełka, aż po wejście do jamy sutkowej, inni tylko część tej przestrzeni, zamkniętą u góry przez strop jamy bębenkowej, z boku przez blaszkę łuski kości skroniowej, tworzącą część kostną bocznej ściany tej jamy, od strony przyśrodkowej przez główkę młoteczka i trzon kowadełka, objęte wspólnym fałdem błony śluzowej, a z dołu wreszcie przez strop zachyłka górnego błony bębenkowej (zobacz niżej). Zachyłek nadbębenkowy — który fałdem błony śluzowej bardzo często jest podzielony na część górną i dolną — uchodzi do ogólnej jamy bębenkowej otworem zmiennej wielkości i rozmaicie położonym. Ku tyłowi zachyłek ten przechodzi łagodnie w jamę sutkową.

2. Zachyłek górny błony bębenkowej *(recessus membranae tympani superior)*, zwany przestrzenią Prussaka, jest lejkowaty, od przodu i tyłu zaostrzony. Ma on ścianę przyśrodkową w szyjce młoteczka, boczną w wiotkiej części błony bębenkowej; strop jego, utworzony przez wiązki i fałdy, biegnące od dolnej części główki młoteczka i trzonu kowadełka do wiotkiej części błony bębenkowej, jest zarazem dnem zachyłka nadbębenkowego. Otwiera się albo do zachyłka tylnego błony bębenkowej tuż przy młoteczku, albo wprost do ogólnej jamy bębenkowej na brzegu tylnego fałdu młoteczkowego. Zdarza się też, że zachyłek górny otwiera się ku tyłowi wprost do zachyłka nadbębenkowego.

3. Zachyłek przedni błony bębenkowej *(recessus membranae tympani anterior)* jest płytkiem, ku dołowi otwartem zagłębieniem między błoną bębenkową a fałdem przednim młoteczka i jest od góry zawsze zamknięty.

4. Zachyłek tylny błony bębenkowej *(recessus membranae tympani posterior)* leży między błoną bębenkową a fałdem tylnym młoteczka, jest głębszy od poprzedniego zachyłka, a otwiera się jak tamten ku dołowi; u stropu ma często otwór, wiodący do zachyłka górnego błony bębenkowej.

Błona śluzowa jamy bębenkowej jest cienka i ma na błonie bębenkowej oraz na kostkach słuchowych zawsze nabłonek jednowarstwowy

płaski; w innych miejscach, zwłaszcza na dnie jamy i przy ujściu trąbki, znajdujemy na mniejszych lub większych przestrzeniach jednowarstwowy nabłonek walcowaty lub kostkowy, tu i ówdzie migawkowy, który wnika tutaj z trąbki słuchowej. Blaszka właściwa błony śluzowej zrasta się ściśle z okostną i zawiera grubsze naczynia tylko w głębokiej warstwie. Na brzegu górnym błony bębenkowej i na stropie jamy znajdujemy w blaszce właściwej miejsca, utworzone z tkanki siateczkowatej z limfocytami, niekiedy w formie niewyraźnie odgraniczonych grudek limfatycznych.

Gruczoły bębenkowe *(glandulae tympanicae)* znajdują się tylko w części przedniej i tylko w sferze nabłonka walcowatego. Są to częścią krótkie, pojedyńcze worki *(cryptae)*, częścią dłuższe cewy o bocznych wyrostkach.

2. Jama i komórki sutkowe.

W pierwszych latach po urodzeniu jama bębenkowa łączy się od tyłu i u góry z pojedynczą jamą sutkową *(antrum mastoideum s. tympanicum)*; ogranicza ją u góry strop jamy bębenkowej, z boku łuska kości skroniowej, a od strony przyśrodkowej kość skalista. Na ścianach jamy sutkowej pojawiają się stopniowo aż do ukończenia okresu wzrostu wgłębienia, najliczniejsze od tyłu, które zajmują rozwijający się wyrostek sutkowy. W ten sposób dokoła tej pierwotnej jamy tworzy się system jamek, które zależnie od kości, w której się mieszczą, nazywamy komórkami sutkowemi *(cellulae mastoideae)*, łuskowemi *(c. squamosae)* i skalistemi *(c. petrosae)*. W podobny sposób powstały na dnie jamy bębenkowej komórki bębenkowe *(cellulae tympanicae)*, które sięgają niekiedy aż do początku trąbki.

Jama sutkowa leży w osi trąbki słuchowej. U osobnika zupełnie rozwiniętego jej ściana przedniobocznа jest zarazem ścianą tylną zewnętrznego przewodu słuchowego, a dno leży zwykle w połowie wysokości tej ściany przewodu. Z otaczających ją komórek powietrznych najliczniejsze i największe są komórki sutkowe, które atoli niekiedy zlewają się ze sobą w jedną wielką jamę. Wpływają one poniekąd na wielkość wyrostka sutkowego, ale o niej nie rozstrzygają, gdyż i w dużym wyrostku spotyka się mniej liczne i mniejsze komórki niż w małym. Praktycznie ważne jest bliskie sąsiedztwo (niekiedy przez zupełnie cienkie blaszki kostne) z zatoką esowatą i ze szwem sutkowołuskowym, który nawet u dorosłego niezawsze zupełnie zarasta.

Zachowanie się i stopień rozwoju innych komórek powietrznych są także bardzo zmienne. Zdarza się, że komórki łuskowe wchodzą aż do nasady wyrostka licowego. Komórki skaliste, zwyczajnie słabiej rozwinięte niż tamte, mogą wyjątkowo sięgać aż do szwu potylicznego, albo nawet wkraczać w kość potyliczną, a z drugiej strony pokrywać błędnik kostny. Przegrody kostne między komórkami zachowują się rozmaicie,

jedne są grube, inne bardzo cienkie. Kształt komórek jest zwykle kolbowaty lub flaszkowaty. Ich obwodowe części rozdęte przechodzą w zwężone przewody, a te dopiero otwierają się do jamy sutkowej.

Jamę sutkową i cały system otaczających ją komórek powietrznych pokrywa błona śluzowa, która ze swej strony tworzy także miejscami blaszki i beleczki, przedzielające jamki kostne na mniejsze komórki. Jest ona cieńsza i słabiej unaczyniona niż w jamie bębenkowej, a pokryta nabłonkiem jednowarstwowym płaskim i nierozdzielnie połączona z cienką okostną jamek. Gruczołów niema wcale. Na wspomnianych blaszkach i beleczkach spotyka się tu i ówdzie zgrubienia zwane ciałkami Kessel-Politzera. Składają się one z tkanki łącznej i mają na przekrojach budowę współśrodkowo prążkowatą.

3. Trąbka słuchowa.

Trąbka słuchowa *(tuba auditiva s. tuba Eustachii)* tworzy kanał 30—40 mm długości, łączący jamę bębenkową z nosowym odcinkiem gardła. Jeden jej koniec, lejkowate owalne ujście gardłowe *(ostium pharyngeum tubae auditivae)* leży na ścianie bocznej gardła, na wysokości tylnego końca małżowiny nosowej dolnej; otwór ten jest znany z opisu gardła (zob. Tom II str. 81). Drugi koniec, trójkątne ujście bębenkowe trąbki *(ostium tympanicum tubae auditivae)*, znajduje się na przedniej ścianie jamy bębenkowej. Kierunek trąbki słuchowej jest skośny, prawie dokładnie pośredni między strzałkowym a poprzecznym. Biegnie ona zatem od tyłu i strony bocznej ku przodowi i ku płaszczyznie środkowej, odchylając się pod kątem 135—140°, otwartym ku stronie bocznej od kierunku przewodu słuchowego zewnętrznego, który leży w osi poprzecznej. Przytem oś podłużna trąbki jest nachylona do poziomu pod kątem 30—40° w ten sposób, że ujście gardłowe znajduje się niżej niż bębenkowe. Odpowiednio do budowy ścian odróżniamy w trąbce część kostną *(pars ossea tubae auditivae)* i część chrząstkową *(pars cartilaginea tubae auditivae)*. Na dolnej ścianie trąbki zaznacza się zwykle między obiema częściami lekkie załamanie.

Część kostna trąbki zajmuje $^1/_3$ jej długości i mieści się w piramidzie skroniowej w przedziale dolnym kanału mięśniowotrąbkowego, t. j. w półkanale trąbki słuchowej *(semicanalis tubae auditivae)*. Ścianę boczną tego kanału tworzy kość bębenkowa wąskim paskiem wzdłuż szczeliny skalistobębenkowej, ściana przyśrodkowa oddziela go od kanału tętnicy szyjnej wewnętrznej, ściana górna jest tylko częściowo kostna, gdyż składa się z przegrody kanału mięśniowotrąbkowego i z błony śluzowej, a tworzy zarazem dno dla półkanału mięśnia napinającego błonę bębenkową. Wszystkie trzy ściany, przechodzące łagodnie w siebie, obejmują światło w przekroju poprzecznym trójkątne, o średnicy około 2 mm, stale otwarte. Koniec przedni tego kanału kostnego, leżący u szczytu piramidy, jest nie-

regularny, skośnie ścięty, gdyż ściana przyśrodkowa kanału sięga dalej ku przodowi niż dwie inne, boczna i górna, które uzupełnia chrząstka trąbki. Przejście części kostnej w chrząstkową, zwane cieśnią trąbki *(isthmus tubae auditivae)*, ma światło najwęższe, około 2 mm wysokie a 1 mm szerokie. Od tego miejsca trąbka w obu kierunkach, t. j. ku gardłu (w części chrząstkowej) i ku jamie bębenkowej nieznacznie, ale stale się rozszerza tak, że przy ujściu bębenkowem światło jej jest średnio 4·5 mm wysokie, a przy ujściu gardłowem 9 mm wysokie i 5 mm szerokie. Spotykane w ścianie trąbki kostnej jamki, komórki trąbkowe *(cellulae tubariae)*, leżące najczęściej w ścianie dolnej i przyśrodkowej, są drobne, ale ważne praktycznie. Jamki te swojemi końcowemi komórkami nie łączą się nigdy z komórkami powietrznemi jamy bębenkowej, mają wysoki nabłonek i pojedyncze odosobnione gruczoły.

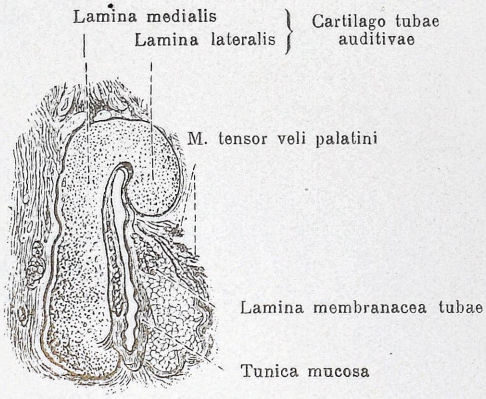

Rys. 32. Przekrój poprzeczny chrząstkowej części trąbki słuchowej (Toldt).

Część chrząstkowa trąbki, obejmująca $^2/_3$ jej długości, składa się z rynienki chrząstkowej, uzupełnionej w kanał błoną włóknistą, blaszką błoniastą trąbki *(lamina membranacea tubae auditivae)*. Chrząstka trąbki łączy się u początku z przednim końcem części kostnej tego kanału tkanką włóknistą, biegnie umocowana do zewnętrznej podstawy czaszki najpierw wzdłuż szczeliny klinowoskalistej *(fissura sphenopetrosa)*, następnie w dołku łódkowatym *(fossa scaphoidea)* i kończy się na blaszce przyśrodkowej wyrostka skrzydlastego, tuż poniżej wyrostka trąbkowego *(processus tubarius)*, który opiera się na brzegu górnym chrząstki. Kształt rynienki chrząstkowej zmienia się w jej przebiegu. U szczytu piramidy chrząstka, uzupełniwszy swojemi wyrostkami poszarpany koniec krąbki kostnej, a w szczególności jej ścianę górną i boczną, tworzy rynienkę, otwartą ku dołowi i ku stronie przyśrodkowej.

Blaszka przyśrodkowa *(lamina medialis)* tej rynienki jest tutaj znacznie węższa niż jej blaszka boczna *(lamina lateralis)*, przekrój poprzeczny chrząstki ma zatem kształt laski zagiętej u górnego końca

ku stronie przyśrodkowej. W dalszym przebiegu, już niedaleko od początku, stosunek szerokości obu blaszek rynienki chrząstkowej zmienia

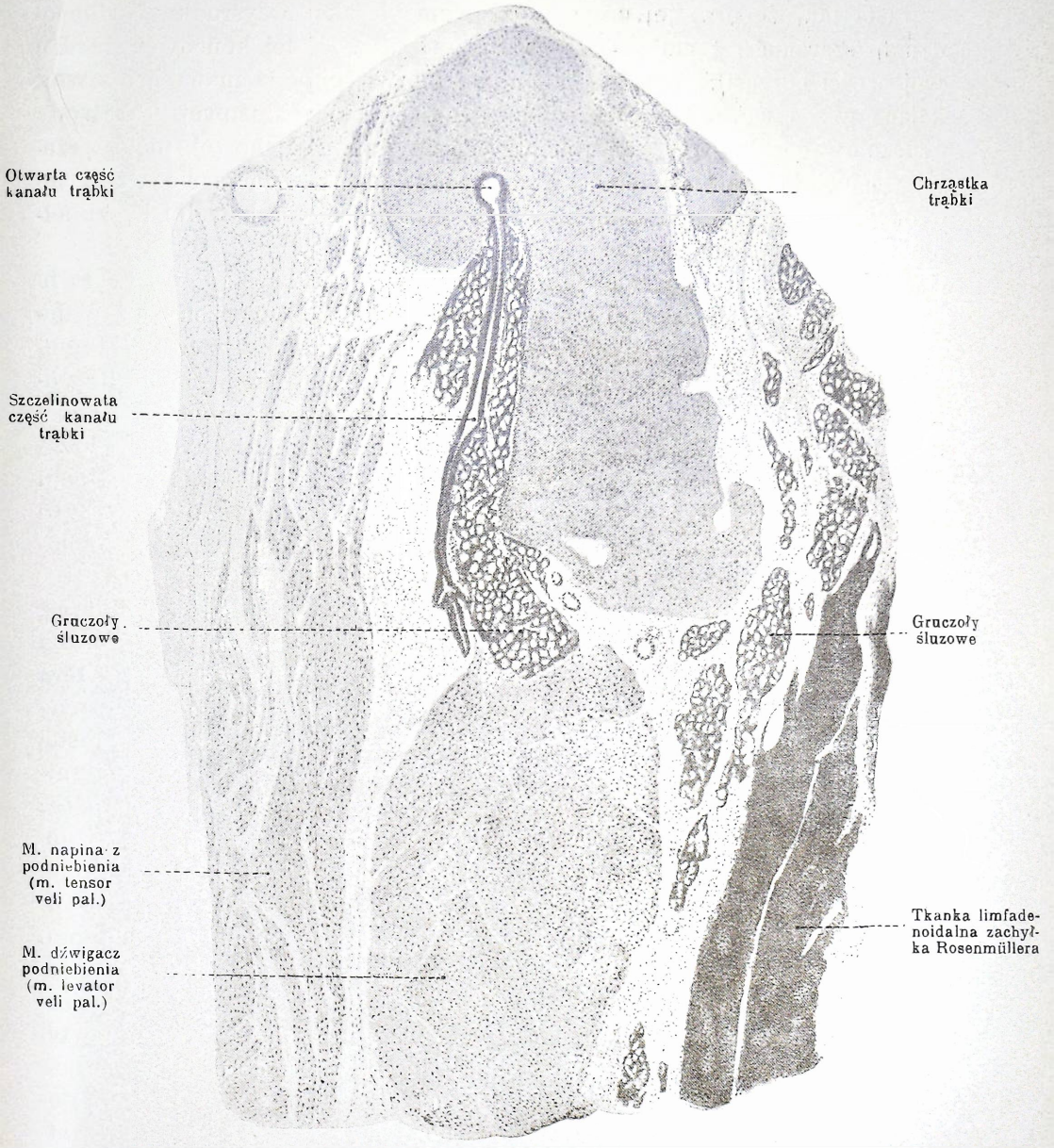

Rys. 33. Trąbka słuchowa człowieka i części sąsiednie. Przekrój poprzeczny blisko ujścia gardłowego. (Preparat mikroskopowy) (Kopsch).

się na przeciwny, t. j. blaszka przyśrodkowa staje się szersza niż boczna, a przez to wklęsłość rynienki zwraca się ku dołowi i ku stronie bocznej. Ma ona zatem i tutaj na przekrojach poprzecznych kształt zagiętego kija,

ale takiego, którego koniec górny odgina się ku stronie bocznej. Aż do ujścia gardłowego blaszka boczna chrząstki jest kilka razy węższa niż przyśrodkowa. Przy tem wielkość i grubość całej chrząstki stopniowo wzrasta tak, że przy jej ujściu gardłowem blaszka przyśrodkowa dochodzi do szerokości 1 cm przy grubości 2—5 mm. W tej końcowej, gardłowej części chrząstka bywa często mniej lub więcej ponacinana przez wnikające w nią wyrostki ochrząstnej i gruczoły błony śluzowej. Przewody gruczołów gardłowych, leżących przy ujściu trąbki słuchowej, mogą przebijać jej chrząstkę i otwierać się do światła trąbki. Zdarza się też w tej okolicy, że przy brzegu dolnym blaszki przyśrodkowej kawałki jej zupełnie oddzielają się od reszty.

Koniec trąbki wystaje, jak wiadomo, do gardła jako wał trąbkowy *(torus tubarius)*, który u dziecka jest słabiej zaznaczony niż u dorosłego. Ogranicza on od tyłu ujście gardłowe trąbki, leżące w oddaleniu 10—19 mm od tylnej ściany gardła, a około 10 mm ponad poziomem podniebienia twardego, u noworodka na tym samym poziomie, u płodu niżej podniebienia U dzieci jest to ujście niekiedy trudno dostrzegalne z powodu słabo wystającego wału trąbkowego i silnego rozwoju tkanki adenoidalnej w otaczającej błonie śluzowej, zwłaszcza w zachyłku gardłowym *(recessus pharyngeus, Rosenmülleri)*. Chrząstka trąbki słuchowej jest przeważnie szklistą, miejscami włóknistą lub sprężystą.

Blaszka błoniasta, która zamyka rynienkę chrząstkową w kanał, jest prawie tej samej grubości, jak jego ściana chrząstkowa i razem z nią pokryta błoną śluzową. Składa się ona z tkanki łącznej włóknistej, która w górnej połowie blaszki jest dość zbita, w dolnej wiotsza z powodu przenikającego ją tłuszczu. Na ową górną, mocniejszą część blaszki błoniastej i na sąsiednią blaszkę boczną chrząstki trąbki zachodzą początki ścięgniste mięśnia naprężacza podniebienia miękkiego *(m. tensor veli palatini s. sphenosalpingostaphylinus)*. Dlatego mięsień ten, kurcząc się przy połykaniu, odciąga ścianę boczną trąbki od przyśrodkowej i rozszerza jej światło *(m. dilatator tubae)*. Przy ujściu gardłowem wychodzi z przyśrodkowej blaszki trąbki chrząstkowej część mięśnia podniebiennogardłowego *(m. palatopharyngeus)*, zwana mięśniem odciągającym trąbkę *(m. retrahens tubae)*. Na uwagę zasługuje, że blaszka błoniasta trąbki chrząstkowej jest u noworodka większa niż blaszka chrząstkowa; przy końcu pierwszego roku życia znajdujemy już takie stosunki, jak u dorosłego.

Światło chrząstkowej części trąbki ma kształt pionowej szczeliny, ponieważ ściana boczna, błoniasta, jest równoległa do przyśrodkowej, chrząstkowej. Obie ściany leżą na sobie, zamykają przeto światło aż po wąski kanalik u brzegu górnego trąbki. Kanalik utrzymuje się tylko tam, gdzie blaszka boczna chrząstki więcej odstaje od blaszki przyśrodkowej. Tylko w częściach końcowych trąbki chrząstkowej, t. j. przy ujściu gardłowem i w cieśni światło jest stale otwarte. Przy każdem atoli połykaniu cały kanał chrząstkowy otwiera się i wówczas wchodzi przez niego powietrze

z jamy nosowej i gardła do jamy bębenkowej. Na tem polega czynność trąbki: doprowadzanie powietrza do jamy bębenkowej dla utrzymania równowagi ciśnienia na wewnątrz i zewnątrz błony bębenkowej.

Cała trąbka słuchowa jest wysłana błoną śluzową, która wchodzi do niej z gardła. Ma ona u ujścia gardłowego trąbki 0·5—0·6 mm grubości, cieńczeje stopniowo, a w kostnej części trąbki przybiera takie własności, jak w jamie bębenkowej. Z ochrząstną błona śluzowa łączy się wiotką tkanką podśluzową, z okostną natomiast jest ściśle zrosła. Na ścianie dolnej błona śluzowa układa się w drobne fałdy podłużne, większe w części chrząstkowej trąbki, niż w kostnej. Nabłonek jest dwurzędowy, migawkowy, z licznemi komórkami kubkowemi; migawki poruszają się ku gardłu. Blaszka właściwa błony śluzowej, naogół włóknista, ma w trąbce chrząstkowej miejscami, zwłaszcza przy ujściu gardłowem, charakter adenoidalny. Tkanka adenoidalna, lepiej rozwinięta u dzieci niż u dorosłego, wchodzi do trąbki z gardła i rozpościera się zwykle w postaci rozlanej, niekiedy w postaci małych grudek limfatycznych *(noduli lymphatici tubarii)* lub tworzy skupienia zwane migdałkiem trąbkowym *(tonsilla tubaria)*. Gruczoły śluzowe, podobne do gruczołów jamy nosowo-gardłowej, leżą przeważnie w głębszych warstwach błony śluzowej pod warstwą adenoidalną, a występują najobficiej na obu ścianach (bocznej i przyśrodkowej), chrząstkowej części trąbki, nie zajmują natomiast górnego brzegu światła trąbki przy zgięciu chrząstki. Błona śluzowa wału trąbkowego zawiera obficie tkankę adenoidalną i gruczoły, a swojem rozlanem czerwonem zabarwieniem wyróżnia się od bledszego ujścia gardłowego trąbki. W części kostnej gruczoły są mniejsze i rzadsze, pojedyncze zdarzają się i przy ujściu bębenkowem trąbki.

Trąbka słuchowa występuje z pewnemi zmianami wszędzie w gromadzie ssaków. Nie mają jej tylko dziobaki, u których jama bębenkowa, podobnie jak u płazów bezogonowych, otwiera się wprost do gardła pojedynczym otworem. Niektórym (torbacze, nietoperze i delfiny) brak trąbki kostnej. U niektórych (nietoperz, tapir i koń) błona śluzowa trąbki chrząstkowej wypukla się w worek powietrzny, który między mięśniami rozciąga się poza grzbietową ścianę gardła ku podstawie czaszki i ma swój mięsień, uważany za homologiczny mięśniowi rylcowogardłowemu (*m. stylopharyngeus*).

4. Naczynia i nerwy ucha środkowego.

Tętnic jamy bębenkowej dostarczają: tętnica rylcowosutkowa *(a. stylomastoidea)*, tętnica bębenkowa *(a. tympanica)*, gałązka skalista tętnicy oponowej środkowej *(ramus petrosus a. meningeae mediae)*, która przez szczelinę skalistobębenkową wysyła czasem odgałęzienia także do trąbki słuchowej, wreszcie gałązka szyjnobębenkowa *(ramus caroticotympanicus)* tętnicy szyjnej wewnętrznej. Do trąbki słuchowej, oprócz tętnicy bębenkowej i tętnicy oponowej środkowej, dają gałązki tętnica gardłowa wstępująca *(arteria pharyngea ascendens)* i tętnica kanału skrzydłowego *(arteria canalis pterygoidei s. Vidiana)*.

Żyły ucha środkowego odpowiadają rozmieszczeniem tętnicom a uchodzą do żył oponowych środkowych *(venae meningeae mediae)*, żyły usznej głębokiej *(v. auricularis profunda)* i do splotu gardłowego *(plexus pharyngeus)*. Naczynia krwionośne ucha środkowego nie mają ograniczonych obszarów, lecz tworzą jedną sieć w głębokiej warstwie właściwej blaszki błony śluzowej całego kanału; naczynia włosowate leżą powierzchownie. Okolica wzgórka ma szerokie naczynia. Silnie unaczynione są kostki słuchowe, zwłaszcza młoteczek.

Naczynia limfatyczne tworzą w błonie śluzowej tuż przy okostnej sieć, która łączy się z siecią limfatyczną ucha zewnętrznego. W sieci tej spotyka się workowate rozszerzenia. Naczynia trąbki słuchowej uchodzą do bocznych gruczołów limfatycznych pozagardłowych *(lymphoglandulae retropharyngeales laterales)* i do szyjnych głębokich *(lymphoglandulae cervicales profundae)*, naczynia jamy bębenkowej zbierają się w gruczołach limfatycznych usznych *(lymphoglandulae auriculares)*.

Nerwy czuciowe ucha środkowego pochodzą ze splotu bębenkowego *(plexus tympanicus)*, który zawiera luźne i w grupy zebrane komórki nerwowe, a rozpościera się na błonie śluzowej wzgórka. Powstaje on z kilku nerwów. Największym z nich jest nerw łączący (anastomoza Jacobsona) między nerwem bębenkowym *(nervus tympanicus)*, idącym od zwoju skalistego *(ganglion petrosum)* nerwu językowogardłowego, a nerwem skalistym powierzchownym mniejszym *(nervus petrosus superficialis minor)*, wychodzącym ze zwoju usznego *(ganglion oticum)* nerwu żuchwowego. Do tego nerwu łączącego, leżącego w rowku wzgórka, przyłączają się jedna lub dwie gałązki współczulne *(n. caroticotympanicus inferior et superior)*, które wychodzą ze splotu szyjnotętniczego wewnętrznego *(plexus caroticus)* i biegną przez równoimienne kanaliki, łączące kanał wspomnianej tętnicy z jamą bębenkową. Wreszcie w skład splotu bębenkowego wchodzi gałązka nerwu twarzowego *(ramus anastomoticus cum plexu tympanico)*, która oddziela się albo od kolanka pnia nerwu twarzowego, albo od nerwu skalistego powierzchownego większego *(nervus petrosus superficialis major)*. Splot bębenkowy daje drobne gałązki bębenkowe *(ramuli tympanici)* dla błony śluzowej jamy bębenkowej i jam wyrostka sutkowego oraz większą gałązkę trąbkową *(ramus tubarius)*, która po przyśrodkowej ścianie trąbki biegnie aż do jej ujścia gardłowego. Nerwy ruchowe pochodzą od nerwu żuchwowego dla mięśnia napinającego błonę bębenkową i od nerwu twarzowego dla mięśnia strzemiennego (zob. wyżej).

C. Ucho zewnętrzne.

Ucho zewnętrzne ma za zadanie przyjmować i przewodzić fale głosowe. Pierwszą z tych czynności spełnia małżowina ucha *(auricula)*, drugą zewnętrzny przewód słuchowy *(meatus acusticus externus)*.

1. Małżowina ucha.

a) Położenie i kształt.

Małżowina ucha jest umocowana z boku głowy środkowym odcinkiem swojej części przedniej w ten sposób, że odchyla się częścią tylną od płaszczyzny strzałkowej pod kątem 25—45°. Brzeg jej u góry, dołu i tyłu, jest wolny; z brzegu przedniego odcinek środkowy, zwany podstawą małżowiny, jest przyrosły do twarzy, reszta jest wolna. Górny jej koniec leży na poziomie łuku brwi, dolny na poziomie końca nosa. Zboczenia od tego położenia są częste, najczęściej zdarza się wysunięcie uszu ku górze; ustawienie obu uszu dokładnie na jednej wysokości jest rzadkie. Linja, łącząca najwyższy i najniższy punkt małżowiny, ma zwykle kierunek gałęzi żuchwy. Największa długość małżowiny wynosi u mężczyzn 5—8 cm, u kobiet granica największej długości jest nieco niższa, największa szerokość u mężczyzn 3—5 cm, u kobiet nieco mniej. Ucho prawe jest zwykle nieco większe niż lewe. W późniejszym wieku małżowiny nieco się powiększają. Barwa prawidłowa jest różowa, o nasileniu zależnem od stopnia wypełnienia naczyń krwionośnych; w świetle przepuszczonem — żywo czerwona.

Małżowina ucha ma kształt muszli o powierzchni urozmaiconej wyniosłościami i wgłębieniami. Powierzchnia boczna jest naogół wklęsła, przyśrodkowa wypukła. Brzeg wolny małżowiny jest zaokrąglony i na znacznej długości — prócz odcinka, należącego do płatka małżowiny *(lobulus auriculae)*, t. j. do jej dolnego zakończenia — odgięty ku stronie bocznej. Tę zawiniętą część brzegu nazywany obrąbkiem *(helix)*.

Część środkową małżowiny stanowi przy jej brzegu przednim obszerne zagłębienie, muszla małżowiny *(concha auriculae)*, a ta przechodzi w przewód słuchowy zewnętrzny. Muszla jest od przodu ograniczona kawałkiem przyrosłego brzegu przedniego małżowiny, — skrawkiem *(tragus)*, który wystaje nieco ponad powierzchnię twarzy i nakrywa od przodu wejście do przewodu słuchowego. Brzeg skrawka jest albo gładki, równy, nieco zaokrąglony, albo podzielony wcięciem na dwie części, z których dolna nazywa się wyniosłością skrawka *(eminentia tragi)*, górna zaś, mniejsza, odróżnia się jako guzek nadskrawkowy *(tuberculum supratragicum)*, stale występujący na blaszce chrząstkowej, tworzącej zrąb skrawka. Płytkie wcięcie przednie *(incisura anterior s. sulcus auris anterior)* oddziela ten guzek względnie koniec górny skrawka od leżącej nad nim odnogi obrąbka *(crus helicis)*. Głębokie wcięcie międzyskrawkowe *(incisura intertragica)* wrzyna się w kierunku ku płatkowi małżowiny między koniec dolny skrawka a przeciwskrawek *(antitragus)*, który jako zaokrąglona wyniosłość tworzy brzeg dolny muszli małżowiny. Z tyłu i powyżej przeciwskrawka zaznacza się płytkie wgłębienie, rowek tylny małżowiny *(sulcus auriculae posterior)*. Od tego

rowka wznosi się łukowato ku górze brzeg tylny muszli małżowiny, jako słabo wystająca listewka, grobelka *(anthelix)*. Listewka ta, początkowo pojedyncza, trzon grobelki *(truncus anthelicis)*, rozszczepia się u góry na dwie odnogi grobelki *(crura anthelicis)*, z których dolna o ostrym brzegu biegnie łukowato, tworząc brzeg górny muszli małżowiny, górna, zaokrąglona, wznosi się prawie pionowo ku obrąbkowi małżowiny. Obie odnogi grobelki obejmują między sobą dołek trójkątny *(fossa triangularis)*, zwrócony trzecim bokiem ku obrąbkowi.

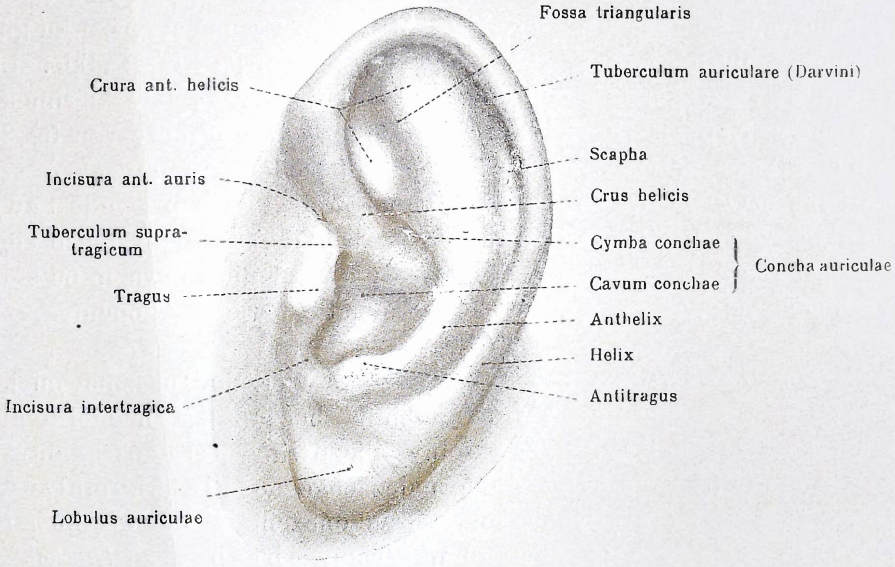

Rys. 34. Powierzchnia boczna małżowiny ucha lewego (1/1) (Rauber-Kopsch).

Część dolna małżowiny ucha wybiega poniżej przeciwskrawka w miękki płatek małżowiny *(lobulus auriculae)*, nie mający szkieletu chrząstkowego, a oddzielony od twarzy wcięciem o zmiennej głębokości. Zależnie od głębokości tego wcięcia brzeg przedni płatka może się skracać aż do zupełnego zaniku. Powyżej płatka brzeg wolny małżowiny na całej swej długości zagina się ku jej powierzchni wklęsłej i tworzy obrąbek *(helix)*, otaczający ją od tyłu *(helix posterior s. descendens)*, z góry *(helix superior)* i od przodu *(helix anterior s. ascendens)*. Część przednia obrąbka, najlepiej rozwinięta, wchodzi między skrawkiem (oddzielona od tegoż wcięciem przedniem) a odnogą dolną grobelki do muszli małżowiny, jako wystająca listewka, odnoga obrąbka *(crus helicis)*. Dochodzi ona prawie do trzonu grobelki — niekiedy aż do niej, jak to stale widzimy u płodu – i dzieli muszlę małżowiny na dwa zagłębienia: górne, mniejsze i płytsze, nazywa się łódką muszli *(cymba conchae)*, dolne, większe i głębsze, tworzy jamę muszli *(cavum conchae)* i prze-

chodzi w przewód słuchowy zewnętrzny. Otwór zewnętrzny tego przewodu jest ograniczony z przodu przez skrawek, a z tyłu często, ale nie zawsze, przez nieznaczną wyniosłość, próg muszli *(limen conchae)*, schodzący do jamy muszli od odnogi obrąbka. Między grobelką i jej odnogą górną z jednej strony, a obrąbkiem z drugiej strony powstaje wgłębienie podłużne: czółenko *(scapha)*, albo dołek czółenkowaty *(fossa scaphoidea s. navicularis)*. Jest on u góry małżowiny szeroki, ku dołowi zwęża się i gubi u nasady płatka.

Przyśrodkowa, ku głowie zwrócona powierzchnia małżowiny ucha jest naogół wypukła, a w szczegółach obrazem negatywnym powierzchni bocznej. Wgłębieniom powierzchni bocznej odpowiadają wyniosłości powierzchni przyśrodkowej, które oznaczamy jako wyniosłość muszli *(eminentia conchae)*, wyniosłość dołka trójkątnego *(eminentia fossae triangularis)* i wyniosłość czółenka *(eminentia scaphae)*. Z drugiej znowu strony grobelce odpowiada na powierzchni przyśrodkowej dołek grobelki *(fossa anthelicis)*. Inne szczegóły przyśrodkowej powierzchni małżowiny występują dopiero na chrząstce małżowiny, ponieważ są zasłonięte częścią przez skórę, częścią przez to, że znaczna część tej powierzchni jest przyrosła do głowy.

Małżowina ucha należy do tych części ciała, które w granicach stosunków prawidłowych podlegają licznym wahaniom kształtu całości i poszczególnych części. Różne zboczenia od typu przeciętnego, powyżej opisanego, były przedmiotem licznych badań statystycznych, ponieważ niektórym z nich przypisywano znaczenie w ocenie psychiki osobnika. Co do całej małżowiny zauważyć można, że asymetrja wielkości i kształtu obu małżowin tego samego osobnika jest zjawiskiem bardzo pospolitem. Nadmiernie odstające uszy, pod kątem zbliżonym do prostego, zdarzają się częściej u mężczyzn niż u kobiet, a u obu płci częściej spotyka się takie małżowiny u osób umysłowo chorych i zwyrodniałych, niż u osób zdrowych.

Wśród poszczególnych części małżowiny ucha największą rozmaitość w ukształtowaniu okazuje obrąbek, który raz silnie jest rozwinięty, raz słabo aż do zupełnego zaniku części tylnej, a nawet górnej, przez co oczywiście małżowina znacznie się przypłaszcza. Brak obrąbka zdarza się częściej u osób umysłowo chorych i zwyrodniałych, niż u zdrowych. Brzeg wolny obrąbka jest albo gładki, albo karbowany. Wśród guzków, jakie się na nim spotyka, jeden jest morfologicznie interesujący: guzek małżowiny. Darwina *(tuberculum auriculae, Darwini)*. Występuje on u góry na części tylnej obrąbka, a odpowiada szczytowi spiczastej małżowiny ucha zwierząt ssących. Na brzegu wolnym prawidłowo zagiętego obrąbka guzek Darwina jest zwrócony ku przodowi, na płaskiej natomiast małżowinie ku tyłowi. Takie ucho nazywamy uchem spiczastem Darwina, a jego guzek szczytem małżowiny *(apex auriculae, Darwini)*, chociaż leży on znacznie niżej niż szczyt obrąbka górnego, zwany szczytem ciemieniowym małżowiny, który w bardzo rzadkich przypadkach t. zw.

ucha satyra wybitnie występuje z powodu załamania krzywizny obrąbka. Ucho spiczaste Darwina przypomina małżowinę niektórych małp *(macacus)*. Między takiem uchem, a uchem pozbawionem guzka Darwina spotyka się cały szereg postaci przejściowych. Guzek Darwina znajdujemy u 73% mężczyzn, dwa razy rzadziej u kobiet. Oddalenie jego od przedniego wcięcia małżowiny nazywają w anatomji porównawczej rzeczywistą długością ucha, ponieważ odpowiada ono długości spiczastego ucha zwierząt ssących.

Dużą rozmaitość kształtu i wielkości przedstawia również płatek ucha. W bardzo rzadkich przypadkach brak go zupełnie, przez co małżowina przybiera u dołu kształt podobny do małżowiny małp, kończąc się przeciwskrawkiem. Stosunkowo często płatek przyrasta swoim brzegiem, przyczem niekiedy wydłuża się nadmiernie na policzek. Zdarzają się też przypadki rozszczepienia płatka. Zresztą w szczegółach jego ukształtowania, w stopniu wyróżnienia od reszty małżowiny panuje duża rozmaitość. Wśród wyniosłości bocznej powierzchni małżowiny zarówno skrawek jak i przeciwskrawek mogą być albo słabo, albo silnie rozwinięte. Podobnym wahaniom ulega też grobelka, której odnoga dolna najstalej się zachowuje, górna natomiast może zanikać, co rzadziej dotyczy trzonu. Z drugiej strony zdarza się znowu, że trzon rozdziela się na trzy odnogi, jak to stale dzieje się u pewnych małp.

b) Budowa małżowiny.

Małżowina ucha składa się ze szkieletu chrząstkowego z więzadłami, kilku drobnych mięśni i skóry. Chrząstka małżowiny *(cartilago auriculae)* przechodzi u dołu bezpośrednio w chrząstkę przewodu słuchowego *(cartilago meatus acustici)*, która uzupełnia szkielet małżowiny i tworzy niektóre szczegóły w jej obrazie, przedstawionym powyżej. Obie chrząstki razem nazywamy chrząstką ucha zewnętrznego *(cartilago auris externae)*, którą tutaj w całości opiszemy.

α) Chrząstka i więzadła ucha zewnętrznego.

Chrząstka małżowiny ucha *(cartilago auriculae)* jest w zarysie ogólnym gruszkowata, zwężona u dołu, gdzie łączy się z chrząstką przewodu słuchowego. Tworzy ona rusztowanie, zrąb dla całej małżowiny oprócz płatka, który jest fałdem skórnym bez szkieletu, i oprócz skrawka, który jest podparty chrząstką przewodu słuchowego. Szkielet chrząstkowy rozwija się w małżowinie dopiero wówczas, gdy już istnieje zawiązek jej w postaci fałdu skórnego z wszystkiemi głównemi wyniosłościami. Po ukończonym rozwoju chrząstka nadaje kształt małżowinie, gdyż skóra przylega do niej wszędzie tak dokładnie, że zasłania tylko niektóre szczegóły jej kształtu. Wszystko więc, co powyżej powiedziano o ukształtowa-

niu małżowiny, odnosi się i do jej szkieletu chrząstkowego. Pozostaje nam tylko uzupełnić powyższy opis szczegółami, które odsłaniają się na chrząstce dopiero po usunięciu powlekającej ją skóry i odpreparowaniu jej powierzchni przyrosłej do głowy.

Obrąbek tylny chrząstki małżowiny kończy się u dołu wolnym wyrostkiem, ogonem obrąbka *(cauda helicis)*, który od przeciwskrawka i sąsiedniej części grobelki jest oddzielony głębokiem wcięciem, szczeliną przeciwskrawkowo-obrąbkową *(fissura antitragohelicina)*. W okolicy, gdzie przedni najszerszy odcinek obrąbka przechodzi w jego odnogę, znajduje się na chrząstce stożkowaty wyrostek, kolec obrąbka *(spina helicis)* dla przyczepu mięśni *(m. helicis major* i *m. auricularis*

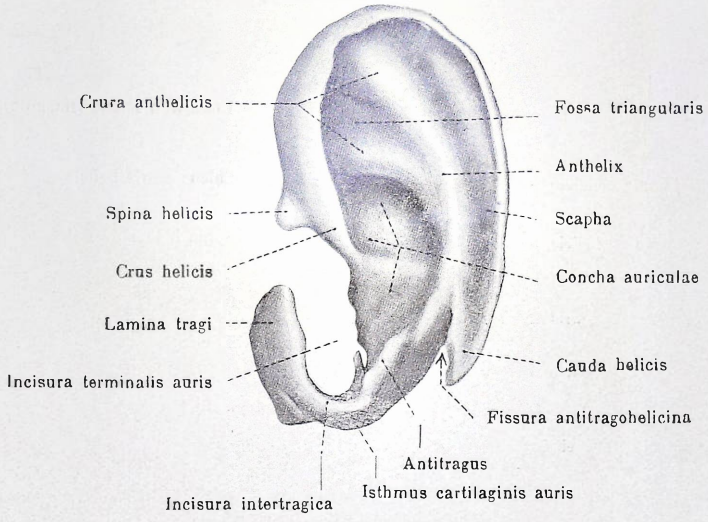

Rys. 35. Chrząstka ucha lewego; powierzchnia boczna ($^1/_1$) (Rauber-Kopsch).

superior). W pobliżu kolca leży w rzadkich przypadkach zwężenie, szpara obrąbka *(rima helicis)*, którą zaznacza przyczep mięśnia *(m. helicis minor)*. Powierzchnia boczna przeciwskrawka jest wklęsła, przyśrodkowa zaś wypukla się do jamy muszli jako fałd przeciwskrawka *(plica antitragica)*. Na brzegu przednim małżowiny tuż poniżej odnogi obrąbka zaznacza się wcięcie, w które wchodzi guzek nadskrawkowy *(tuberculum supratragicum)* chrząstki i umocowuje się tu tkanką włóknistą. Opisane przy małżowinie ucha wyniosłości i wgłębienia powierzchni przyśrodkowej występują wyraźniej na chrząstce po usunięciu pokrywającej ją skóry. Oprócz nich widzimy na przyśrodkowej powierzchni chrząstki małżowiny jeszcze następujące szczegóły. Rowek grobelki poprzeczny *(sulcus anthelicis transversus)*, który odpowiada odnodze dolnej grobelki, oddziela bardzo wyraźnie wyniosłość dołka trójkątnego od wyniosłości muszli. Na niej znowu zaznacza się płytki, poziomy rowek odnogi obrąbka *(sul-*

cus cruris helicis), a nieco powyżej tego rowka listewkowate zgrubienie, mostek ucha *(ponticulus auris s. agger perpendicularis)* dla przyczepu tylnego mięśnia ucha *(m. auricularis posterior)*. Miejscami, najczęściej na brzegu wolnym obrąbka, znajdują się wysepki chrząstkowe, połączone z chrząstką małżowiny zapomocą ochrząstnej. Taką wysepką bywa też poprzednio opisany guzek małżowiny, Darwina.

Chrząstka małżowiny ucha łączy się dolnym zwężonym końcem (przesmykiem) z chrząstką przewodu słuchowego *(cartilago meatus acustici)*. Jest to blaszka nieregularnie czworokątna, zgięta w rynienkę otwartą ku górze i tyłowi, a ustawioną poprzecznie tak, że jedna jej ściana (blaszka) jest zwrócona ku przodowi, druga ku tyłowi i dołowi.

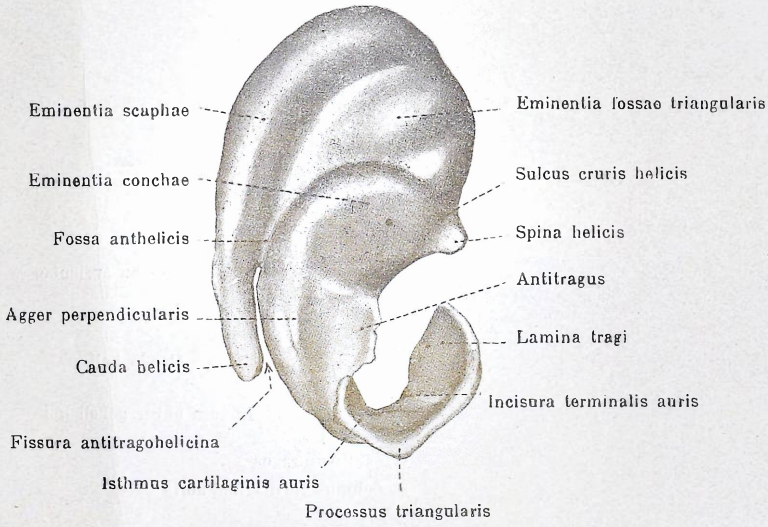

Rys 36. Chrząstka ucha lewego; powierzchnia przyśrodkowa ($^1/_1$) (Rauber-Kopsch).

Tworzy ona przeważnie przednią i dolną ścianę chrząstkowego przewodu słuchowego; górną zaś i tylną ścianę przewodu uzupełnia blaszka tkanki włóknistej, która tę rynienkę zamyka w kanał.

Blaszka przednia rynienki jest większa (wyższa), a jej brzeg boczny prawie pionowy zaznacza się pod skórą jako skrawek. Brzeg ten kończy się u góry wyraźnym guzkiem nadskrawkowym, poniżej którego zaznacza się wyniosłość skrawka *(eminentia tragi)*. Blaszka tylna jest mniejsza (niższa) niż przednia i tworzy zrąb dla przeciwskrawka. Miejsce, gdzie obie blaszki przechodzą w siebie, występuje na małżowinie jako wcięcie międzyskrawkowe. Brzeg przyśrodkowy chrząstki przewodu słuchowego jest przyrosły do przedniego, dolnego i dolnej połowy tylnego brzegu otworu słuchowego, t. j. do tej jego części, którą ogranicza kość bębenkowa. Blaszka przednia wypukla się nieco ku przodowi i ustawia w kierunku czołowym (frontalnie), a jej brzeg górny jest wolny i przebiega dość

dokładnie w kierunku poprzecznym. Z brzegu górnego blaszki tylnej, ale tylko z bocznej jego połowy, wyrasta swoim zwężonym końcem dolnym chrząstka małżowiny; przyśrodkowa połowa tego brzegu ustawiona poprzecznie jest wolna, a odgraniczona od przedniego brzegu leżącej nad nim chrząstki małżowiny głębokiem wcięciem końcowem ucha *(incisura terminalis auris)*, wypełnionem tkanką włóknistą. Wąski 8—9 mm pasek chrząstki między wcięciem końcowem a wcięciem międzyskrawkowem, nazywany przesmykiem chrząstki ucha *(isthmus cartilaginis auris)*, łączy chrząstkę przewodu z chrząstką małżowiny. Linja przyczepu chrząstki ucha do czaszki biegnie przyśrodkowym brzegiem rynienkowatej chrząstki przewodu słuchowego, przyczepionym do kości bębenkowej i przechodzi stąd na odcinek dolny przedniego brzegu chrząstki małżowiny, zawarty między wcięciem końcowem ucha i odnogą obrąbka, a przyczepiony do wyrostka sutkowego, t. j. do górnej połowy tylnego brzegu kostnego otworu słuchowego. Dno rynienki chrząstkowej przewodu jest albo równe, płaskie, albo wydęte do światła przewodu, a nawet załamane.

W chrząstce przewodu znajdują się dwie linijne albo eliptyczne szczeliny, wcięcia chrząstki przewodu słuchowego zewnętrznego *(incisurae cartilaginis meatus acustici externi, Santorini)*, wypełnione tkanką włóknistą. Przebiegają one nieco zbieżnie ku sobie, mniej lub więcej równolegle do przyśrodkowego brzegu chrząstki przewodu. Boczna z tych szczelin, wcięcie większe *(incisura major)*, wychodzi z dna przewodu i rozciąga się w przedniej blaszce chrząstki niekiedy z przerwą pośrodku. Przyśrodkowa, wcięcie mniejsze *(incisura minor)* znajduje się na dnie rynienki chrząstkowej w okolicy wspomnianego załamania. Szczeliny te zaznaczają podział chrząstki przewodu słuchowego na trzy półpierścienie, które u pewnych ssaków (torbacze) są zupełnie od siebie oddzielone, u wielu niezupełnie, ale więcej niż u człowieka. Także u płodu podział na pierścienie jest pierwotnie zupełny, już jednak u noworodka są one w tyle zrosłe, a tylko z przodu pooddzielane od siebie szczelinami. Jeden z tych trzech półpierścieni, mianowicie boczny, zaznacza się na małżowinie usznej jako skrawek i dlatego nazywamy go blaszką skrawka *(lamina tragi)*. Jest on zawsze u człowieka i zwierząt zrosły z chrząstką małżowiny. Najbardziej przyśrodkowo leżący, pierścień podstawny łączy się do pewnego stopnia ruchomo z brzegiem kostnego otworu słuchowego. Rynienkę chrząstkowego przewodu słuchowego zamyka od góry i tyłu w kanał blaszka tkanki sprężystowłóknistej, ponad którą wybiega od przodu nasada wyrostka jarzmowego, od tyłu zaś wyrostek sutkowy.

Chrząstkę ucha zewnętrznego przebijają w wielu miejscach otworki dla naczyń; najliczniejsze występują na obrąbku i blaszce skrawka. Grubość chrząstki wynosi średnio 2 mm, waha się jednak w różnych miejscach od 0·9 do 2·8 mm. Co do budowy, to jest ona chrząstką sprężystą,

miejscami włóknistą; w innych wreszcie miejscach składa się ona z jednostajnej masy, którą przenikają wiązki włókien tkanki łącznej. Ochrząstna jest mocna i zawiera liczne włókna sprężyste, które nieprzerwanie przechodzą we włókna samej chrząstki. Od niej zależy wytrzymałość i giętkość chrząstki, która po usunięciu ochrząstnej jest krucha, łatwo łamliwa. Tu i ówdzie z ochrząstnej wnikają do chrząstki naczynia krwionośne.

Więzadła małżowiny ucha. Chrząstka ucha jest umocowana do kostnego otworu słuchowego zapomocą więzadła obrączkowego (*ligamentum annulare meatus acustici externi*). Bardzo nierówny brzeg tego otworu wygładza obwódka, utworzona ze zbitej tkanki łącznej, chrząstkowej niemal twardości, obfitująca, jak i wymienione więzadło, we włókna sprężyste. Oprócz tego chrząstka małżowiny łączy się z sąsiedniemi kośćmi trzema sprężystowłóknistemi więzadłami usznemi (*ligamenta auricularia, Valsalvae*), które dość luźnie przyczepiają się na jej wypukłej powierzchni. Tylne więzadło wychodzi z wyrostka sutkowego, górne z powięzi skroniowej, a oba przyczepiają się do wyniosłości muszli; przednie więzadło zaczyna się u nasady łuku licowego a przyczepia się do skrawka i do kolca obrąbka małżowiny. Więzadła te nie są ostro odgraniczone, lecz łączą się ze sobą słabiej rozwiniętemi blaszkami podobnej do nich tkanki.

Do więzadeł własnych chrząstki ucha zewnętrznego zaliczamy wiązki włókniste, które wypełniają wcięcia chrząstki przewodu, wiązki, które leżą w rowkach na przyśrodkowej powierzchni chrząstki małżowiny a łączą ściany tych rowków, i wiązkę, która łączy górny koniec skrawka z kątem na brzegu przednim muszli.

β) Mięśnie i skóra małżowiny ucha.

Mięśnie małżowiny dzielą się na dwie grupy. Jedne, większe, zaczynają się dokoła ucha na czepcu ścięgnistym lub kości i biegną promieniście do małżowiny, drugie, mniejsze, leżą w całości na wklęsłej lub wypukłej powierzchni małżowiny i tworzą właściwe mięśnie ucha.

Pierwsza grupa obejmuje trzy mięśnie uszne: przedni, górny i tylny (*musculus auricularis anterior, superior et posterior*). Są one opisane w rozdziale o mięśniach (Tom I, str. 397). Przedni dochodzi do małżowiny tylko głębokiemi wiązkami (*m. auricularis anterior profundus*) i przyczepia się do kolca obrąbka i do wyniosłości muszli; górny ma swój przyczep na wyniosłości dołka trójkątnego, a tylko pojedyncze wiązki schodzą niżej na wyniosłość muszli i na przedni obrąbek; tylny przyczepia się do mostka ucha. Z powodu swojego promienistego ugrupowania dokoła otworu słuchowego wszystkie trzy mięśnie przedstawiają rodzaj rozwieracza.

Właściwe mięśnie małżowiny ucha są drobne, płaskie i blade, leżą bezpośrednio na chrząstce i przyczepiają się do ochrząstnej. Jedne z nich

leżą na bocznej powierzchni małżowiny i są jakby mięśniami przeciwniczemi poprzedniej grupy, gdyż układają się dokoła wejścia do przewodu słuchowego w ten sposób, że przedstawiają jakby rozrzucone części zwieracza ucha *(sphincter auris)*. Dwa leżą na przyśrodkowej powierzchni małżowiny. U zwierząt ssących z uszami wybitnie ruchomemi mięśnie te są znacznie lepiej rozwinięte i mają określone czynności. U antropoidów natomiast okazują wyższy stopień redukcji niż u człowieka. Należą podobnie, jak mięśnie pierwszej grupy, do mięśni mimicznych twarzy, pochodzą, jak tamte, z mięśnia szerokiego szyi *(platysma myoides)* i otrzymują

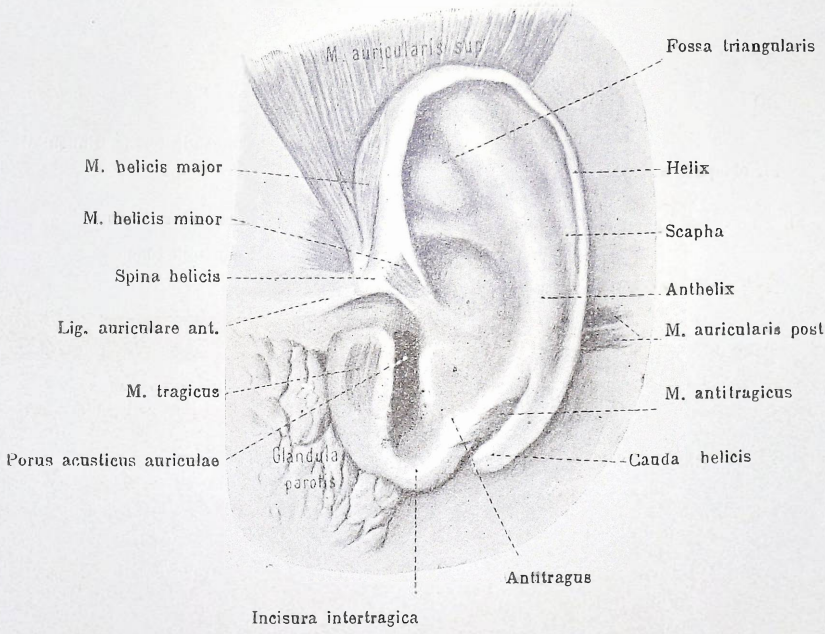

Rys. 37. Mięśnie bocznej powierzchni małżowiny ucha (1/1) (Rauber-Kopsch).

włókna ruchowe od nerwu twarzowego. Jedne z nich występują stale niektóre tylko czasami.

Mięsień skrawka *(m. tragicus)* ma kształt czworoboczny, leży na przedniej (zewnętrznej) powierzchni blaszki skrawka, bliżej jego brzegu bocznego. Składa się z włókien pionowych, najlepiej rozwiniętych, i z włókien poziomych, częściowo przez tamte przykrytych. Wiązki przyśrodkowe mięśnia rozszerzają się czasami aż do wcięcia bocznego chrząstki przewodu słuchowego *(m. incisurae Santorini)*, a część ich przechodzi przez to wcięcie na powierzchnię wewnętrzną przewodu. Od bocznego brzegu mięśnia oddziela się w rzadkich przypadkach wiązka, idąca do kolca obrąbka *(m. pyramidalis auriculae ungi s. tragohelicinus)*.

Mięsień przeciwskrawka *(m. antitragicus)* pozostaje w związku genetycznym z poprzednim i wraz z nim należy do mięśni przewodu słu-

chowego. Leży na powierzchni tylnej przeciwskrawka, a składa się z wiązek równoległych, niekiedy ze skrzyżowanych. Tylne wiązki zachodzą czasami aż na ogon obrąbka *(m. caudae helicis)*.

Mięsień większy obrąbka *(m. helicis major)* wychodzi z kolca obrąbka, biegnie ku górze, obejmując rozszerzonym brzuścem od przodu obrąbek przedni, tylko luźnie z nim połączony. U góry część mięśnia przechodzi w smugę ścięgnistą mięśnia usznego górnego, główna część zaś zagina się na powierzchnię przyśrodkową małżowiny i przyczepia do wyniosłości dołka trójkątnego. Jest to największy, ale najmniej stały z mięśni właściwych ucha.

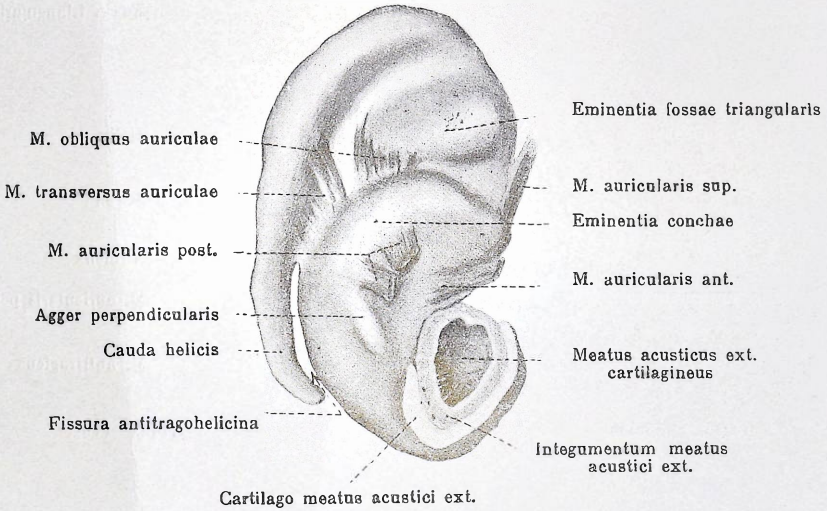

Rys. 38. Mięśnie przyśrodkowej powierzchni małżowiny ucha ($^1/_1$) (Rauber-Kopsch).

Mięsień mniejszy obrąbka *(m. helicis minor)* pochodzi wraz z poprzednim z jednego wspólnego mięśnia. Leży na odcinku przednim odnogi obrąbka i zachodzi poza kolcem na początek części przedniej obrąbka; kończy się częścią w ochrząstnej, częścią w skórze.

Na przyśrodkowej powierzchni małżowiny usznej leżą dwa następne mięśnie, genetycznie związane ze sobą i z mięśniem usznym tylnym.

Mięsień poprzeczny małżowiny *(m. transversus auriculae)* składa się z krótkich równoległych wiązek, które przebiegają ponad dołem grobelki, łącząc wyniosłość muszli z wyniosłością czółenka. Jest zmienny co do wielkości i zmieszany obficie z tkanką łączną, która włókna mięsne mniej lub więcej wyrugowuje.

Mięsień skośny małżowiny *(m. obliquus auriculae)* leży wyżej od poprzedniego ponad rowkiem odnogi grobelki, rozpięty między wyniosłością dołka trójkątnego a wyniosłością muszli. Mięsień ten często przyłącza się do poprzedniego, od którego się oddzielił.

Oprócz odmian, wspomnianych powyżej przy opisie stałych mięśni małżowiny, spotyka się jeszcze mięsień rylcowouszny *(m. styloauricularis, Hyrtli)*, który rozpoczyna się na wyrostku rylcowatym, biegnie na nim ku górze i przyczepia się poniżej mostka ucha na brzegu tylnym wcięcia końcowego.

Skóra małżowiny ucha jest cieńsza niż w otoczeniu, przylega wszędzie do powierzchni chrząstki, a ku dołowi wykracza poza nią, przedłużając obrąbek w płatek ucha. Na przyśrodkowej powierzchni małżowiny, aż po brzeg wolny obrąbka, skóra jest przesuwalna i daje się unosić w drobne fałdy, gdyż łączy się z ochrząstną warstwą wiotkiej tkanki łącznej podskórnej, obfitującej we włókna sprężyste. W tkance tej znajduje się zmienna ilość tłuszczu, który też zawarty jest w płatku i sąsiedniej skórnej części obrąbka. Na powierzchni bocznej małżowiny skóra jest cienka i ściśle zrosła z ochrząstną, a przedzielająca je cienka blaszka tkanki wiotkiej jest albo pozbawiona tłuszczu, albo zawiera co najwyżej miejscami tylko luźne grupy komórek tłuszczowych. Bardzo delikatne włosy, meszek *(lanugo)*, występują obficiej tylko w tych miejscach, gdzie znajduje się tłuszcz, zresztą są rzadkie albo zupełnie zanikają, zwłaszcza na silniej wystających częściach małżowiny. U ludzi starszych w otoczeniu zewnętrznego otworu słuchowego rozwijają się mocne, krótkie włosy *(tragi)*, które na skrawku dochodzą niekiedy do stosunkowo znacznej wielkości, a czasami, stojąc gęsto obok siebie, tworzą bródkę skrawka *(barbula tragi)*. Można je zaliczyć do urządzeń ochronnych, podobnych do rzęs, włosów nozdrzy *(vibrissae)* i uwłosienia dokoła ust. Gruczoły potne są nieliczne i rozrzucone, gruczoły łojowe występują obficie, najliczniejsze i największe w muszli oraz w dołku trójkątnym, rzadsze na wyniosłościach małżowiny.

Małżowina ucha występuje tylko u ssaków; przypominające ją fałdy skórne u krokodyli i zastawki przy otworze słuchowym u niektórych ptaków są tworami innego rodzaju. Stopień rozwoju małżowiny zależy od warunków życiowych zwierzęcia. U gatunków, żyjących w ziemi albo w wodzie, małżowina może ulegać zupełnej redukcji (n. p. kret i walenie), chociaż u najbliższych pokrewnych, ale na ziemi żyjących, jest dobrze rozwinięta. Cechą charakterystyczną małżowiny człowieka i małp człekokształtnych jest jej pofałdowanie, a w szczególności zagięcie obrąbka. U ssaków z wydłużonemi, stożkowatemi uszami tylko przednia, przypodstawna część obrąbka jest zagięta, zresztą brzeg małżowiny jest płaski i ostry. Grobelka pojawia się dopiero u lemurów, i to złożona z dwóch oddzielnych kawałków (część dolna trzonu i odnoga dolna), które dopiero u małp łączą się ze sobą. Z tem fałdowaniem się małżowiny postępuje jej redukcja, głównie szczytowej części, czemu towarzyszy też skrócenie rzeczywistej długości małżowiny i przesunięcie szczytu (guzka Darwina u człowieka) na obrąbek tylny. Płatek ucha jako wolny fałd skórny bez szkieletu chrząstkowego występuje w związku (*area lobularis*) dopiero u małp, a w postaci zupełnie rozwiniętej tylko u małp człekokształtnych i u człowieka. — Zwisające uszy różnych zwierząt domowych są wyrazem zmięknienia chrząstki i osłabienia mięśni małżowiny w związku z odpowiednim chowem i doborem.

2. Przewód słuchowy zewnętrzny.

Przewód słuchowy zewnętrzny *(meatus acusticus externus)* jest kanałem o kierunku w przybliżeniu poprzecznym. Część jego boczna, chrząstkowa *(pars cartilaginea)*, zaczyna się otworem w małżowinie ucha, a dwa razy od niej dłuższa część przyśrodkowa, kostna *(pars ossea)*, kończy się błoną bębenkową. Otwór, którym przewód słuchowy zaczyna się w małżowinie, leży bardzo skośnie, prawie czołowo w jamie muszli zwrócony ku jej ścianie tylnej. Ogranicza go z przodu brzeg skrawka, z dołu wcięcie międzyskrawkowe, z góry początek odnogi obrąbka, a od tyłu dolny odcinek przedniego brzegu chrząstki małżowiny, przyczepiający się do tylnego brzegu otworu słuchowego kostnego, a zaznaczony pod skórą jako mniej lub więcej wyraźna listewka, wspomniany poprzednio próg muszli *(limen conchae)*. Rozpięta na końcu przewodu błona bębenkowa jest także skośnie do jego kierunku ustawiona, i to w ten sposób, że ściana dolna i przednia przewodu sięgają dalej ku płaszczyznie środkowej, niż ściana górna i tylna.

Przebieg przewodu słuchowego bynajmniej nie jest prostolinijny, lecz łukowaty i zygzakowaty. Na przekroju czołowym widzimy, że zakreśla on łuk, zresztą zmienny, zwrócony wypukłością ku górze; szczyt wypukłości leży w części kostnej. Przytem ściana górna przewodu leży prawie poziomo i dopiero w części kostnej wypukla się nieco ku górze, poczem znowu opada ku końcowi i zupełnie łagodnie przechodzi w błonę bębenkową. Natomiast ściana dolna od samego początku wznosi się falisto stopniowo ku górze, wypukla się najsilniej w części kostnej, poczem zapada się ku błonie bębenkowej, a spotykając się z nią pod kątem ostrym (27°), ogranicza z tą błoną klinowato zaostrzony zachyłek przewodu słuchowego zewnętrznego *(recessus meatus acustici externi)*. U samego początku tej ściany dolnej, przy wcięciu międzyskrawkowem, znajduje się zagłębienie, zwane zatoką *(sinus meatus)*, odpowiadające przesmykowi chrząstki ucha, drugie, słabsze załamanie widzimy na brzegu kostnego otworu słuchowego. W następstwie opisanego zachowania się górnej i dolnej ściany przewodu pozioma, wykreślona z górnego brzegu otworu słuchowego małżowiny, trafia brzeg górny błony bębenkowej, pozioma zaś, wykreślona z dolnego brzegu owego otworu, przecina chrząstkę ściany dolnej przewodu, a w dalszym przebiegu leży poniżej tej ściany i jej kostnego przedłużenia.

Na przekrojach poziomych znowu okazuje się, że przewód słuchowy załamuje się dwa razy, ma więc przebieg zygzakowaty. Pierwsze, boczne załamanie, jest wyraźniejsze, pod kątem 105°, a jest zwrócone szczytem ku przodowi. Szczyt tego załamania przypada na ścianie przedniej przewodu we wcięciu bocznem chrząstki, na ścianie zaś tylnej na brzegu tylnym kostnego otworu słuchowego.

Drugie, to jest przyśrodkowe załamanie, jest łagodniejsze, pod kątem

około 155° i zwrócone szczytem ku tyłowi. Krawędź tego załamania zaznacza się na ścianie przedniej przewodu przy przednim brzegu kostnego otworu słuchowego. Wogóle więc przewód słuchowy, biegnąc zasadniczo prawie poprzecznie (dokładnie biorąc jest on nachylony do płaszczyzny środkowej pod kątem 75—80°, otwartym ku tyłowi) załamuje się dwa razy w ten sposób, że jego odcinek boczny, którego ścianę przednią tworzy blaszka skrawka, a tylną muszla małżowiny, jest zwrócony silnie ku przodowi — odcinek środkowy, którego ścianą przednią jest pozostała reszta rynienki chrząstkowej przewodu słuchowego, tylną zaś blaszka włóknista, łącząca brzeg muszli małżowiny z brzegiem tylnym kost-

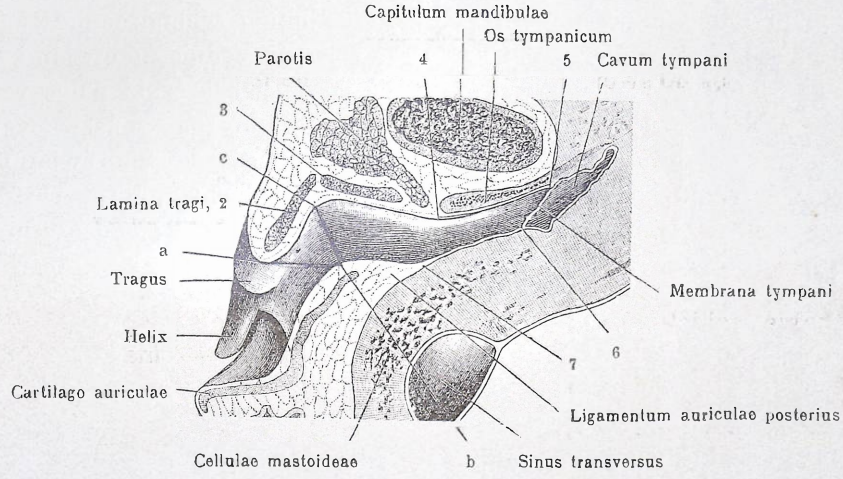

Rys. 39. Górna połowa prawego przewodu słuchowego, przeciętego płaszczyzną poziomą; widok od dołu. 1, 2, 3 cartilago auris. 4, 5, 6, 7 pars ossea meatus acustici externi. a, b zewnętrzne ujście przewodu słuchowego. Przy 3 boczne wcięcie chrząstki przewodu słuchowego.

nego otworu słuchowego, ma kierunek prawie dokładnie poprzeczny — wreszcie odcinek przyśrodkowy, który obejmuje cały kostny przewód słuchowy, znowu zagina się ku przodowi, ale już znacznie słabiej niż odcinek boczny. Załamanie boczne i powyżej opisane zgięcie łukowate przewodu można częściowo wyrównać przez pociągnięcie małżowiny ucha ku tyłowi i ku górze. Tak też się czyni przy badaniu głębszych części przewodu i błony bębenkowej. Dodać też należy, że przewód słuchowy jest nieco skręcony około swojej osi podłużnej, jak to zauważyć można na jego przekrojach poprzecznych i na odlewach.

Mając na uwadze prawie czołowe ustawienie otworu słuchowego małżowiny, bieg łukowaty i zygzakowaty przewodu oraz wybitnie skośne ustawienie błony bębenkowej, zrozumiemy łatwo, dlaczego ściana przednia przewodu okazuje się dłuższą od tylnej, jeśli, uwzględniając załamania tych ścian, pierwszą zmierzymy od wolnego brzegu skrawka, drugą od progu

muszli *(limen conchae)*. Średnia długość przewodu wynosi okrągło 35 mm, t. j. prawie tyle, ile wynosi proste oddalenie brzegu skrawka od przedniego brzegu błony bębenkowej.

Światło przewodu słuchowego jest na przekroju nieregularnie eliptyczne i zmiennej szerokości. Oś długa elipsy, przy początku przewodu ustawiona prawie pionowo, nachyla się w jego dalszej części stopniowo ku poziomowi, odpowiednio do wspomnianego skręcenia przewodu. Wogóle światło przewodu, począwszy od jego otworu zewnętrznego, stopniowo, ale nierównomiernie się zwęża. W części chrząstkowej jest ono najobszerniejsze, a przytem nieco rozciągliwe i zależne od ustawienia żuchwy, gdyż jej wyrostek stawowy swoją częścią boczną opiera się na ścianie przedniej przewodu chrząstkowego; dlatego wchodząc przy każdem zwarciu szczęk do swojej panewki, uciska ścianę przednią przewodu i zwęża go, jak to wyczuć można, trzymając przy ruchach szczęki palec w przewodzie. Na końcu części chrząstkowej znajdujemy największe zwężenie, cieśń przewodu *(isthmus)*. Przy początku części kostnej światło nieco się rozszerza, poczem ku błonie bębenkowej znowu stopniowo się zwęża.

Ściana przewodu słuchowego zewnętrznego ma w jego części bocznej szkielet chrząstkowy, uzupełniony blaszką włóknistą, w części przyśrodkowej szkielet kostny. Cały przewód wyściela skóra.

Część chrząstkowa przewodu słuchowego ma za szkielet opisaną powyżej rynienkę chrząstkową, którą zamyka od góry w kanał blaszka tkanki włóknistej, obfitującej we włókna sprężyste, zwana częścią włóknistą *(pars fibrosa)* przewodu.

Kostny przewód słuchowy leży w kości skroniowej, ograniczony przez jej część bębenkową i łuskową. Kość bębenkowa tworzy ścianę dolną, przednią i znaczną część tylnej, ściana górna przewodu i kawałek górny ściany tylnej należy do łuski skroniowej. Udział jednak łuski w budowie ściany przewodu zmniejsza się stopniowo w kierunku ku błonie bębenkowej tak, że przy tej błonie ogranicza się do wcięcia bębenkowego. Na granicy między ścianą górną a przednią znajduje się szczelina ograniczona z tyłu przez kość bębenkową, z przodu przez wyrostek stawowy tylny *(processus articularis posterior)* łuski skroniowej. Szczelina ta wiedzie w kierunku ku stronie przyśrodkowej do dwu znanych z osteologji szczelin, skalistobębenkowej *(fissura petrotympanica)* i skalistołuskowej *(fissura petrosquamosa)*, oddzielonych od siebie wyrostkiem dolnym stropu bębenkowego *(processus inferior tegminis tympani)*. Zarówno ten wyrostek, jak i stawowy tylny, są bardzo zmienne i mogą się zrastać ze sobą. Otwór słuchowy zewnętrzny *(porus acusticus externus)*, wiodący do przewodu kostnego, ma tylko u góry w obrębie łuski brzeg gładki, w obrębie zaś kości bębenkowej brzeg jest nierówny, chropawy, zwłaszcza u dołu, gdzie rozszerza się w powierzchnię trójkątną *(facies triangularis)*. Do tej powierzchni przyczepia się nieco wystająca część brzegu chrząstki przewodu słuchowego, zwana wyrostkiem trójkątnym *(processus*

triangularis). Tuż ponad brzegiem górnym otworu przy przejściu w jego brzeg tylny zaznacza się bardzo często na łusce skroniowej mała listewka, grzebień nad przewodem *(tuberculum s. spina supra meatum)*, a ponad nim dołek grzebienia *(foveola spinae)*. Granicę przewodu kostnego słuchowego od jamy bębenkowej zaznacza rowek bębenkowy *(sulcus tympanicus)* kości bębenkowej, a u góry wcięcie bębenkowe *(incisura tympanica, Rivini)* łuski skroniowej. Z częścią chrząstkową łączy się on zapomocą wspomnianego więzadła obrączkowego *(ligamentum annulare meatus acustici externi)*, które przechodzi też w blaszkę włóknistą przewodu chrząstkowego i w sąsiednie więzadła małżowiny. Połączenie to jest z tyłu o wiele wiotsze niż od przodu, co ułatwia podciągnięcie małżowiny ku górze i ku tyłowi przy badaniu przewodu słuchowego (zob. wyżej).

Rozwój przewodu słuchowego zewnętrznego rozciąga się na lat kilka po urodzeniu. U starszych płodów i u noworodka przedstawia się przewód w postaci szpary spłaszczonej w kierunku osi pionowej tak silnie, że ograniczają ją tylko dwie ściany, górna i dolna. Składa się on z dwóch odcinków, bocznego i przyśrodkowego. Odcinek boczny przewodu ma za ścianę górną dolny mały kawałek (*superficies meatus*) łuski kości skroniowej, który od reszty łuski jest bardzo mało (pod kątem około 150°) odgięty i odgraniczony słabo zaznaczoną linją, odpowiadającą górnemu brzegowi późniejszego otworu słuchowego zewnętrznego. Ściana dolna tego odcinka jest dłuższa niż górna, a tworzy ją chrząstka przewodu słuchowego. Cały ten odcinek, wysłany skórą, podobną do sąsiedniej, rozszerza się lejkowato ku zewnętrznemu otworowi słuchowemu i jest zatkany mazidłem płodowem (*vernix caseosa*). Odcinek przyśrodkowy przewodu słuchowego jest szparą linijną o ścianach błoniastych, z których dolna, blaszka bębenkowa włóknista (*lamina tympanica fibrosa*), zastępuje w tym czasie kość bębenkową, górną zaś tworzy błona bębenkowa rozpięta w pierścieniu bębenkowym, a ustawiona prawie poziomo, równolegle do ściany dolnej. Skóra wyścielająca ten odcinek przewodu jest bardzo cienką, gładką błoną, której złuszczone komórki nabłonkowe zatykają w tem miejscu przewód.

Z tej formy płodowej rozwija się ostateczny przewód słuchowy wśród następujących zmian. Błona bębenkowa podnosi się i oddala od ściany dolnej przewodu, przez co rozszerza się światło jego odcinka przyśrodkowego tak, że już u 2-miesięcznego dziecka zaznacza się w nim ściana przednia i tylna. Część łuski skroniowej, należąca do przewodu, odgina się silniej od jej reszty, ustawia się do niej pod kątem prawie prostym i tworzy ścianę górną kostnego przewodu słuchowego. Wreszcie blaszka bębenkowa włóknista kostnieje i przyłącza się do pierścienia bębenkowego, tworząc wraz z nim jako kość bębenkowa pozostałe ściany przewodu kostnego. Kostnienie tej blaszki nie postępuje równomiernie dokoła pierścienia bębenkowego, lecz w formie dwóch wyrostków, które wychodzą z przedniej i tylnej połowy tego pierścienia — z przedniego i tylnego guzka bębenkowego (*tuberculum tympanicum anterius et posterius*) — już w drugim roku życia zrastają się ze sobą, ale tylko częściowo, a dopiero w piątym roku albo i później zupełnie się zlewają; zdarza się, że i w późnym wieku utrzymuje się otwór w kości bębenkowej.

Cały przewód słuchowy wyściela skóra, która wchodzi do niego z małżowiny usznej i pokrywa też błonę bębenkową jako jej blaszka skórna. W części chrząstkowej przewodu i na ścianie górnej odcinka kostnego w obrębie łuski skroniowej skóra jest grubsza (1·5—2 mm), a tkanka

łączna podskórna dobrze rozwinięta zawiera zmienną ilość tłuszczu, dużo naczyń i nerwów. Natomiast skóra, pokrywająca kość bębenkową, przedstawia się jako błona połyskująca, gruba zaledwie 0·1 mm., ściśle zrosła z okostną, pozbawiona gruczołów i włosów. Włosy w obrębie części chrząstkowej zachowują się podobnie, jak na małżowinie usznej, w części kostnej są rzadsze i mniejsze, wreszcie gubią się zupełnie. Towarzyszą im gruczoły łojowe. W dużej ilości znajdują się gruczoły cewkowe, kłębuszkowe, zwane gruczołami woskowinowemi *(glandulae ceruminosae)*. Dochodzą one do 1·5 mm długości, a są z budowy podobne do gruczołów potnych skóry. Ich okrągłe lub owalne kłębuszki, leżące w tkance łącznej podskórnej, są utworzone ze stosunkowo grubej cewy o szerokiem świetle, a mało kręty, cienki przewód odprowadzający otwiera się lejkowatem rozszerzeniem bądź to do torebek włosowych — jak to jest stale u noworodka — bądź to tuż obok włosów na powierzchni skóry. W kłębuszku komórki gruczołowe są niskie, walcowate, ułożone w jednej warstwie, mają często rąbek oskórkowy, a zawierają liczne ziarenka barwika oraz kuleczki tłuszczu. Nazewnątrz tego nabłonka leżą w ścianie cewki kłębuszka gładkie włókna mięsne, a otacza je bezpostaciowa gruba błona podstawna. Przewód gruczołu wyściela nabłonek dwuwarstwowy. Największe i najliczniejsze gruczoły woskowinowe spotyka się w części chrząstkowej przewodu, mniejsze i rzadsze znajdują się w części kostnej, ale tylko w obrębie łuski skroniowej, sięgając aż do błony bębenkowej. Wydzielina gruczołów przewodu słuchowego, zwana woskowiną *(cerumen)*, jest masą żółtawą, półpłynną, smaku gorzkiego, a zawiera ziarenka barwika, kuleczki tłuszczu, złuszczone komórki nabłonkowe i komórki wypełnione tłuszczem. Jedni uważają ją za wyłączny produkt gruczołów woskowinowych, inni widzą w jej tłuszczu wydzielinę gruczołów łojowych.

Pierwsze ślady zewnętrznego przewodu słuchowego znajdujemy już u gadów, zupełnie atoli rozwinięty przewód występuje dopiero u ptaków. U niektórych ssaków, np. u małp nowego świata, jest on pozbawiony części kostnej. Walenie mają przewód słuchowy bardzo wąski zwłaszcza przy otworze zewnętrznym i podparty na całej długości chrząstką, do której przyczepiają się mięśnie.

3. Naczynia i nerwy ucha zewnętrznego.

Tętnice małżowiny ucha i części chrząstkowej przewodu słuchowego odchodzą z tyłu od tętnicy usznej tylnej *(a. auricularis posterior)* i (nieliczne drobne) od tętnicy potylicznej *(a. occipitalis)*, z przodu od tętnicy skroniowej powierzchownej *(a. temporalis superficialis)*. Gałązki tych tętnic tworzą liczne połączenia na obu powierzchniach małżowiny, i takie, które dokoła jej brzegu wolnego albo wprost przez otworki w chrząstce *(rami perforantes)* przechodzą z jednej jej powierzchni na drugą. Dzielimy je na dwie grupy: przednie i tylne.

Tętnice małżowiny przednie *(a. a. auriculares anteriores)* występują zwykle w liczbie trzech, a pochodzą od tętnicy skroniowej po-

wierzchownej. Zaopatrują one przednią część bocznej powierzchni małżowiny, więc odnogę i część wstępującą obrąbka, skrawek po obu stronach, bocznej i przyśrodkowej, skąd dostają się w głąb przewodu chrząstkowego i na brzeg przedni płatka ucha. Przewód chrząstkowy dostaje też dodatkowe gałązki od tętnicy skroniowej środkowej i od poprzecznej tętnicy twarzy.

Tętnice małżowiny tylne *(a.a. auriculares posteriores)* wychodzą z tętnicy usznej tylnej w liczbie dwu albo trzech. Są one dłuższe i grubsze niż przednie, rozgałęziają się na całej przyśrodkowej powierzchni małżowiny i na tylnej połowie powierzchni bocznej, dokąd dostają się częścią dokoła obrąbka, przeważnie atoli gałązkami przebijającemi chrząstkę małżowiny w rozmaitych miejscach; najstalsza przebija czółenko muszli. Płatek ucha należy przeważnie do sfery rozgałęzień tętnic tylnych.

Tętnicą kostnego przewodu słuchowego jest tętnica uszna głęboka *(arteria auricularis profunda)*. Odgałęzia się ona od tętnicy szczękowej wewnętrznej, dostaje się do przewodu słuchowego albo przez kość bębenkową, albo między tą kością a chrząstką i zachodzi gałązkami tak na przewód chrząstkowy, jak i na błonę bębenkową.

Żyły małżowiny i przewodu słuchowego towarzyszą tętnicom zwykle po dwie i wysyłają również gałązki przebijające. Ich ugrupowanie i nazwy są podobne jak tętnic. Przednie uchodzą do żyły skroniowej powierzchownej, tylne (3—4) do żyły szyjnej zewnętrznej i żyły twarzowej tylnej, głębokie (do przewodu kostnego należące) wpadają do splotu głębokiej gałęzi żyły twarzowej tylnej.

Naczynia limfatyczne występują obficie w chrząstkowej części ucha zewnętrznego, gdzie rozpoczynają się pod nabłonkiem i dokoła torebek włosowych oraz gruczołów; nieliczne występują w kostnym przewodzie słuchowym. Pnie odprowadzające przednie, tylne i dolne uchodzą do gruczołów limfatycznych przyusznych *(lymphoglandulae parotideae)*, podusznych *(lymphoglandulae subauriculares)* i szyjnych powierzchownych *(lymphoglandulae cervicales superficiales)*, leżących na przednim brzegu mięśnia mostkowosutkowoobojczykowego.

Nerwy ruchowe małżowiny są gałązkami nerwu twarzowego i należą częścią do jego gałęzi skroniowej — dla mięśni, leżących na bocznej powierzchni małżowiny, — częścią do gałęzi usznej tylnej — dla mięśni leżących na powierzchni przyśrodkowej. — Nerwy czuciowe pochodzą od nerwu usznoskroniowego *(n. auriculotemporalis)* — dla przedniej części bocznej powierzchni małżowiny, — od nerwu usznego dużego *(n. auricularis magnus)* — częścią dla bocznej, przeważnie dla przyśrodkowej powierzchni i dla płatka ucha, — i od gałązki usznej nerwu błędnego *(ramus auricularis n. vagi)*, która zaopatruje muszlę małżowiny. Cienkie gałązki nerwów przechodzą wraz z tętniczkami z powierzchni przyśrodkowej na boczną. Przewód słuchowy otrzymuje włókna od wszystkich trzech wymienionych powyżej nerwów, głównie od pierwszego i trzeciego.

INDEKS.

A.

Aditus ad antrum mastoideum 73.
ampulla canalis semicircularis lateralis 25, 26.
— — — posterioris 25, 26.
— — — superioris 25, 26.
— ductus semicircularis lateralis 31.
— — — posterioris 31.
— — — superioris 31.
— membranacea 4, 42.
ampullae 8.
annulus fibrocartilagineus 64.
— stapedialis 22.
— tympanicus 22.
anterony 14.
anthelix 91, 92.
antitragus 14, 23, 91.
antrum mastoideum 84.
— tympanicum 84.
apertura aquaeductus cochleae externa 38.
— — — interna 38.
— — vestibuli externa 30.
— — — interna 29, 30.
— tympanica canaliculi chordae 74.
— vestibularis cochleae 32.
apex auriculae 93.
— Darwini 93.
aquaeductus cochleae 12, 39.
— vestibuli 4, 10, 26, 39.
arcus spiralis 51.
area cochleae 28, 33,
— lobularis 101.
— nervi facialis 26, 33.
— vestibularis inferior 28, 33.
— — superior 28, 30.
arteria auditiva interna 60.
— auricularis profunda 107.
— cochlearis 60.
— manubrialis externa 68.
— — interna 68.
— stapedialis 22.
— stylomastoidea 62, 89.
— tympanica 89.
— vestibularis 60.
— vestibulocochlearis 60.
arteriae auriculares anteriores 106.
— — posteriores 107.
articulatio incudomalleolaris 78.
— incudostapedia 79.
auricula 1, 90, 91.
auris externa 1, 90.
— interna 1.
— media 1.

B.

Bańka błoniasta 4, 42.
bańki 8.
barbula tragi 101.
basis modioli 33.
— stapedis 78.
blaszka błoniasta trąbki słuchowej 86, 88.
— nabłonkowa przewodu słuchowego 24.
— naczyniówkowa 10.
— podstawna ściany bębenkowej 48.
— skórna błony bębenkowej 66, 68.
— skrawka 97.
— spiralna 48.
— — kostna 5, 10, 20.
— — wtórna 36.
— właściwa włóknista błony bębenkowej 66.
— śluzowa błony bębenkowej 66, 67.
błędnik 1, 18.
— błoniasty 2, 4, 16, 17, 24, 41, 48.
— kostny 2, 4, 10, 24, 25, 40.
błona bębenkowa 1, 13, 22, 63.
— — wtórna 4, 71.
— graniczna komórek zrębowych 47.
— pokrywkowa 4, 11, 19, 47, 48, 51, 56.
— przedsionkowa Reissnera 45, 56, 57, 59.
— siatkowata 11, 51.
— zasłonowa strzemionka 79.
brodawka podstawna 9.
— spiralna 51.
bródka skrawka 101.
brzeg bębenkowy 80.
butelka 9, 10.
— ślimaka 9.

C.

Canales longitudinales modioli 40.
— semicirculares 5, 25, 30.
canaliculi caroticotympanici 73.
canaliculus cochleae 12.
— tympanicus 72.
canalis accessorius vestibuli 62.
— caroticus 27, 32.
— centralis cochleae 41.
— — modioli 41.
— cochlearis 5, 32.
— facialis 25—27.
— musculotubarius 32.
— nervi facialis 27.
— reuniens 10.
— sacculocochlearis 10.

canalis semicircularis lateralis 25—27, 31.
— — posterior 25, 27, 30.
— — superior 25, 27, 31.
— spiralis cochleae 20, 32, 33.
— — modioli 33, 41.
— tubotympanicus 21.
capitulum mallei 74, 75.
— stapedis 78.
cartilago auriculae 94.
— auris externae 94.
— meatus acustici 96.
cauda helicis 95.
cavum conchae 92.
— subarachnoideale 12, 39.
— tympani 1, 27, 33, 69.
cellulae mastoideae 1, 12, 84.
— petrosae 84.
— squamosae 84.
— tubariae 86.
— tympanicae 69, 84.
cerumen 106.
chrząstka małżowiny 94.
— Meckela 22.
— przewodu słuchowego 96.
— Reicherta 22.
— ucha zewnętrznego 94.
ciałko spiralne 56.
— Retziusa 56.
ciecz błędnikowa 2.
cieśń trąbki słuchowej 86.
cisterna vestibuli 12, 39.
cochlea 4, 25, 27, 31, 32.
coecum (caecum) cupulare 38, 44.
— vestibulare 29, 38, 44.
columella auris 12, 13.
colliculi branchiales 23.
collum mallei 74.
— stapedis 78.
concha auriculae 91.
corpus incudis 77.
crista ampullaris 44.
— basilaris 45, 58.
— mallei 76.
— membranae vestibularis 45, 58.
— semilunaris 38, 72.
— spinarum 76.
— stapedis 78.
— statica 7.
— transversa 26, 33.
— vestibuli 29.
cristae ampullares vestibuli 4, 31.
crura anthelicis 92.
crus ampullare 31.
— commune utriculi 4, 5, 17, 18, 25, 31, 42.
— helicis 91, 92.
— incudis breve 77.
— — longum 77.
— stapedis anterius 78.
— — curvilineum 78.
— — posterius 78.
— — rectilineum 78.
— simplex 4, 26, 31, 32, 43.
— — canalis semicircularis lateralis 25.
cupula 11, 33.
— ampullaris 47.
— terminalis 47.
cuticula 47.
cymba conchae 92.
część brzuszna przedsionka 8.
— chrząstkowa przewodu słuchowego zewnętrznego 102.
— — trąbki słuchowej 85, 86.
— dolna jamy bębenkowej 74.
— górna jamy bębenkowej 74.
— grzbietowa przedsionka 8.
— kostna przewodu słuchowego zewnętrznego 102.
— — trąbki słuchowej 85.
— napięta błony bębenkowej 64.
— podstawna butelki 9.
— środkowa jamy bębenkowej 74.
— wiotka błony bębenkowej 64.
— włóknista przewodu słuchowego 104.
czółenko 93.

D.

Deitersa komórki 11, 19, 51—55.
dołek czółenkowy 93.
— grobelki 93.
— grzebienia 105.
— kątowy 23.
— kowadełka 73.
— okienka okrągły 70.
— — owalny 70.
— podłukowy 26.
— przedsionka 70.
— słuchowy 15.
— ślimaka 70.
— trójkątny 92.
ductus cochlearis 4, 5, 9, 16—18, 35, 42, 44.
— endolymphaticus 4, 5, 8, 15—18, 41, 44.
— perilymphaticus 12, 39.
— reuniens 18, 44.
— semicircularis caudalis 8.
— — lateralis 4, 5, 16—18, 42.
— — oralis 8.
— — posterior 16—18, 42.
— — superior 5, 16—18, 31, 42.
— utriculosaccularis 4, 5, 10, 18, 41.
dziurka osklepka ślimaka 12, 36.

E.

Ectoderma 15.
eminentia arcuata 26.
— conchae 93.
— fossae triangularis 93.
— pyramidalis 73.
— scaphae 93.
— tragi 91, 96.
endolimfa 24.
endolympha 2, 24.
epitympanum 74.
extracolumella 13, 14.

F.

Facies triangularis 104.
falanga szeregu pierwszego 54.
fałd kowadełka 81.
— młoteczkowy przedni 81.

fałd młoteczkowy tylny 81.
— poprzeczny 83.
— przeciwskrawka 95.
— strzemionka 83.
fałdy młoteczkowe zewnętrzne 65.
— Tröltscha 81.
fenestra cochleae 4, 25, 26, 34.
— ovalis 2, 25.
— rotunda 4, 25, 26, 34.
— vestibuli 2, 25, 27.
filar wewnętrzny 51, 52.
— zewnętrzny 51, 52.
fissura antitragohelicina 95.
— petrotympanica 76.
fissurae interpilares 54.
foramen centrale cochleae 28, 41.
— membranae flaccidae 64.
— singulare 28, 33.
foramina nervosa 49.
fossa angularis 23.
— anthelicis 93.
— cochleae 28.
— incudis 73.
— navicularis 93.
— scaphoidea 93.
— subarcuata 26.
— triangularis 92.
fossula cochleae 70.
— fenestrae ovalis 70.
— — rotundae 70.
— vestibuli 70.
foveola spinae 105.
fundus meatus acustici interni 26.

G.

Gałąź nerwu przedsionka dolna 59.
— — — górna 59.
— — — łagiewkowobańkowa 59.
— — — woreczkowobańkowa 59.
ganglion acusticum 8, 15.
— cochleae 19, 20, 35.
— geniculi 16, 19.
— spinae cochleae 17, 37, 41, 60.
— vestibulare (vestibuli) 4, 16, 19, 35, 59.
genu canalis nervi facialis 27.
glandulae ceruminosae 106.
— tympanicae 84.
główka młoteczka 74, 75.
— strzemionka 78.
grobelka 92.
gruczoły bębenkowe 84.
— woskowinowe 106.
grzebień bańkowy 4, 31, 44.
— błony przedsionkowej 45.
— kolców 76.
— małżowiny 93.
— młoteczka 76.
— nad przewodem 105.
— podstawny 45.
— poprzeczny 26.
— półksiężycowaty 38, 72.
— przedsionka 29, 58.
— statyczny 7.
— strzemionka 78.
guzek nadskrawkowy 91.
guzki skrzelowe 23.

H.

Habenula perforata 50.
haczyk 36.
hamulus 34, 38.
Hansena komórki 19, 51, 54, 55.
helicotrema 12, 35, 36, 38.
helix 91, 92.
hiatus canalis facialis 32.
hyoideum 13.
hypotympanum 74.

I.

Incisura auris inferior 91.
— intertragica 23, 91.
— Rivini 64, 105.
— Santorini 14, 97.
— terminalis auris 97.
— tympanica 64, 105.
incisurae cartilaginis meatus acustici externi 97.
incus 2, 74, 77.
interhyale 22.
isthmus cartilaginis auris 97.
— tubae auditivae 86.

J.

Jacobsona anastomoza 90.
jama bębenkowa 1, 2, 12, 25, 69.
— muszli 92.
— sutkowa 84.

K.

Kanalik struny bębenkowej 74.
— ślimaka 12.
kanaliki szyjnobębenkowe 73.
kanał bębenkowy 5, 10, 36, 71, 72.
— dodatkowy przedsionka 62.
— Köllikera 7.
— łączący 10.
— mięśniowotrąbkowy 32.
— nerwu twarzowego 32.
— półkolisty boczny 25, 31.
— — dolny 25.
— — górny 25, 31.
— — tylny 30.
— przedsionkowy 5, 10, 36.
— spiralny ślimaka 20, 32.
— — wrzecionka 41.
— ślimakowy 5, 32.
— środkowy ślimaka 41.
— — wrzecionka 40, 41.
— trąbkowobębenkowy 21.
— woreczkowoślimakowy 10.
kanały podłużne wrzecionka 40.
— półkoliste 5, 25, 30.
kąt deklinacji błony bębenkowej 64.
— inklinacji błony bębenkowej 64.
kątnica osklepkowa 44.
— przedsionkowa 28, 44.

kolec bębenkowy przedni 76.
— — tylny 76.
— obrąbka 95.
komórka filarowa 51.
komórki bębenkowe 69, 84.
— Claudiusa 52, 54.
— Deitersa 11, 19, 51—55.
— falangowe wewnętrzne 52.
— graniczne 52.
— Hensena 19, 51, 52, 54, 55.
— łuskowe 84.
— przypodstawne 51.
— skaliste 84.
— słuchowe wewnętrzne 52.
— — zewnętrzne 52.
— sutkowe 1, 12, 69, 84.
— trąbkowe 86.
— zrębowe wewnętrzne 52.
kostki słuchowe 13, 22, 52, 74.
kowadełko 2, 22, 74, 77.

L.

Labirynt śródbłonkowy narządu Cortiego 57.
labium tympanicum 37, 49, 52.
— vestibulare 37, 49, 52.
labyrinthus membranaceus 2, 24.
— osseus 2, 24.
lagena 9.
— cochleae 9.
lamina basilaris 48, 52.
— epithelialis meatus 24.
— fibrosa membranae tympani 66.
— membranacea tubae auditivae 86.
— modioli 34, 35.
— propria membranae tympani 66.
lamina spiralis membranacea 37, 48.
— — ossea 5, 10, 20, 34, 35.
— — secundaria 36.
— tragi 97.
lanugo 101.
laterohyale 22.
ligamentum annulare 71.
— — baseos stapedis 79.
— — meatus acustici externi 98.
— incudis posterius 79.
— — superius 79.
— mallei anterius 79.
— — laterale 80.
— — superius 79.
— spirale 45, 49, 58.
ligamenta auricularia 98.
— labyrinthi 43.
— ossiculorum auditus 79.
— Valsalvae 98.
limbus laminae spiralis 37, 48.
limen conchae 93.
lobulus auriculae 91, 92.

Ł.

Łagiewka 4, 8, 41, 42.
łańcuch spiralny tętniczy 61.
łódka muszli 92.
łuk gnykowy 13.
— spiralny 51.

M.

Macula acustica communis 8.
— — sacculi 4, 9, 35, 44.
— — utriculi 4, 42.
— communis 8.
— cribrosa 4, 28, 29.
— lagenae 9.
— neglecta 9, 11.
— statica 7.
— utriculi 8, 9.
malleus 2, 74.
małżowina 1, 14, 90, 91.
manubrium mallei 74.
margo tympanicus 80.
meatus acusticus externus 1, 90, 102.
— — internus 25, 27, 31, 33, 35.
membrana limitans 47.
— obturatoria stapedis 79.
— reticularis 11, 55.
— Scarpae 71.
— Shrapnelli 64.
— tectoria 4, 11, 19, 37, 47, 48, 51, 52, 56.
— tympani 1, 63.
— — secundaria 4, 38, 71.
— vestibularis 35, 45.
— — Reissneri 45, 57.
mesotympanum 74.
meszek 101.
mieszek 4.
mięsień dwubrzuścowy 23.
— małżowiny poprzeczny 100.
— — skośny 100.
— napinający błonę bębenkową 80.
— naprężacz bębenka 2, 14, 21, 23, 80.
— — podniebienia 23, 88.
— obrąbka mniejszy 100.
— — większy 100.
— przeciwskrawka 99.
— przedsionka 14.
— rylcowognykowy 23.
— rylcowouszny 101.
— skrawka 99.
— skrzydłowy wewnętrzny 14.
— strzemienny 2, 23, 80.
— uszny górny 98.
— — przedni 98.
— — tylny 98.
mięśnie kostek słuchowych 14.
migdałek trąbkowy 89.
młoteczek 2, 22, 74.
modiolus 5, 25, 32—35.
mostek wzgórka 74.
musculus antitragicus 99.
— auricularis anterior 98.
— — posterior 98.
— — superior 98.
— digastricus 23.
— fixator baseos stapedis 81.
— helicis major 100.
— — minor 100.
— Hyrtli 101.
— obliquus auriculae 100.
— pterygoideus internus 14.
— stapedius 2, 14, 23, 80.
— styloauricularis 101.

musculus stylohyoideus 23.
— tensor tympani 2, 14, 21, 23, 76, 80.
— — veli palatini 23, 88.
— tragicus 99.
— transversus auriculae 100.
muszla małżowiny 91.

N.

Naczynie spiralne 51, 62.
— wystające 63.
naczynia limfatyczne ucha 90, 106, 107.
narząd Cortiego 4, 6, 9—11, 19, 45, 50—54, 56, 57, 60.
— przedsionkowy 46.
— spiralny 4, 45, 51.
nervus acusticus 35.
— ampullaris inferior 29.
— — lateralis 27.
— — posterior 28.
— — superior 26, 27.
— cochleae (cochlearis) 4, 16—18, 28, 35, 37, 52, 59.
— facialis 16, 17.
— sacculaaris 28, 29, 59.
— staticus 7.
— utricularis 26, 29, 59.
— vestibulris (vestibuli) 4, 16—18, 35, 59.
nerw bańkowy boczny 27, 59.
— — górny 26, 29, 59.
— — tylny 28, 29, 59.
— błędnika błoniastego 11.
— łagiewkowy 29, 59.
— przedsionkowy (przedsionka) 4, 59.
— słuchowy 11.
— statyczny 4.
— ślimakowy 4, 20, 28, 59, 60.
— woreczkowy 28, 29, 59.
nerwy małżowiny 107.
— ucha zewnętrznego 106.

O.

Obrąbek małżowiny 91, 92.
obrączka włóknistochrząstkowa 64.
odnoga bańkowa 31.
— — pojedyncza 4, 32, 43.
— kowadełka długa 77.
— — krótka 77.
— obrąbka 91, 92.
— strzemionka krzywa 78.
— — prosta 78.
— — przednia 78.
— — tylna 78.
— wspólna kanałów półkolistych 4, 31, 42.
odnogi grobelki 92.
ogon obrąbka 95.
okienko okrągłe 4, 25.
— owalne 2, 25, 70.
— przedsionka 2, 25, 70.
— ślimaka 4, 25.
operculum 13.
organon Cortii 4, 37, 45.
— spirale 4, 37, 45, 51.
osklepek grzebieniowy 47.
osklepek końcowy 47.
— ślimaka 11, 33, 36.
ossicula auditivi 74.
ostium pharyngeum tubae auditivae 85,
— tympanicum tubae auditivae 85.
otwór błony wiotkiej 64.
— pojedynczy 28.
— przedsionka ślimaka 32.
— słuchowy zewnętrzny 104.
— środkowy ślimaka 28, 41.
— wewnętrzny wodociągu przedsionka 29.
— zewnętrzny wodociągu przedsionka 30.
otworki nerwowe 49.

P.

Papilla basilaris 9.
— spiralis 51.
paries canalis cochlearis 37.
— caroticus 73.
— jugularis 73.
— labyrinthicus 69.
— membranaceus 69.
— tegmentalis 73.
pars basilaris lagenae 9.
— cartilaginea meatus acustici externi 102.
— ossea meatus acustici externi 102.
— fibrosa meatus acustici 104.
— flaccida membranae tympani 64.
— cartilaginea tubae auditivae 85.
— ossea tubae auditivae 85.
— tensa membranae tympani 64.
pasek Hensena 57.
pasmo spiralne dziurkowate 28.
perilympha 2, 3.
pęcherzyk słuchowy 15.
pępek błony bębenkowej 65.
pierścień bębenkowy 22.
— podstawny 97.
piramida przedsionka 29.
plamka butelki 9.
— sitkowata dolna 28, 29.
— — górna 26, 29.
— — średnia 29.
— słuchowa łagiewki 4, 8, 42.
— — woreczka 4, 9, 44.
— — wspólna 8.
— statyczna 7.
— zaniedbana 9, 11.
plana semilunata 46.
plectrum 13.
plexus venosus manubrii 68.
— — marginalis 68.
plica antitragica 95.
— inducis 81.
— malleolaris 65, 81.
— stapedis 83.
— transversa 83.
płaszczyzna błony bębenkowej 64.
płaszczyzny półksiężycowate 46.
płatek małżowiny 91, 93.
płytka końcowa komórki słuchowej 56.
— podstawna filarów 54.

— słuchowa 15.
płytki główkowe 53, 54.
podpora wzgórka 72, 82.
podstawa strzemionka 78.
pokrywka 13.
pole nerwu twarzowego 26.
— przedsionkowe dolne 28.
— — górne 26.
— ślimaka 28.
ponticulus promontorii 74.
porus acusticus externus 104.
— — internus 25.
powierzchnia trójkątna 104.
powrózek spiralny (trzeci) 57.
— — tunelowy (drugi) 57.
— — wewnętrzny (pierwszy) 57.
prążka błony bębenkowej 64.
— młoteczka 65.
— naczyniowa 58.
pręcik 13.
processus cochleariformis 72.
— mallei anterior 22, 75.
— — brevis 75.
— — lateralis 75.
— — longus 75.
— Folii 75.
— inferior tegmenti tympani 76.
— lenticularis 22, 77.
— triangularis 104, 105.
prominentia canalis facialis 72.
— — semicircularis lateralis 26, 31, 72.
— malleolaris 65.
— spiralis 37, 58.
— styloidea 73.
promontorium 69, 70.
próg muszli 93.
przeciwskrawek 14, 91.
przedsionek błędnika 4, 8, 20, 24, 28.
przegroda kanału mięśniowotrąbkowego 72.
przesmyk chrząstki ucha 97.
przestrzeń perilimfatyczna 2, 24.
przestwór Nuela 52, 53.
— podpajęczynówkowy 12, 39.
— woreczka 12.
przewód endolimfatyczny 4, 8, 41, 44.
— łagiewkowoworeczkowy 4, 18, 41, 42.
— łączący 18.
— perilimfatyczny 12, 39.
— półkolisty przedni 8.
— — tylny 8.
— słuchowy pierwotny 23, 24.
— — wtórny 24.
— — zewnętrzny 1, 13, 90, 102.
— ślimakowy 4, 9, 42, 44.
— woreczkowołagiewkowy 10.
przewody półkoliste 4, 42.
pyramis vestibuli 29.

R.

Ramus inferior nervi vestibuli 59.
— membranae tympani 68.
— sacculoampullaris 59.
— superior nervi vestibuli 59.
— utriculoampullaris 59.
rąbek błony spiralnej 48.
rąbek oskórkowy 47.
— spiralny 48.
recessus cochlearis 29.
— ellipticus 26, 29.
— epitympanicus 26, 31, 83.
— meatus acustici externi 102.
— membranae tympani 83.
— pharyngeus 88.
— Rosenmülleri 88.
— sphaericus 26, 29.
— superior utriculi 42.
— utriculi 8.
rękojeść młoteczka 74, 76.
rima helicis 95.
rowek bańkowy 44.
— bębenkowy 64, 105.
— grobelki poprzeczny 95.
— młoteczka 76.
— odnogi obrąbka 95.
— spiralny wewnętrzny 19, 49.
— — zewnętrzny 58.
— strzemionka 78.
— tylny małżowiny 91.
— wzgórka 72.

S. S.

Sacculus 4, 5, 9, 16, 18, 31, 41, 44.
saccus endolymphaticus 4, 5, 10, 41, 44.
scala tympani 5, 10, 20, 35—37, 71, 72.
— vestibuli 5, 10, 20, 35—37.
scapha 93.
schody bębenka 5, 10, 20, 36.
— przedsionka 5, 10, 20, 36.
semicanalis musculi tensoris tympani 33.
septum canalis musculotubarii 33, 72.
sfera grzebieniasta 50.
— łuskowata 50.
sinus meatus acustici 102.
— sulciformis 30.
— utriculi 42.
— tympani 72.
— vestibuli 31.
skrawek 14, 91.
słupek ucha 12, 13.
spatium perilymphaticum 2, 24, 35.
— sacculi 12.
sphincter auris 99.
spina helicis 95.
— supra meatum 105.
— tympanica 76.
splot żylny przybrzeżny 68.
— — rękojeści 68.
stapes 2, 13, 74, 78.
staw kowadełkowostrzemienny 79.
— młoteczkowokowadełkowy 78.
stożek świetlny 65.
stratum circulare 66, 67.
— corneum 68.
— cutaneum 66.
— germinativum 68.
— lucidum 68.
— mucosum 66.
— plexiforme 48.
— radiatum 66, 67.
stria malleolaris 65.

stria membranae tympani 64
— vascularis 37, 58.
strop jamy bębenkowej 73.
strzemionko 2, 22, 74, 78.
subiculum promontorii 72, 82.
sulcus ampullaris 44.
— anthelicis transversus 95.
— auriculae posterior 91.
— auris anterior 91.
— cruris helicis 95, 96.
— malleolaris 76.
— nervi petrosi superficialis majoris 27.
— promontorii 72.
— spiralis externus 58.
— — internus 19, 37, 49, 52.
— stapedis 78.
— tympanicus 64, 105.
szczelina przeciwskrawkowoobrąbkowa 95.
— skalistobębenkowa 76.
szczyt małżowiny 93.
szpara obrąbka 95.
— osklepka ślimaka 36, 38.
szpary międzyfilarowe 54.
szyjka młoteczka 74.
— strzemionka 78.
ściana bębenkowa przewodu ślimakowego 45.
— — — przedsionka 74.
— — zewnętrzna 45, 48.
— błędnikowa 69, 70.
— błoniasta 69, 72.
— jamy bębenkowej 72, 73.
ślimak 4, 24, 32—35.

T.

Tegmen tympani 73.
tela chorioidea 10.
tętnica bębenkowa 89.
— rękojeści 68.
— rylcowosutkowa 62, 89.
— słuchowa wewnętrzna 60.
— uszna głęboka 107.
tętnice jamy bębenkowej 89.
— małżowiny 106, 107.
tętniczka przedsionkowa 60.
— przedsionkowoślimakowa 60.
— ślimakowa 60, 61.
tonsilla tubaria 89.
torus tubarius 88.
tractus spiralis arteriosus 61.
— — foraminosus 26, 28.
tragus 14, 91.
trąbka słuchowa 1, 2, 12, 69, 85.
trigonum interradiale 67.
trójkąt śródpromienisty 67.
trzon kowadełka 77.
tuba auditiva 1, 85.
— Eustachii 1.
tuberculum auriculae 93.
— Darwini 93.
— membranae tympani 22.
— supra meatum 105.
— supratragicum 91.
tunel Cortiego 11, 52.
tympanicum 13.

U.

Ucho satyra 94.
— środkowe 1, 3, 12, 21, 63, 69.
— wewnętrzne 1, 3, 7, 15, 23.
— zewnętrzne 1—3, 12, 63, 90.
ujścia trąbki 85.
— wodociągu ślimaka 38.
umbo membranae tympani 65.
utriculus 4, 5, 8, 16—18, 31, 41, 42.

V.

Vas prominens 63.
— spirale 51, 52, 62.
vena aquaeductus vestibuli 62.
— canaliculi cochleae 62.
— centralis cochleae 63.
— spiralis externa 63.
— — modioli 62.
venae auditivae internae 62.
— spirales cochleae 62.
— vestibulares 62.
vesicula auditiva 15.
vestibulum labiryntni 4, 8, 20, 24, 25.

W.

Wał trąbkowy 88.
warstwa bębenkowa 49.
— — okładzinowa 50.
— jasna 68.
— nabłonka splotowata 48.
— przedsionkowa 49.
wcięcie bębenkowe 64, 105.
— międzyskrawkowe 91.
— ucha końcowe 97.
— — mniejsze 97.
— — przednie 91.
— — większe 97.
wcięcia chrząstki przewodu słuchowego zewnętrznego 97.
wejście do jamy sutkowej 73.
więzadło kowadełka górne 79.
— — tylne 79.
— młoteczka boczne 79.
— — górne 79.
— — przednie 79.
— obrączkowe 71, 98.
— — podstawy strzemionka 79.
— osiowe 80.
— spiralne 45, 49, 58.
więzadła błędnika 43.
— kostek słuchowych 79.
— małżowiny ucha 98.
— uszne 98.
wiosło 54.
włos słuchowy 47.
włókno promieniste tunelowe 57.
— Retziusa 55.
wodociąg przedsionka 4, 39.
— ślimaka 12, 39.
woreczek 4, 9, 41, 44.
— endolimfatyczny 4, 10, 41, 44.
woskowina 106.
wrzecionko 5, 25, 32.

wyniosłość czółenka 93.
— dołka trójkątnego 93.
— kanału półkolistego bocznego 72.
— — twarzowego 72.
— łukowata 26.
— młoteczka 65.
— muszli 93.
— piramidowa 73.
— rylcowata 73.
— skrawka 91, 96.
— spiralna 58.
wyrostek falangowy 55.
— łyżeczkowaty 72.
— młoteczka 75.
— soczewkowaty 22, 77.
— stropu jamy bębenkowej 76.
— trójkątny 104.
wyrostki falangowe 53.
wzgórek 69, 70.

Z.

Zachyłek błędnika 15.
— błony bębenkowej 83.
— eliptyczny 29.
— gardłowy 88.
— łagiewki 8.
— — górny 42.
— nadbębenkowy 26, 31, 83.
— przewodu słuchowego zewnętrznego 102.
— sferyczny 29.
zachyłek ślimakowy 29.
zatoka bębenkowa 72.
— łagiewki 42.
— przedsionka 31.
— przewodu słuchowego 102.
— rowkowata 30.
zbiornik przedsionka 12, 39.
zęby zaporowe 78.
zona arcuata 50.
— pectinata 50.
zwieracz ucha 99.
zwój kolankowaty 19.
— nerwu słuchowego 8, 15.
— przedsionkowy 4, 19, 59.
— ślimaka spiralny 60.

Ż.

Żyła blaszki spiralnej 63.
— kanalika ślimaka 62.
— spiralna zewnętrzna 63.
— ślimaka przyścienna 63.
— — spiralna 62.
— — środkowa 63.
— wodociągu przedsionka 62.
— wrzecionka spiralna 62, 63.
żyły małżowiny 107.
— przedsionkowe 62.
— przewodu słuchowego 107.
— słuchowe wewnętrzne 62, 63.
— ucha środkowego 90.